

UMA FORMA SIMPLIFICADA DE DETERMINAR A DIREÇÃO DA OSTEOTOMIA DE CORTE ÚNICO PARA A CORREÇÃO DE DEFORMIDADE COMBINADA ROTACIONAL E ANGULAR DOS OSSOS LONGOS

A SIMPLIFIED WAY OF DETERMINING THE DIRECTION OF A SINGLE-CUT OSTEOTOMY TO CORRECT COMBINED ROTATIONAL AND ANGULAR DEFORMITIES OF LONG BONES

Cleber Antonio Jansen Paccola¹

RESUMO

A direção da obliquidade do corte para a execução da osteotomia de corte único, para correção de deformidades angulares e rotacionais combinadas, é de difícil determinação. A obliquidade adequada, se no sentido horário ou anti-horário em relação à transversal ao eixo do osso, é usualmente determinada através de ensaios em modelos ósseos plásticos imitando a deformidade ou em bananas, onde diferentes simulações podem ser feitas. Isto é muito confuso e difícil. Neste trabalho propomos uma tabela, com entradas para as deformidades angular e rotacional e o lado afetado. Na tabela é indicada diretamente a obliquidade correta do corte em relação à perpendicular ao eixo diafisário. Uma revisão passo a passo da osteotomia de corte único é também apresentada, com vistas ao planejamento pré-operatório, com ênfase na contribuição proposta.

Descritores – Osteotomia; Osso e Ossos; Deformidades Ósseas

ABSTRACT

The direction of the obliquity of the cut for performing single-cut osteotomy to correct combined angular and rotational deformities is difficult to determine. The appropriate obliquity, i.e. whether clockwise or anticlockwise in relation to the perpendicular to the bone axis, is usually determined through trials using plastic bone models to imitate the deformity, or on bananas, on which different simulations can be made. This is very confusing and difficult. In this study, we propose a table, with entries for angular and rotational deformities and the affected side. The correct obliquity of the cut in relation to the perpendicular to the diaphyseal axis is directly indicated in the table. A step-by-step revision of the preoperative planning of the single-cut osteotomy is also presented, with emphasis on the proposed contribution.

Keywords – Osteotomy; Bone and Bone; Bone Deformity

INTRODUÇÃO

A correção da deformidade combinada rotacional e angular pode ser feita de forma muito elegante por meio da osteotomia de corte único, feita no ápice e no plano da deformidade, pelo simples deslizamento das superfícies de corte. Com isto, se logra manter amplo contato entre as superfícies da osteotomia, o que facilita a fixação e a consolidação⁽¹⁻⁴⁾.

O primeiro relato e as bases teóricas desta técnica foram apresentados por D^o Aubigné e Deschamps⁽¹⁾, para osteotomias proximais do fêmur visando correções angulares associadas a correções rotacionais.

Na Figura 1, vê-se um exemplo simulando uma deformidade angular e rotacional do fêmur em um osso plástico, que pode ser corrigida por uma osteotomia de corte único (Figura 2).

1 – Professor Titular na Faculdade de Medicina de Ribeirão Preto da Universidade de São Paulo - Ribeira Preto, SP, Brasil

Trabalho realizado no Departamento de Biomecânica Medicina e Reabilitação do Aparelho Locomotor da Faculdade de Medicina de Ribeirão Preto da Universidade de São Paulo. Correspondência: Rua Marechal Deodoro, 988, apto. 81 – 14010-190 – Ribeirão Preto, SP. E-mail: cajpacco@fmrp.usp.br

Trabalho recebido para publicação: 03/02/2010, aceito para publicação: 03/03/2010.

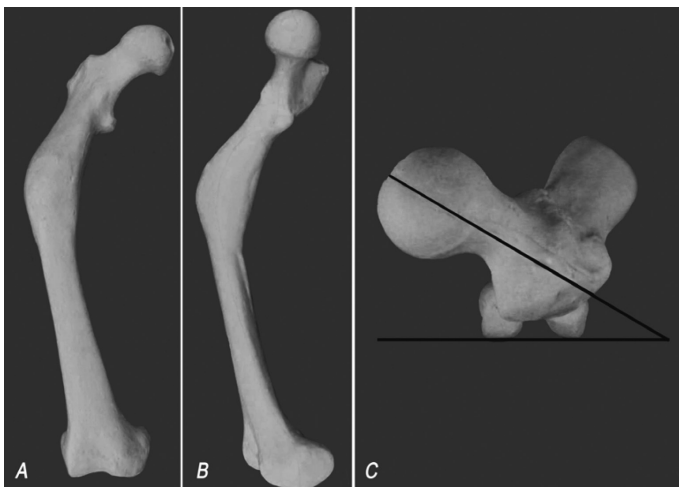


Figura 1 – Osso plástico imitando uma deformidade angular (varo – A e antecurvato – B) e rotacional (anteversão aumentada – erro rotacional interno – C) em um fêmur direito.

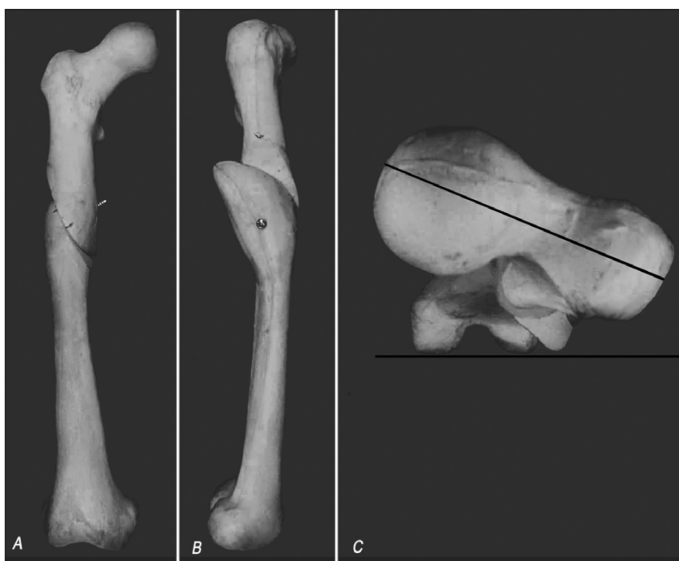

Figura 2 – O mesmo modelo da figura anterior, corrigido por um corte único e por deslizamento das superfícies de corte, em um corte executado com a obliquidade adequada. Observa-se que as deformidades, tanto angular quanto rotacional, são corrigidas ao mesmo tempo.

Sangeorzan *et al*⁽⁵⁾ determinaram a obliquidade adequada do corte, a qual permitirá a correção exata simultânea das deformidades angular e rotacional, pelo simples alinhamento do osso e deslizamento das superfícies osteotomizadas. Desenvolvendo fórmula matemática e atribuindo diferentes valores de deformidade angular e de deformidade rotacional a ser corrigida, Sangeorzan *et al*⁽⁵⁾ construíram um diagrama (Figura 3).

O diagrama da Figura 3 provê o ângulo de inclinação do corte em relação ao eixo diafisário do osso no plano da deformidade. A “curva” zero (0°) no gráfico, sobre o eixo y, seria correspondente ao corte exatamente perpen-

dicular ao eixo diafisário (Figura 3). O corte nesta direção só permitiria correção de deformidade rotacional, pelo deslizamento das superfícies osteotomizadas. Vê-se ainda no gráfico, que quanto mais inclinado for o corte, mais correção angular será obtida e menos correção rotacional. Consequentemente, quanto mais próximo da transversal ao eixo diafisário for o corte, mais correção rotacional e menos correção angular será obtida pelo deslizamento das superfícies de corte. Quanto mais inclinado for o corte em relação à transversal ao eixo diafisário, mais correção angular e menos rotacional. Portanto, deve haver uma obliquidade ideal do corte da osteotomia, que torne possível a correção simultânea dos dois erros existentes em um determinado paciente, pelo simples deslizamento das superfícies osteotomizadas retificando o osso.

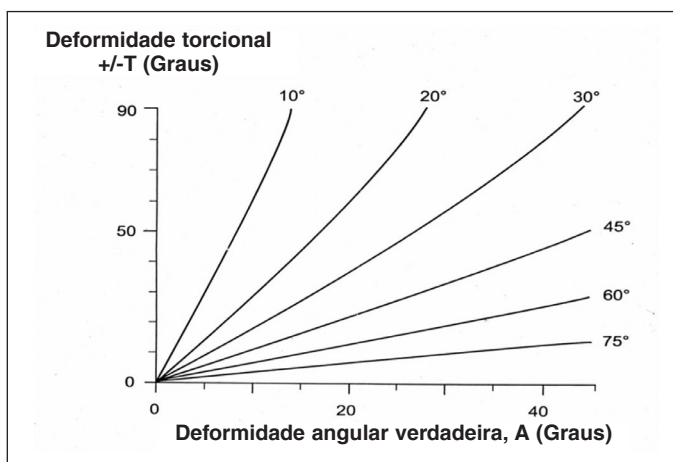


Figura 3 – Diagrama de Sangeorzan (Sangeorzan *et al*⁽⁵⁾). A deformidade angular verdadeira (eixo x) e a deformidade rotacional a ser corrigida (eixo y) são plotadas, obtendo-se as curvas correspondentes a cada obliquidade do corte. A curva que mais se aproxima das coordenadas do paciente indica a obliquidade do corte.

Entretanto, o diagrama de Sangeorzan não inclui uma importante informação, que é a direção da obliquidade do corte, se no sentido horário ou anti-horário em relação à perpendicular ao eixo diafisário, no local da osteotomia. Se houver uma decisão errada neste passo, invertendo-se a obliquidade, isto implicará não apenas na não correção do erro rotacional, mas, em realidade, aumentando-o, a despeito de ser ainda possível a correção da deformidade angular (Figura 4).

No exemplo a seguir (Figura 4), dois modelos com a mesma deformidade foram cortados na mesma obliquidade, conforme indicado pelo diagrama de Sangeorzan⁽⁵⁾. Desta vez, o corte foi feito em dois modelos com

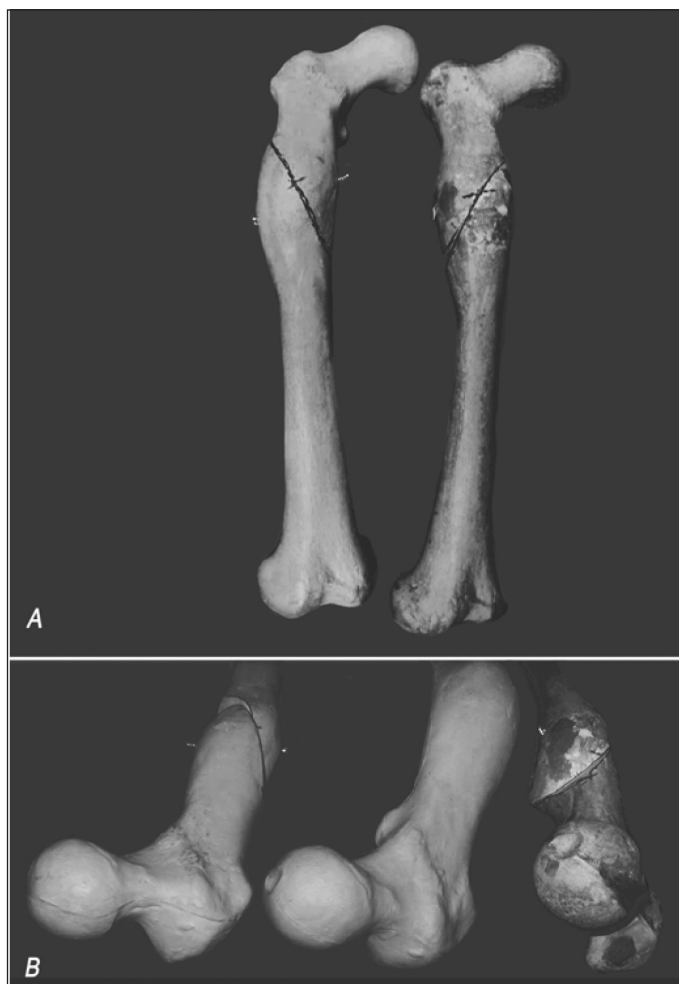

Figura 4 – Dois modelos plásticos com a mesma deformidade do modelo da Figura 2. A) Em ambos foram feitos cortes com obliquidade de 65°, só que em obliquidades opostas e a deformidade angular foi corrigida. B) Os dois modelos após a correção da deformidade angular, comparados a um modelo intacto (centro). No modelo da esquerda, onde a inclinação do corte estava incorreta, a correção da deformidade angular foi possível, mas o erro rotacional aumentou (embaixo, à esquerda). Já no modelo da direita, onde a obliquidade de 65° foi corretamente orientada, a correção, tanto da deformidade angular quanto da rotação, foi perfeita (embaixo, à direita).

a mesma deformidade, mas com cortes em obliquidades opostas entre os dois modelos. Em ambos os modelos, a correção angular é possível. No modelo no qual a direção da obliquidade está correta, a correção da anteversão aumentada foi também corrigida. Por outro lado, a anteversão foi indevidamente aumentada no modelo em que a obliquidade foi erroneamente invertida.

O que é costumeiramente recomendado para se determinar a direção da obliquidade é usar bananas como modelos do osso deformado do paciente, posicionando a deformidade angular natural da banana em posição semelhante à do paciente, atentando para os pontos

cardeais (proximal/distal; medial/lateral)⁽⁶⁾. Inicia-se, então, fazendo cortes oblíquos nas direções horária e anti-horária, em relação à perpendicular ao longo eixo da banana, observando-se atentamente qual a direção que o segmento distal gira, quando se faz a correção da curvatura da banana, pelo deslizamento das superfícies de corte. A inclinação correta é selecionada: aquela que produz o sentido correto da rotação necessária para a correção da rotação errônea do paciente (interna ou externa, conforme o caso).

Mais recentemente, Meyer *et al*⁽⁷⁾ desenvolveram um instrumento muito complexo para determinar a inclinação do corte. Segundo eles, o motivo do desenvolvimento do aparelho é que “a problem with calculated angles is to understand the orientation of the osteotomy plane, as the correct plane may be angulated either proximally or distally to the transverse plane and be oriented either clockwise or counterclockwise. This may be confusing and promote errors since there is no uniform or standardized way to look-up table address the sense of rotation or angulation”. Mesmo com o seu instrumento geométrico, parece difícil determinar a direção do corte, porque o instrumento deve ser esterilizado e não pode ser posicionado próximo ao osso, devido às partes moles.

Christian⁽⁸⁾ propôs a criação de um modelo tridimensional da deformidade para simulação das duas diferentes possibilidades, assim como testar a correção conseguida a partir dos ângulos calculados. O método implica na disponibilidade de modelos ósseos plásticos, os quais são previamente seccionados na altura da deformidade e uma deformidade semelhante à do paciente é criada no processo de junção dos segmentos com resina epóxi. Fator limitante adicional é a dificuldade de entendimento e de reprodução no modelo da deformidade do paciente em questão.

A questão que queremos responder neste trabalho é, portanto, como determinar o sentido correto da obliquidade do corte único: se no sentido horário ou anti-horário em relação ao eixo diafisário?

Apresentamos também um guia passo a passo do planejamento e da execução desta difícil osteotomia, porque julgamos insuficiente a literatura neste sentido. Cremos que esta abordagem sistematizada irá facilitar em muito a execução da osteotomia.

Planejamento pré-operatório da osteotomia de corte único

O planejamento pré-operatório para se fazer a osteotomia de corte único compreende seis passos importantes.

O primeiro passo é determinar a deformidade angular verdadeira e o plano da deformidade. Para isto, usa-se a regra do retângulo⁽⁴⁾.

As incidências radiográficas usuais (AP e P) para se estudar a deformidade correspondem a projeções em planos ortogonais da deformidade verdadeira. Portanto, o que se vê nas radiografias não é a deformidade verdadeira e sim projeções da deformidade em planos ortogonais.

Os lados de um retângulo podem ser encarados como as projeções da diagonal sobre planos ortogonais. Por analogia, se um retângulo for construído com lados de comprimento proporcionais aos ângulos medidos nas radiografias AP e P, o comprimento da diagonal será proporcional à deformidade verdadeira. Constrói-se, então, um retângulo cujos lados são representados em unidade de comprimento (cm, mm, polegadas), de forma proporcional aos ângulos medidos (em graus) das visões AP e P nas radiografias. Mede-se, então, o comprimento da diagonal do retângulo assim construído e transforma-se a medida de comprimento em graus, usando a mesma regra de conversão usada para os lados do retângulo. Obtém-se assim o valor em graus da deformidade angular verdadeira. Adicionalmente, medindo-se os ângulos que a diagonal forma com os lados do retângulo assim construído, estes são os ângulos que o plano da deformidade forma com os planos AP e P (Figura 5). Esta referência é de grande importância para se encontrar corretamente o plano da deformidade no intraoperatório, uma vez que a osteotomia deve ser feita no plano da deformidade.

O segundo passo é a estimativa do erro rotacional a corrigir. Este é usualmente estimado a partir de cortes tomográficos das regiões proximal e distal do osso, sendo as medidas obtidas comparadas ao lado oposto, ou aos ângulos populacionais, quando o lado oposto é anormal.

O terceiro passo é a determinação do ângulo de obliquidade do corte da osteotomia. Para isto, o diagrama de Sangeorzan⁽⁵⁾ (Figura 1) é utilizado. Plota-se no diagrama a rotação a corrigir e a deformidade angular verdadeira no diagrama de Sangeorzan e vê-se qual das curvas mais se aproxima da intersecção das coordenadas. A curva selecionada indica a obliquidade do corte em relação à perpendicular ao eixo diafisário, no plano e no ápice da deformidade.

O quarto passo é determinar intraoperatoriamente o plano e o ápice da deformidade.

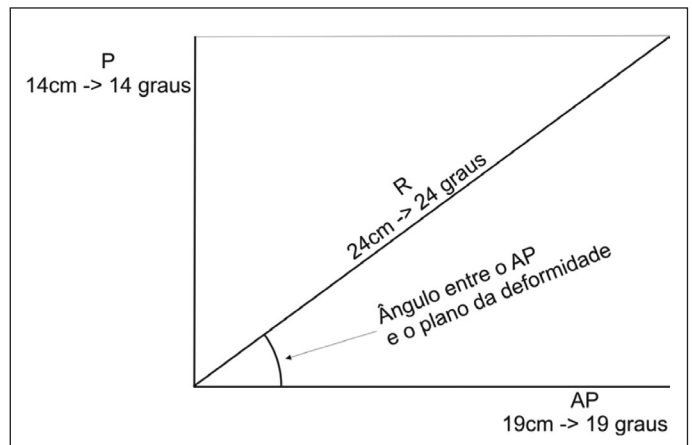


Figura 5 – Exemplo da estimativa da deformidade angular verdadeira e da posição do plano da deformidade, usando a regra do retângulo. Neste exemplo, os ângulos medidos nas radiografias foram 19° no AP e 14° na vista lateral. Um retângulo é construído, um lado representando o plano anteroposterior e o outro o plano lateral. Os ângulos medidos em graus nas radiografias são transformados em unidades de comprimento (neste exemplo, um grau correspondeu a 1cm). Medindo-se a diagonal com uma régua (neste caso, 24cm) e transformando a medida em graus, usando-se a mesma regra de conversão (24cm corresponde a 24°), este é o valor da deformidade angular verdadeira, que projetada no AP foi 19° e projetada na vista lateral foi 14°. Medindo-se os ângulos formados entre a diagonal e os planos AP e P (43° com o AP e 47° com o P), obtém-se a posição relativa do plano da deformidade com os planos AP e P.

O plano da deformidade pode ser determinado intraoperatoriamente de duas maneiras:

1) Do retângulo (Figura 5), como mencionado anteriormente, usando os ângulos que a diagonal forma com cada “plano” (AP e P). O plano da deformidade é então estabelecido intraoperatoriamente, baseado nos ângulos medidos no retângulo;

2) De uma forma muito mais fácil, quando possível, observando a deformidade na tela do intensificador de imagem, quando se gira o membro ou o raio. Existe uma posição de rotação, na qual a deformidade desaparece na tela. Nesta posição, o raio está exatamente no plano da deformidade (Figura 6A).

O ápice é o vértice da deformidade (ponto mais saliente da convexidade) no plano da deformidade. É o centro da deformidade. A osteotomia deve ser feita no plano e no ápice da deformidade.

No quarto passo, um fio de Kirschner é inserido no ápice e no plano da deformidade (Figuras 6A e 6B). Ele é usado como referência para fazer o traçado da osteotomia (Figura 6C) e serve também para apoiar a lâmina da serra no momento de realizar a osteotomia.

O quinto passo é estabelecer a direção da obliqui-

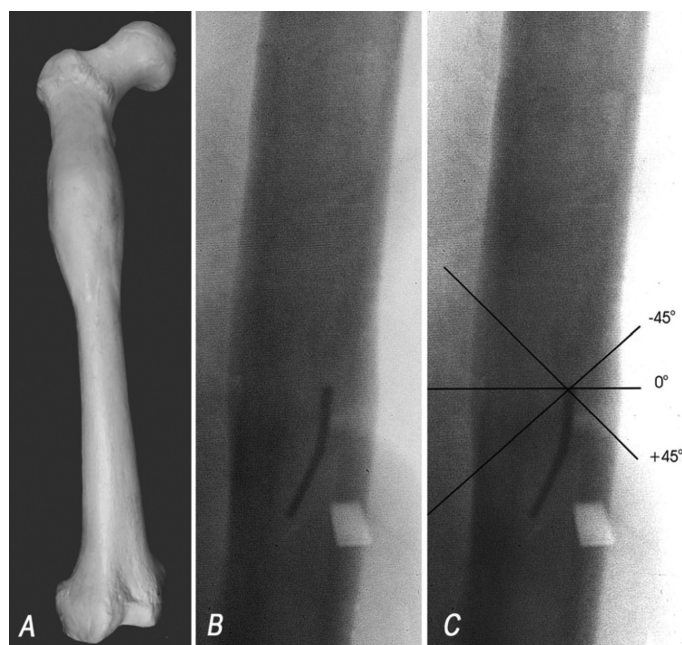


Figura 6 – Girando-se o membro ou o raio e observando-se a tela do intensificador, existe uma posição na qual a deformidade angular se retifica (A e B). Isto ocorre quando o feixe de raios-X está exatamente no plano da deformidade. Em (B), um fio de Kirschner foi inserido no ápice e no plano da deformidade. Em (C) estão demonstrados os traçados possíveis de osteotomia, para uma inclinação de 45°, obtida no diagrama de Sangeorzan^(5,6). A posição zero é a perpendicular ao eixo diafisário do osso, visto no plano da deformidade.

dade do corte: se no sentido horário ou anti-horário, relativamente à perpendicular ao eixo diafisário no ápice da deformidade. Neste ponto, a tabela idealizada por nós entra em ação.

A Tabela 1 foi desenvolvida para responder à questão: se a osteotomia deve ser feita com a sua obliquidade inclinada no sentido anti-horário ou horário, em relação à perpendicular ao eixo diafisário, no ápice da deformidade. A tabela foi desenvolvida e validada segundo tentativa e erro, utilizando bananas como modelos, modelos plásticos de deformidades ósseas e casos operados anteriormente.

De acordo com a Tabela 1, entrando-se o lado acometido e o erro rotacional a corrigir, a tabela indica diretamente o sentido da inclinação que o traçado da osteotomia deve ter, a partir da posição zero (perpendicular ao eixo do osso visto no ápice e no plano da deformidade – Figura 6B). Na indicação horária, o traçado deve ser inclinado em direção horária, a partir da posição zero.

Usualmente, a abordagem da deformidade é feita pela sua convexidade. Excepcionalmente, quando o ápice está voltado para uma posição de difícil acesso, a abordagem pode ser feita pela concavidade da defor-

Tabela 1 – Tabela que indica o sentido que deve ser inclinado o corte, a partir da posição zero (perpendicular ao eixo longitudinal do osso visto no plano da deformidade). Horário significa uma inclinação do corte no sentido horário, a partir da posição zero.

Lado	Erro torsional a corrigir	Sentido da inclinação do corte
D	Interno	Horário
D	Externo	Anti-horário
E	Interno	Anti-horário
E	Externo	Horário

midade. O fio de Kirschner é então inserido no plano da deformidade e no centro da deformidade, mas pela concavidade, buscando o ápice, que está voltado para o lado oposto. A diferença nesta eventualidade é que a direção da inclinação, como indicada na nossa tabela (horária ou anti-horária), deve evidentemente ser a oposta à indicada na tabela.

O sexto passo é o traçado intraoperatório da osteotomia. A perpendicular ao eixo diafisário no plano e no ápice e no plano da deformidade é a referência zero para se determinar a obliquidade do corte indicada pelo diagrama de Sangeorzan⁽⁵⁾.

No plano da deformidade (quando a deformidade desaparece na tela), traça-se uma linha no osso, passando pelo fio Kirschner e inclinada em relação à perpendicular ao eixo diafisário, na angulação indicada pelo diagrama de Sangeorzan. Inclinação na direção horária seria a direção inclinada em direção horária do traçado em relação à posição zero (Figura 6C).

A osteotomia é feita no traçado demarcado, usando-se o fio Kirschner como apoio para a lâmina da serra.

O osso é alinhado por manobras de alinhamento e pelo deslizamento das superfícies de corte e a fixação se segue como for mais adequada para o caso (haste intramedular, placa).

DISCUSSÃO

O inédito neste trabalho é a proposta de uma tabela para determinar a obliquidade do corte único.

A decisão relativamente ao ângulo de obliquidade derivado de estimativas de acordo com o proposto por Sangeorzan⁽⁵⁾ é fácil. A dificuldade é decidir se a obliquidade deve ser no sentido horário ou anti-horário, em relação à perpendicular ao eixo diafisário, conforme visto no ápice e no plano da deformidade. Um erro nesta decisão implica em aumento do erro rotacional, ao invés de corrigi-lo.

Meyer *et al*⁽⁷⁾ desenvolveram uma ferramenta geométrica complexa com esta finalidade. Eles admitem, entretanto, que: “a problem with calculated angles is to understand the orientation of the osteotomy plane, as the correct plane may be angulated either proximally or distally to the transverse plane and be oriented either clockwise or counterclockwise. This may be confusing and may promote errors since there is no uniform or standardized way the look-up tables address the sense of rotation or angulation”. A dificuldade de aquisição da ferramenta, da dificuldade do entendimento e do uso, além do necessário processo de esterilização e a dificuldade de aproximá-la do osso no momento da cirurgia, são pontos preocupantes.

A solução ideal seria haver disponibilidade de modelos plásticos que reproduzissem a deformidade (protótipos confeccionados segundo a deformidade do paciente). Nestes modelos seriam testadas diferentes osteotomias baseadas nos ângulos obtidos no diagrama de Sangeorzan, buscando certificar-se de qual seria a orientação correta da obliquidade. Contudo, isto é extremamente dispendioso e pouco disponível para a imensa maioria dos cirurgiões.

O exercício usando bananas exige grande experiência e elevada inteligência espacial de parte do cirurgião, podendo causar muita confusão.

Estas são as razões porque estamos propondo uma

tabela, onde a informação possa ser facilmente e seguramente obtida.

A tabela apresentada foi validada testando-a em modelos plásticos de osso deformado, em bananas e em casos operados anteriormente, assim como em casos operados mais recentemente.

A eventualidade da abordagem da deformidade ter que ser feita pela concavidade e a consideração do lado a ser operado e suas repercussões na determinação do sentido da obliquidade do corte não foram anteriormente tratadas na literatura.

Nós acreditamos que a tabela descrita (Tabela 1) oferece forma simples e segura de se determinar o pequeno detalhe: obliquidade horária ou anti-horária, em relação à perpendicular ao eixo diafisário, quando visto no plano e no ápice da deformidade. Entretanto, este detalhe é de crucial importância na realização da osteotomia de corte único para corrigir deformidades combinadas angular e rotacional.

CONCLUSÃO

Creemos ainda que a descrição passo a passo da osteotomia de corte único da forma descrita, não encontrada na literatura, vem simplificar o planejamento e a execução deste difícil procedimento, para aqueles que quiserem se utilizar desta elegante e eficiente forma de correção de deformidades mistas angulares e rotacionais.

REFERÊNCIAS

1. D'Aubigné RM, Descamps L. L'osteotomie plane oblique dans la correction des deformations des membres. Bull Mem Arch Chirurg. 1961;8:271-6.
2. Johnson EE. Multiplane correctional osteotomy of the tibia for diaphyseal malunion. Clin. Orthop Relat Res. 1987;(215):223-32.
3. Kruse RW, Bowen JR, Heihoff S. Oblique tibial osteotomy in the correction of tibial deformity in children. J Pediatr Orthop. 1989;9(4):476-82.
4. Payley D. Angulation rotation deformities. In: Principles of deformity correction. Berlin, Heidelberg: Springer Verlag; 2002. p. 252-66.
5. Sangeorzan BJ, Sangeorzan BP, Hansen ST, Judd RP. Mathematically directed single-cut osteotomy for correction of tibial malunion. J Orthop Trauma. 1989;3(4):267-75.
6. Paccola CAJ. Como planejar osteotomias corretivas com desvios angular e rotacional com um único corte de serra. Rev Bras Ortop. 1997;32(6):413-7.
7. Meyer DC, Siebenrock KA, Schiele B, Gerber C. A new methodology for the planning of single-cut corrective osteotomies of mal-aligned long bones. Clin Biomech (Bristol, Avon). 2005;20(2):223-7.
8. Christian WC. A osteotomia em um plano oblíquo por corte único para corrigir deformidades complexas diafisárias de ossos longos: um método para sua realização [tese]. São Paulo: Universidade Federal de São Paulo – UNIFESP; 2006.