

## Premio

# Diseción de Aorta en Mallorca (\*)

Juan Pérez Barcena

Se presenta una revisión de una entidad, la diseción de aorta, en que como veremos, y adelantando una de las conclusiones del trabajo, la sospecha clínica inicial es fundamental para el diagnóstico y por lo tanto el pronóstico (1).

La diseción de aorta es una entidad conocida desde hace tiempo, así Laennec en 1819 acuñó el término "aneurisma disecante de aorta". Sin embargo hoy en día no se aconseja utilizar este término, porque si bien las disecciones ocurren en zonas de la aorta ligeramente dilatadas, no aparecen sobre zonas aneurismáticas, por lo que se desaconseja este término y se prefiere el de "diseción de aorta".

La diseción de aorta es un proceso caracterizado por la pérdida de continuidad de la íntima nórtrica y la formación de un falso canal en la capa media, donde se acumula sangre que puede progresar distal y/o proximalmente. (2)

En el Hospital Son Dureta, entre enero de 1993 y junio de 1998 se han recogido 34 casos de diseción de aorta, y en el proceso diagnóstico han intervenido distintos servicios, entre ellos: cardiología, anatomía patológica y radiología intervencionista.

Existen dos escalas para clasificar las disecciones de aorta: la de De Bakey y la de Stanford. La primera distingue tres tipos de disecciones: tipo I afecta tanto a la aorta proximal como distal; tipo III cuando se afecta exclusivamente la aorta distal a la

salida de la arteria subclavia; y tipo II cuando está sólo afectada la aorta proximal.

La clasificación de Stanford es más simplificada, ya que divide a esta patología en dos: tipo A o proximal, y tipo B o distal.

Una diseción se considera como crónica cuando lleva más de dos semanas de evolución. En nuestra revisión de las 34 estudiadas disecciones, un 81% eran tipo A, 14% tipo B, y el 3% afectaban sólo al cayado. Además cuatro de estas disecciones (14%) eran crónicas.

En cuanto a los datos epidemiológicos de estos pacientes, el 82% eran varones, la edad media fue de 61.7 años con un rango entre 43 y 76 años. El factor de riesgo (tabla I) más comúnmente asociada fue la hipertensión arterial que apareció en el 59% de los pacientes, siendo éste un factor coincidente en otras series (3). El 3% eran diabéticos y una dislipemia apareció en el 12%. Sin embargo y a pesar de la baja incidencia de estos factores de riesgo cardiovascular, el diagnóstico con el que con más frecuencia ingresan éstos pacientes, como se verá posteriormente, es el de cardiopatía isquémica. Fumadores eran el 59% y presentaban algún antecedente de intervención cardiaca el 18%. Por último, en otro 18% existía el antecedente de cardiopatía isquémica. Sin embargo de este 18%, solo la mitad, es decir el 9%, tenían el antecedente de haber presentado episodios de angor o infarto agudo de miocardio. El otro 9% eran pacientes que a la vez que se les realizaba la aortografía, se les practicó una coronariografía que mostró lesiones significativas, pero no habían presentado previamente clínica de cardiopatía isquémica. Este 9% viene a coincidir con los estudios previos en los que se vio que la asociación de cardiopatía isquémica y diseción de aorta era baja, aproximadamente entre un 1.5% y un 7.5%. (7)

De los síntomas y signos que presentaban estos pacientes el más frecuente, como se aprecia en la tabla II, fue el dolor torácico, que apareció en el 78% de los pacientes. El dolor era abdominal en el 46%, dorsal en el 43%, y en las extremidades el 37% de los

(\*) Premi Mateu Orfila del Col·legi Oficial de Metges de les Illes Balears 1998.

casos. Síntomas neurológicos se observaron en el 28% de los pacientes con disección, siendo el síntoma neurológico más frecuente el síncope o disminución del nivel de conciencia. En otro 28% de los casos se apreció insuficiencia aortica y en el 37% asimetría de pulsos en la exploración. En otros estudios estos dos últimos hallazgos se describen en el 50% de las disecciones. (4)

El porcentaje de pacientes con disección de aorta que presentaron los síntomas típicos, es decir: dolor torácico brusco, irradiado a la espalda y el abdomen fue del 57%.

¿Cuales fueron los diagnósticos e ingreso de estos pacientes?

En un 31% de casos se diagnosticó en un primer momento una cardiopatía isquémica. Otro 31% de casos se orientó desde el inicio como disección de aorta. En el 10% de las ocasiones el motivo de ingreso fue isquemia de miembros inferiores en estudio. Otros diagnósticos de ingreso fueron: cólico hepático, neumonía, gastroenteritis, síncope, cólico nefrítico, dolor osteomuscular y aneurisma de aorta abdominal. Todos estos diagnósticos se pueden agrupar en tres categorías: pacientes que desde un primer momento se orientan como disección de aorta, disecciones de aorta diagnosticadas de forma casual, y disecciones diagnosticadas por medio de la necropsia. En un primer grupo estaría el 31% citado anteriormente. Las disecciones diagnosticadas de forma casual serían el 55%, y en el tercer grupo habría un 11%. Si se compara con otros estudios (5), en 1998 apareció una revisión de 84 casos de disección aortica en los que la sospecha inicial de disección se hizo en el 65%, el diagnóstico fue casual en el 28% de las ocasiones y a través de la necropsia en el 7% restante. Estos datos tienen importancia porque los pacientes que desde un inicio se orientan como disección de aorta tienen una mayor supervivencia ya que se les interviene quirúrgicamente en más ocasiones. Además es conocida la alta mortalidad de la disección de aorta durante las primeras horas

(4): es de hasta el 50% en las primeras 48 horas, de ahí la importancia de la sospecha clínica inicial y la necesidad de aplicar el tratamiento correcto.

#### **¿Cuales son las pruebas diagnósticas que se realizan a estos pacientes?**

En las tablas de pruebas diagnósticas (tablas III y IV), se recogen los pacientes y las diferentes pruebas complementarias realizadas. La ecografía abdominal se practicó en un 18% de los casos, ecocardiograma transtorácico (ETT) se realizó en el 39% de los pacientes, eco transesofágico (ESTE) al 45%; tomografía axial computerizada (TAC) al 63% y aortografía al 78% de los pacientes. La prueba que en más ocasiones se realizó en primer lugar fue el Tac, ya que se hizo en 15 ocasiones como primera prueba diagnóstica; la prueba utilizada en nuestro medio como prueba confirmatoria es la aortografía. Las pruebas que dieron el diagnóstico de disección fueron las siguientes: la ecografía abdominal en ningún caso, el TAC dio el diagnóstico en 17 pacientes, presentando 3 falsos negativos. El ETT en 8 casos; el ETE en 3 casos y la aortografía en otros 3 casos. La mayoría de los pacientes llegan a la sala de hemodinámica diagnosticados.

Los diagnósticos de disección realizados gracias al aortograma son dos casos de falsos negativos por TAC, y el tercero se trataba de un paciente con una serie de cambios quirúrgicos previos que hacían que el TAC no fuera valorable, y se recomendaba la realización de un estudio hemodinámico.

¿Cual es la rentabilidad de estas pruebas diagnósticas?

Revisando diferentes estudios sobre exploraciones diagnósticas en la disección de aorta, se puede concluir que todas tienen una sensibilidad y una especificidad por encima del 85% (3).

A estas pruebas diagnósticas hay que exigirles que sean de rápida realización, y que den la máxima información que el cirujano precise para operar al paciente.

La exploración diagnóstica de elección es la ETE (8), ya que es una prueba de

realización rápida, que se puede hacer en la cabecera del enfermo y que además nos informa de donde está la puerta de entrada, si existe insuficiencia aortica, si hay derrame pericardico o si la falsa luz está trombosada, siendo todos estos datos importantantes para el cirujano (2). La principal limitación de la ETE es que no informa desobre la afectación de los troncos supraaórticos, detalle que es importante sobre todo en los pacientes con afectación neurológica. En estos casos estaría indicada la realización de una aortografía. La ETE tampoco informa sobre la afectación coronaria, pero no se exige conocer esta información para operar a un paciente con disección. (5)

La aortografía es una prueba que aporta también la información que el cirujano precisa, pero tiene como inconveniente que es una prueba invasiva y que requiere más tiempo para su realización (6). La RNM es probablemente la prueba complementaria que mejor caracteriza la anatomía aortica, sin embargo requiere un tiempo prolongado para su realización y en pacientes inestables o conectados a ventilación mecánica es complicada de realizar. Se debe reservar para pacientes con disección crónica. Por último, el TAC es la exploración más rápida de realizar, pero no aporta toda la información que el cirujano precisa, como es el estado de la válvula aortica, o la localización de la puerta de entrada.

Simplemente y a modo de comentario señalar que el desarrollo de las pruebas de diagnostico no invasivas, principalmente la ETE y la RNM, a dado lugar a que se identifiquen con más frecuencia dos entidades: la úlcera perforante de aorta (UPA) y el hematoma intramural de aorta (HIA) (8). La úlcera perforante de aorta consiste en una placa de aterosclerosis que se perfora, atraviesa la íntima y da lugar a una colección de sangre en la capa media de la aorta. Suele afectar a pacientes de edad avanzada y con antecedentes de hipercolesterolemia. Suele afectar principalmente la aorta descendente y la presentación clínica es similar a la disección clásica, sin embar-

go su evolucion natural es hacia la dilatacion de la aorta y sólo raramente (menos del 4%) provoca una diseccion clasica.

La otra entidad (hematoma intramural de aorta) se caracteriza por una colección de sangre en la capa media de la aorta, sin poder objetivarse una rotura de la íntima que comuniquen la falsa con la verdadera luz. La presentacion clinica es similar a la diseccion clasica; lo curioso de esta patologia es que la aortografía no sirve para el diagnóstico, ya que no hay unapuerta de entrada por donde pueda pasar el contraste y así diferenciar la falsa luz de la verdadera luz. El manejo terapéutico es similar a la disección clásica: si afecta a la aorta ascendente se recomienda tratamiento quirúrgico, y si afecta la aorta descendente, tratamiento médico. (8)

En cuanto al tratamiento, como se aprecia en los gráficos de tratamiento y resultados (Tablas V y VI), el 43% recibió tratamiento quirurgico y el 56% tratamiento médico. La supervivencia gobal con ambos tratamientos fue del 50%. Si dividimos la supervivencia según el tratamiento aplicado, con el tratamiento quirúrgico fue del 84%. Con el tratamiento médico fallecieron el 76%, y sobrevivieron el 23%. Descartando los pacientes diagnosticados de disección mediante necropsia, el porcentaje de supervivencia con el tratamiento médico sería del 30%

#### **¿Cuales son los pacientes con disección de aorta que sobrevivieron al tratamiento médico?**

Fueron 5 pacientes con diseccion tipo B. Solo hay un caso de diseccion tipo A que sigue vivo y no se sometio a tratamiento quirúrgico, ya que era una diseccion cronica.

#### **¿Por que no se operaron algunos pacientes?**

En cuatro casos se diagnosticó la disección de aorta a traves de la necropsia. A dos de ellos seles pudo realizar un ecocardiograma transtorácico, y se sospechó la disección. En 5 ocasiones la disección era tipo B, y este tipo de diseccion el tratamiento e eleccion es el médico. Se

rechazó el tratamiento quirúrgico en 2 pacientes ya que eran disecciones muy amplias y que afectaban de forma irreversible otros órganos y ambos pacientes fallecieron. En una ocasión, una paciente rechazó el tratamiento quirúrgico, falleciendo al octavo día. En otra ocasión se decidió tratamiento conservador ya que era una redisección. En tres ocasiones se produjo un retraso, considerando como tal, aquellos pacientes diagnosticados de disección pero que no llegaron a operarse.

Para concluir y a modo de resumen insistir en que ante todo paciente con antecedentes de hipertensión arterial o cirugía cardíaca, que acude a urgencias por un dolor torácico brusco, intenso desde el inicio, y que se irradia a la espalda y por debajo del diafragma, hay que buscar en la exploración física datos de insuficiencia aórtica o asimetría de pulsos. Si además presenta un electrocardiograma anodino o un ensanchamiento mediastínico en la radiografía simple del tórax, se debe establecer la sospecha clínica inicial de disección de aorta. La forma de confirmarla dependerá de las pruebas complementarias de que se dispongan. En nuestro medio se emplea

el TAC en primer lugar seguido del aortograma para confirmar el diagnóstico.

Sin embargo hay que insistir en la sospecha clínica inicial. En un estudio (5) publicado este año se observó que si el médico que interrogaba al paciente preguntaba sobre el inicio del dolor, las características y la irradiación, la sospecha de disección se realizaba en el 91% de las ocasiones. Sin embargo si sólo se hacía una o dos de estas preguntas, la sospecha se hacía sólo en un 50% de los casos.

Las conclusiones del trabajo son:

La disección de aorta es una entidad con una presentación clínica propia.

Es una patología catastrófica con una alta mortalidad si no se trata correctamente.

El diagnóstico se puede hacer con técnicas no invasivas.

El tratamiento quirúrgico en la disección tipo A tiene una eficacia probada y el tratamiento médico tiene una eficacia similar al tratamiento quirúrgico para la disección tipo B.

Es necesaria una historia clínica de calidad para aumentar la sospecha diagnóstica de disección.

### DATOS EPIDEMIOLÓGICOS

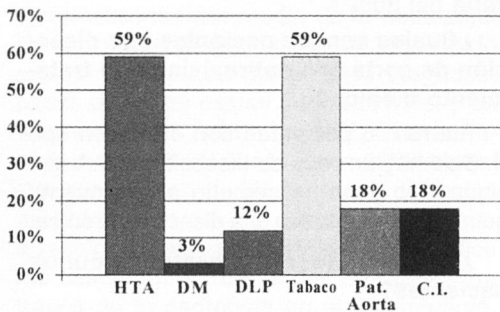


Tabla I

### SÍNTOMAS

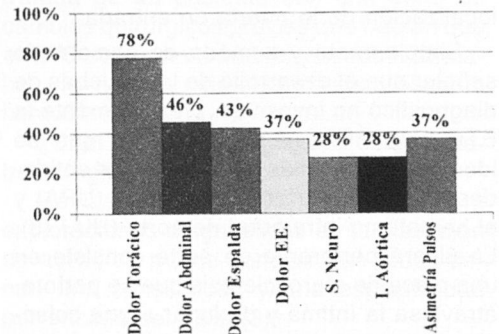
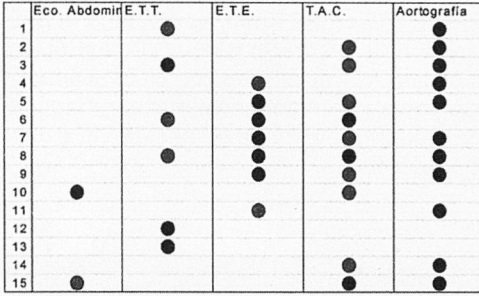


Tabla II

**PRUEBAS DIAGNÓSTICAS**



- Primera prueba diagnóstica realizada
- Otras pruebas diagnósticas realizadas
- ETT: Ecocardiograma transtorácico
- ETE: Ecocardiograma transesofágico

Tabla III

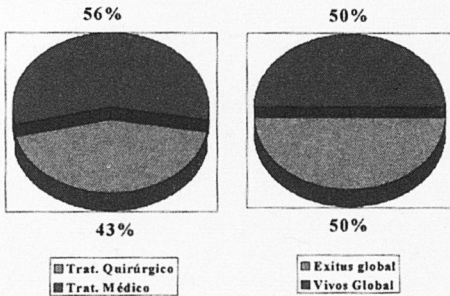


Tabla V

**Casos clínicos.**

**Figuras 1,2,3,4.**

Paciente, mujer de 80 años que acudió a urgencias por dolor torácico y síncope. La primera prueba diagnóstica realizada fue un ecocardiograma transtorácico (figura 1) que mostraba una raíz de aorta elongada de 56 mm. Posteriormente se realizó un

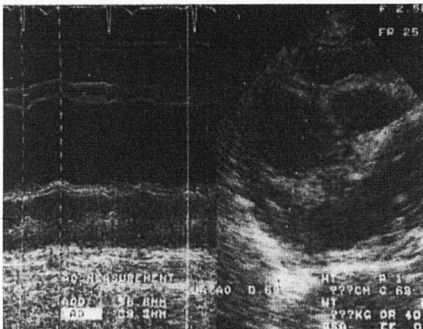
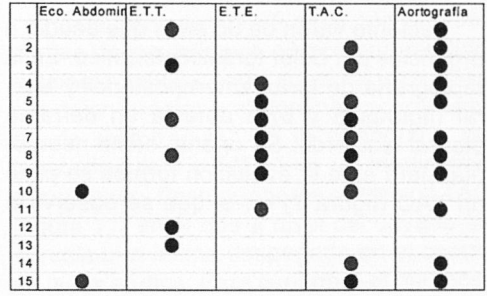


Figura 1

**PRUEBAS DIAGNÓSTICAS**



- Primera prueba diagnóstica realizada
- Otras pruebas diagnósticas realizadas
- ETT: Ecocardiograma transtorácico
- ETE: Ecocardiograma transesofágico

Tabla IV

**TRATAMIENTO Y RESULTADOS**

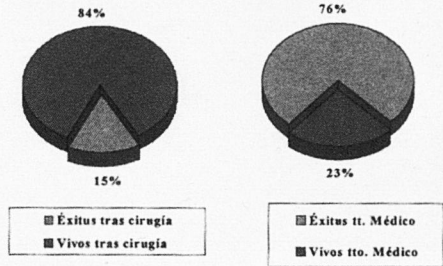


Tabla VI

TAC con contraste (figura 2) en el que se aprecia la falsa luz y la verdadera luz opacificadas y separadas por un flap. La figura 3 es un ecocardiograma transesofágico en el que también se aprecia el flap a nivel de aorta ascendente. Por último se realizó la arteriografía (figura 4) que confirmó el diagnóstico.

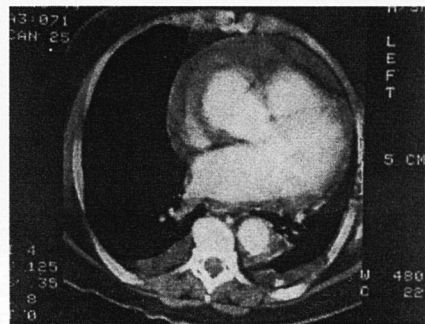


Figura 2

**Figuras 5,6,7,8.**

Paciente varón de 50 años que acudió a urgencias por dolor torácicopleurítico. En la radiografía de torax anteroposterior y lateral (figuras 5 y 6) se aprecia un derrame pleural izquierdo. Se orientó como neumonía, pero ante la evolución tórpida se pidió un TAC (figura 7) en el que se observa a

nivel del cayado un despegamiento de la íntima mayor de 1 mm, compatible con disección de aorta. Se trataba de una disección tipo A crónica, y se completó el estudio mediante una resonancia nuclear magnética (figura 8) en donde se observa la extensión del flap.

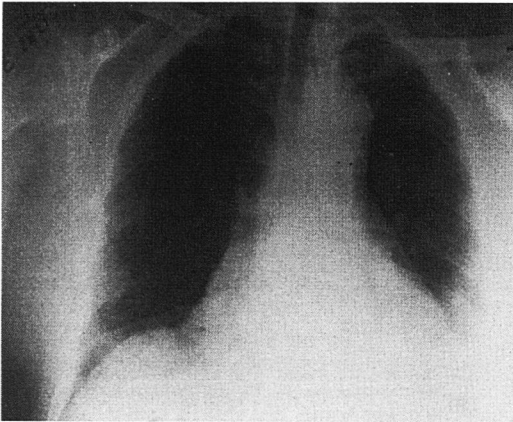


Figura 5

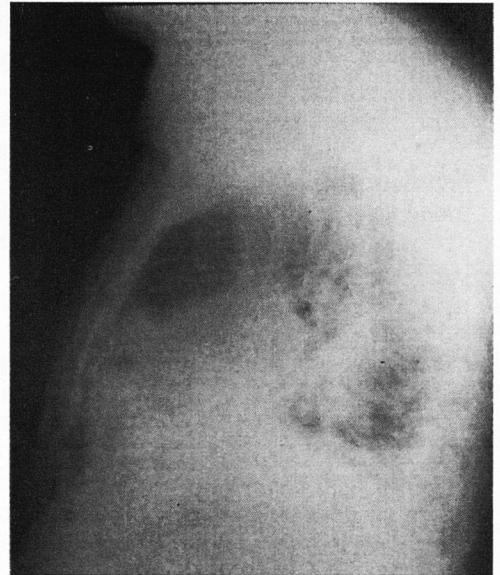


Figura 6

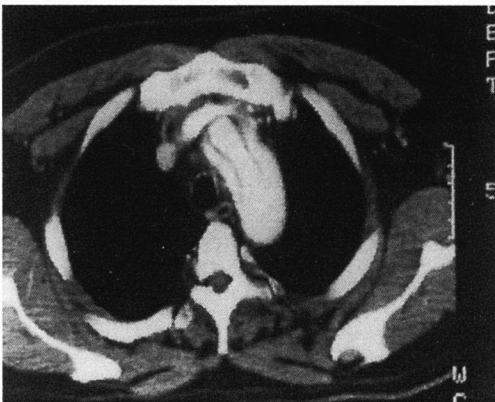

Figura 7

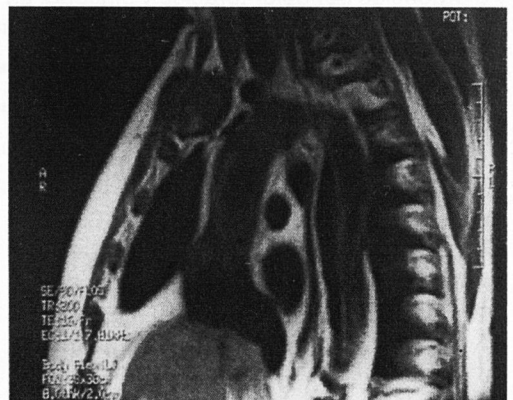


Figura 8

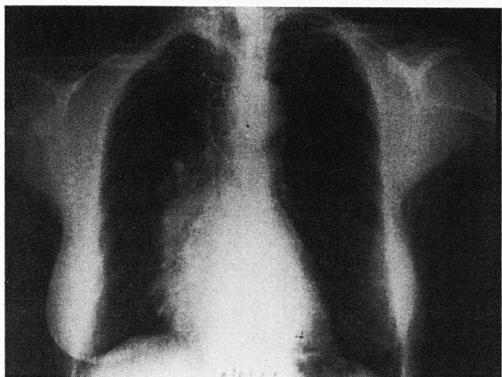


Figura 9

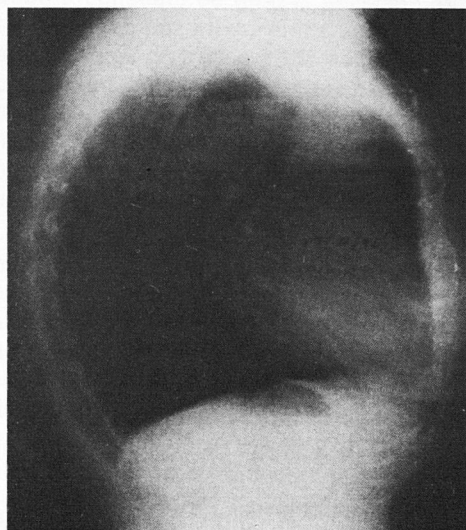


Figura 10

Figuras 12,13.

Paciente varón de 65 años que acudió a urgencias por dolor torácico irradiado a apreciándose en el electrocardiograma una lesión subepicárdica inferior, por lo que se hizo tratamiento fibrinolítico. Posteriormente la curva de CPK fue negativa, apenas se apreciaron cambios en el electro y en la

Figuras 9,10,11.

Paciente mujer de 66 años con antecedentes de insuficiencia aórtica que requirió recambio valvular, que acudió a urgencias por dolor torácico y abdominal, acompañado de rectorragias. En la radiografía de torax (figuras 9 y 10) se ve un mediastino ensanchado. Posteriormente se hizo un TAC (figura 11) en el que a nivel del cayado se aprecia una íntima despegada en el centro de la luz aórtica. Para confirmar el diagnóstico se realizó una aortografía en donde se apreció que la disección se abría a la aurícula derecha i que estaban afectadas otras arterias como las mesentéricas.

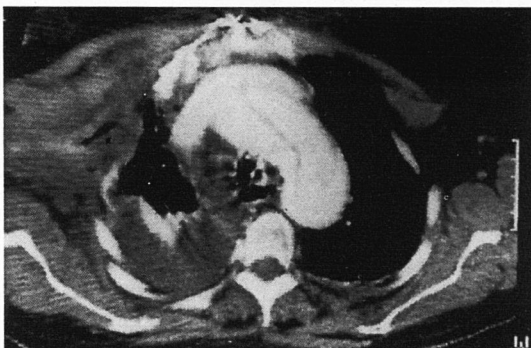


Figura 11

exploración física se objetivo un soplo auxiliar. Las radiografías de torax (figuras 12, 13) son anodinas, por lo que la sospecha clínica de disección de aorta se confirmó mediante un TAC, donde se observó una disección de aorta de tipo B. La evolución del paciente fue favorable con tratamiento médico.

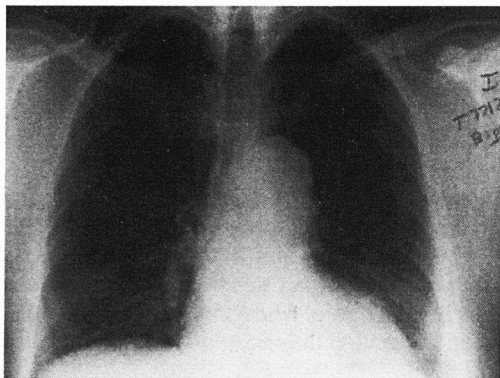


Figura 12

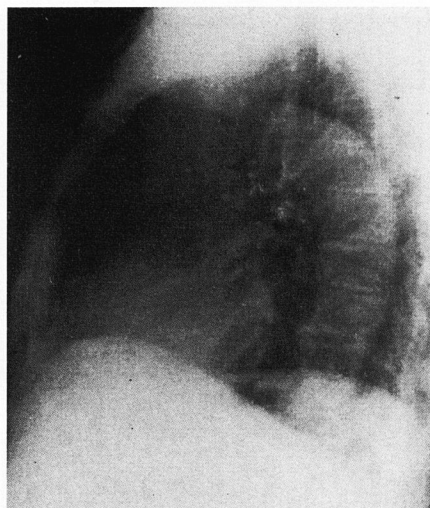


Figura 13

## Bibliografía

- (1)-"Introducción revista española de cardiología"  
J.S. Rupilanchas. Revista española de cardiología. Abril 1998:51;4
- (2)-"Diagnóstico y tratamiento de la patología aguda de aorta toraco-abdominal".  
J.R. Masclans. Guías prácticas clínica en medicina intensiva.
- (3)-"Disección de aorta: evaluación clínica, comparación de las técnicas y elección del tratamiento".  
J.A. San Román et al. Revista española de cardiología. Abril 1996:49;suplemento 4.
- (4)-"Diagnóstico y tratamiento de las enfermedades de la aorta" Current problems in cardiology. Abril 1998.
- (5)-"Quality of history taking in patients with aortic

- dissection". Rosman et al. Chest. September 1998: 114;3.
- (6)-"The diagnosis of thoracic aortic dissection by noninvasive imaging procedures".  
C.A. Nienaber et al. New England Journal of Medicine. Enero 1993: 328;1.
- (7)-"Ecocardiografía y disección de aorta".  
I.Vilacosta et al. Revista española de cardiología. Abril 1996: 49; suplemento 4.
- (8)-"Management of patients with intramural hematoma of thoracic aorta".  
C.S. Robbins. Circulation. Noviembre 1993: 8; 5.
- (9)-"Aortic dissection".  
De Sanctis et al. New England Journal of Medicine. Octubre 1987: 317;17.