

ORIGINAL

Evaluación del tiempo de espera óptimo para la colocación de implantes dentales tras elevaciones de seno maxilar (ESM) con un injerto compuesto por hueso autólogo y biomaterial

Evaluation of the ideal dental implant time insertion after sinus lift using a mixture of autologous bone and biomaterial

M. Ramos-Murguialday^{1,2}, J. Caubet Biayna², J.M. Ramis³, M. Morey Mas^{1,2}, M. Monjo^{4,5}

1. Cirujano Oral y Maxilofacial, Servicio de Cirugía Oral y Maxilofacial, Hospital Son Espases, Palma de Mallorca, España.
2. Cirujano Oral y Maxilofacial, Unidad de regeneración ósea y cirugía oral y maxilofacial (Clínica GBCOM). Palma de Mallorca, España.
3. Profesora asociada, Departamento de biología fundamental y ciencias de la salud. Instituto de investigación en ciencias de la salud (IUNICS). Universitat de les Illes Balears, Palma de Mallorca, España. Instituto de Investigación Sanitaria de Palma (IdISPa), Palma de Mallorca, España.
4. Profesora contratada, Departamento de biología fundamental y ciencias de la salud. Instituto de investigación en ciencias de la salud (IUNICS). Universitat de les Illes Balears, Palma de Mallorca, España. Instituto de Investigación Sanitaria de Palma (IdISPa), Palma de Mallorca, España.
5. Investigadora afiliada, Departamento de biomateriales, Institute for Clinical Dentistry, Universidad de Oslo, Oslo, Noruega.

Correspondencia

Mikel Ramos Murguialday
Clínica GBCOM · Avenida Picasso, 45
07014 - Palma de Mallorca
E-mail: dr.mikelramos@gmail.com

Recibido: 17 – X – 2014

Aceptado: 2 – XII – 2014

doi: 10.3306/MEDICINABALEAR.30.02.27

Resumen

Objetivo: Evaluar el tiempo de espera óptimo para la colocación de implantes dentales tras elevaciones de seno maxilar (ES) con un injerto compuesto con la misma cantidad de hueso autólogo que de biomaterial, a través de biopsias humanas, comparando el hueso regenerado obtenido a los 4-5 meses con el obtenido a los 6-8 meses, teniendo el hueso nativo como referencia.

Material y Métodos: Fueron analizadas un total de 26 biopsias de 11 pacientes tras ES. Se crearon dos grupos dependiendo del momento de la colocación del implante: grupo t1 a los 4-5 meses (n=13) y grupo t2 a los 6-8 meses (n=13). Fue analizado por microtomografía computarizada (MicroCT) para cada biopsia el mismo volumen para el hueso injertado que para el nativo.

Resultados: Se encontraron diferencias estadísticamente significativas en la densidad mineral ósea (BMD), fracción de volumen óseo y separación trabecular (Tb.Sp) entre el hueso nativo e injertado en los grupos t1 y t2, mostrando valores más altos en el hueso injertado excepto para la variable Tb.Sp. que sucedió a la inversa. El descenso de la Tb.Sp en el hueso injertado de los dos grupos puede explicarse por el aumento significativo del grosor trabecular en el grupo t2 y por el aumento del número trabecular en el grupo t1, comparándolos con el hueso nativo respectivamente. No se encontró ninguna diferencia estadísticamente significativa entre los dos grupos de hueso injertado cuando se compararon los parámetros morfométricos y de BMD.

Conclusiones: Un injerto compuesto por 50% hueso autólogo y 50% biomaterial muestra que no hay diferencias en la microestructura 3D ni en la BMD entre 4-5 o 6-8 meses de espera de cicatrización ósea. Por ello este tiempo de cicatrización se puede acortar a 4 meses con la seguridad de un área injertada con hueso maduro.

Palabras clave: elevación de seno maxilar (ES), estudio clínico, injerto compuesto, implante dental, microtomografía computarizada (microCT)

Abstract

Purpose: To evaluate the ideal implant time insertion in human bone biopsies after maxillary sinus floor elevation (MSFE) with a composite graft consisting of an equal amount of biomaterial and autologous bone, by comparing the bone regeneration obtained 4-5 months after surgery with the obtained after 6-8 months, and having the adjacent native bone as reference.

Materials and Methods: A total of 26 biopsies of 11 patients after MSFE were analyzed. Two groups were created depending on the time of implant insertion: t1 group at 4-5 months (n=13) and t2 group at 6-8 months (n=13). The same volume of grafted bone and native bone were analyzed for each biopsy by micro-computed tomography (microCT).

Results: Statistically significant differences were found in bone mineral density, bone volume fraction and trabecular separation (Tb.Sp) between native and grafted bone in the t1 and t2 groups, showing grafted bone higher values except for the variable Tb.Sp, which were lower in the grafted bone compared to native bone. The decrease in Tb.Sp in the grafted bone for t1 and t2 groups can be explained by the significant increase in trabecular thickness in t2 group and the trabecular number in t1 group, compared to native bone respectively. Comparing the morphometric parameters and the BMD of the grafted bone between the t1 and t2 groups, no significant differences were found.

Conclusions: A composite graft composed of 50% autologous bone and 50% biomaterial shows no differences in 3D microstructure and BMD between 4-5 months and 6-8 months of healing time. Thus, this time can be shortened to 4 months with the security of a grafted area of mature bone.

Keywords: maxillary sinus floor elevation (MSFE), clinical study, composite graft, dental implant, micro-computed tomography (microCT)

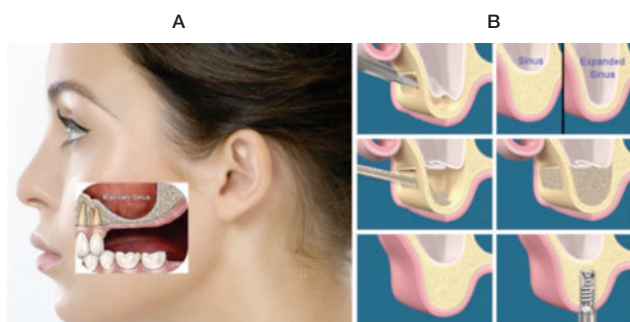
Introducción

Una altura ósea inadecuada en la parte lateral del maxilar, crea una contraindicación para la cirugía de implantes. Esta condición puede ser tratada con un aumento interno del suelo del seno maxilar, formalmente llamada elevación de seno maxilar (ES)¹ (**Figura 1**). En la ES se prepara una puerta de bisagra en la pared lateral del seno maxilar y se rota internamente a una posición horizontal. El nuevo suelo del seno elevado, junto con la mucosa maxilar interna, crearán un espacio que puede ser rellenado con material de injerto. La alta capacidad regenerativa del seno maxilar permite que la mayoría de materiales de injerto funcionen correctamente². Se han utilizado hueso autólogo, aloinjertos, xenoinjertos y biomateriales sintéticos. Existen estudios en la literatura que muestran resultados similares con el uso de estos distintos tipos de injertos^{2,3}.

Figura 1:

Imagen A: localización anatómica del seno maxilar.

Imágenes B: seno maxilar hiperneumatizado con el consiguiente déficit de altura ósea. Se aprecia cómo se ha levantado la mucosa y creado una ventana ósea a través de la cual se levanta la membrana de Schneider y se coloca bajo ella el injerto óseo particulado. Cuatro meses después el injerto ha cicatrizado y se procede a la colocación del implante.



Las variables más importantes en la elevación de seno son: el tipo de abordaje (lateral o crestal), el "timing" en la inserción de los implantes en relación con los injertos, el tipo de injerto colocado y el tipo de implante⁴.

La ES fue propuesta por Tatum en 1976 y publicada por primera vez por Boyne en 1980^{5,6}. Cuando la altura ósea (altura desde cresta alveolar a suelo del seno) es mayor de 4 mm se considera adecuada la colocación del implante en el mismo tiempo quirúrgico que la ES. Este procedimiento es llamado colocación simultánea del implante. En este caso, la estabilidad primaria se obtendrá sobre el hueso nativo del paciente. Ante alturas óseas menores de 4 mm es recomendable realizar la colocación de implantes de modo diferido. En estos casos se realiza primero la elevación sinusal y en segundo lugar, una vez consolidado el injerto, la colocación de implantes⁷⁻¹⁰. Este procedimiento es conocido como colocación diferida de los implantes.

La literatura muestra buenos resultados en senos injertados con diferentes sustitutos óseos, ya sea utilizados de

forma aislada o en combinación con hueso autólogo^{2,11-13}. La mezcla de estos materiales consigue sumar las ventajas derivadas de las distintas propiedades de cada injerto. De este modo, el injerto autólogo acelera el proceso de regeneración ósea gracias a su contenido en células osteoprogenitoras (exclusivo de este tipo de injerto) y a su riqueza en factores de crecimiento¹⁴. Por otro lado, la hidroxiapatita bovina como el Bio-Oss (BO) es un xenoinjerto de origen bovino que ha sido utilizado ampliamente y con éxito en la elevación de seno^{14,16}. Constituye un excelente material osteoconductor, con una acción más prolongada que el injerto autólogo debido a que la reabsorción de este biomaterial se produce de forma muy lenta¹⁷. Así, este injerto actuará como molde para la formación de hueso nuevo a lo largo de todo el proceso regenerativo¹⁴⁻¹⁷. Contiene partículas de entre 250-1000 µm de grosor y se obtiene de hueso bovino que se procesa para eliminar completamente el componente orgánico.

El fosfato bifásico de calcio (BCP) ha sido ampliamente utilizado como sustituto óseo en traumatología, cirugía craneofacial y cirugía oral. Se ha mostrado seguro, biocompatible y efectivo como matriz para la formación de nuevo hueso. El sustituto óseo Bone Ceramic (BC) contiene partículas de entre 500-1000 µm de grosor. Se trata de un biomaterial completamente sintético formado por un 60% de hidroxiapatita y un 40% de beta-fosfato tricálcico⁴.

Existen diferencias en las propiedades entre BO y BC. Ambos tienen micro y macroporosidad y son osteoconductores. Sus propiedades pueden ser alteradas cambiando las proporciones o la cristalinidad del material. El BO se ha demostrado que se reabsorbe muy lentamente^{17,18}, mientras que aproximadamente el 50% del BC es reemplazado por hueso lamelar cortical en un año.

La utilización de biomateriales como único injerto, supone la espera de un periodo de tiempo entre 9-12 meses de forma previa a la colocación de los implantes dentales²⁰. La adición de hueso autólogo a la hidroxiapatita parece que acorta el periodo de cicatrización a 6 meses y permite conseguir buenos resultados en los implantes colocados a partir este tiempo de espera^{16,22,23}. Basándonos en los trabajos de Hallman^{14,16} y teniendo en cuenta que hoy en día muchos cirujanos reentran al 4º-5º mes tras la ES bien con injerto compuesto o sólo con hueso autólogo sin ninguna prueba de madurez ósea de ese injerto, nos proponemos estudiar el tiempo de espera ideal tras una ES usando un injerto compuesto con la misma cantidad de hueso autólogo que de biomaterial. El hueso autólogo que se utiliza en nuestro estudio es obtenido mediante un dispositivo conocido como Scrapper²⁸. Dicho dispositivo permite obtener sin apenas morbilidad chips de hueso cortical de entre 900-1700 µm de longitud y de 100 µm de grosor. Estos chips contienen osteocitos vivos (viabilidad media de 45-72%), que permiten la regeneración ósea adecuada para la colocación de implantes^{19,28}.

Hemos comparado el hueso regenerado a los 4-5 meses con el de 6-8 meses (el cual es reconocido como hueso maduro por la literatura)^{8-10,16,17,21,30} teniendo como referencia el hueso nativo.

Material y métodos

Objetivo principal

Determinar la cantidad y la calidad del hueso formado de novo en la zona injertada al 4-5º y al 6-8º mes mediante el análisis morfométrico tridimensional de la arquitectura ósea mediante microtomografía computarizada (micro-CT).

Parámetros a estudio:

Volumen de hueso / volumen total, Número de trabéculas, Grosor trabecular, Separación trabecular, Índice de modelo estructural, Factor de patrón óseo trabecular, Densidad mineral ósea.

Objetivos secundarios

Analizar si existe alguna asociación entre las variables clínicas del paciente y los diferentes parámetros estructurales y de densidad mineral ósea del hueso formado de novo.

Comparar las diferencias en los parámetros estructurales y en la densidad mineral ósea para cada paciente entre el hueso nativo y el hueso formado de novo

METODOLOGÍA Y ANÁLISIS DE LAS MUESTRAS

Diseño del estudio

Se trata de un estudio observacional longitudinal.

El proyecto fue aprobado por el Comité de Ética de la Investigación Clínica de las Illes Balears (CEIC-IB). Todos los pacientes fueron debidamente informados sobre el estudio y sólo se incluyeron aquellos que firmaron el consentimiento informado.

Para garantizar la codificación de los pacientes, a cada participante se le asignó un número de 3 cifras, correlativo según su incorporación en el estudio. La correspondencia entre este número y los datos personales del paciente se mantuvieron separados en un archivo a parte, con acceso exclusivo y seguro únicamente por parte del investigador principal. Las muestras biológicas se codificaron con el mismo número de identificación.

Tamaño muestral

Se trata de un estudio observacional longitudinal en el que pretendemos mostrar un seguimiento a cinco años de los implantes dentales colocados sobre hueso regenerado y estudiar si existe alguna diferencia en la supervivencia de dichos implantes dependiendo del timing utilizado. En el período de cuatro años, hemos incluido 26 muestras de un total de 11 pacientes. El estudio de las

muestras nos ha permitido ofrecer datos con una precisión obtenida mediante el intervalo de confianza al 95%, de alrededor del 10% para las variables estudiadas con Micro-CT, comentadas anteriormente.

Población de estudio

Los pacientes se reclutaron en la consulta del Dr. Caubet en la Clínica GBCOM. Todos los pacientes incluidos cumplían todos los siguientes criterios de inclusión y ninguno de los siguientes criterios de exclusión:

Criterios de inclusión:

Mayores de 18 años que precisen ES uni o bilateral, Estudio por TAC de la masa ósea con los requerimientos siguientes: 1) altura de cresta alveolar a suelo del seno < o = 4mm. 2) anchura de cresta alveolar > o = 6mm; Explicación al paciente del estudio y consentimiento informado

Criterios de exclusión:

Abuso de tabaco (>15 cig/ día), Enfermedad renal o hepática grave, Historia de radioterapia en región de cabeza y cuello, Quimioterapia concomitante para tratamiento de tumores malignos, Diabetes descompensada, Enfermedad periodontal activa, Enfermedades de la mucosa oral (liquen plano en la zona a tratar), Cirugía destructiva previa o contraindicación ORL para ES, Mala higiene oral, Periodo postexodoncia menor a dos meses, Paciente no colaborador, Uso de bisfosfonatos en los 3 meses anteriores.

Técnica Quirúrgica

Se utilizó la técnica clásica descrita por Boyne (5) realizada por cirujanos experimentados en la materia. El procedimiento quirúrgico consiste en la preparación de una ventana ósea en la pared lateral del maxilar superior para acceder al seno maxilar. Esta pared es luxada sin romper la membrana de Schneider, de modo que permita diseccionar dicha membrana sin romperla, para crear un espacio bajo ella y poder colocar un injerto óseo.

Se utilizó el raspador de hueso Micros (Meta Advanced Medical Technology, Reggio Emilia, Italy) con el que se obtenían 2cc de hueso autógeno de la zona correspondiente a la pared anterior del seno maxilar o arbotante maxilomalar.

Esta proporción de hueso autógeno se mezclaba en un recipiente estéril con 2cc de biomaterial. Se seleccionaron dos biomateriales: un aloinjerto (Bone-Ceramic) y un xenoinjerto (Bio-Oss). Al paciente se le explicó que ambos biomateriales son utilizados en la práctica clínica habitual con resultados similares y costes similares⁴ y se le solicitó que eligiese uno de los dos en función de su origen (sintético: Bone-Ceramic o bovino: Bio-Oss). De esta misma forma, en otras especialidades se le ofrece también al paciente el poder seleccionar de entre dos

opciones terapéuticas la que le parezca más atractiva (reemplazo valvular: válvula biológica o porcina; reemplazo tendinoso: origen propio o procedente de donante).

Para homogeneizar la mezcla de AB y biomaterial se utilizó 1ml de suero fisiológico estéril. Una vez colocado el injerto se cubría la zona de acceso al seno con una membrana de colágeno reabsorbible (Bioguide, Geistlich Pharma AG, Switzerland).

Obtención de muestras

En la práctica clínica, pasados bien 4-5 o 6-8 meses después de la elevación de seno, y mediante fresa de trefina de 2.5 mm, obteníamos un bloque cilíndrico de hueso que permitía la colocación del implante a través del orificio generado. En el presente estudio se han analizado estas biopsias. Las biopsias se conservaron en una solución de RNAlater® (Life Technologies, Carlsbad, CA, USA), que permitió estabilizar la muestra para futuros análisis de biología molecular.

Micro-CT

Las biopsias se escanearon utilizando el modelo de SkyScan 1172 (Bruker micro-CT, Kontich, Belgium). Recordemos que el objetivo de estos análisis era el de evaluar la densidad mineral ósea del hueso formado de novo y el análisis morfométrico tridimensional de la arquitectura ósea. Una vez escaneadas las muestras, procedimos a la reconstrucción, análisis de todos los parámetros de interés, así como la obtención de modelos 3D del biomaterial/hueso formado de novo.

Para el escaneado de estas muestras, éstas se introdujeron en microtubos estériles de 200 µl que contenían RNAlater® y en Parafilm® (American National Can™, Chicago IL, USA) para evitar la degradación y movimiento de éstas respectivamente, y en posición vertical para asegurar unas condiciones de escaneado paralelas. Para el escaneado, la resolución fue fijada a 7,8 µm, y se aplicó un voltaje de 100 kV, una corriente de 100 µA, y colocando un filtro de aluminio de 0.5 mm. Las muestras fueron rotadas 360° alrededor del eje largo (eje z) de la muestra. Tres imágenes de absorción fueron grabadas cada 0,4 grados de rotación. El endurecimiento del haz fue fijado al 20%, alisado al 1 y la reducción del artefacto anular a 6 durante la reconstrucción de las imágenes axiales (Nrecon v.1.4.4, Skyscan, Aartselaar, Belgium). El alineamiento posterior fue optimizado automáticamente. Después de la reconstrucción, el mismo volumen de interés (VOI) fue aplicado a todas las muestras, así como a dos cilindros de hidroxiapatita con una densidad conocida. Para la calibración de la densidad mineral ósea (BMD), se utilizaron cilindros de hidroxiapatita de calcio de una densidad de 0,25 y 0,75 g/cm³ y fueron analizados exactamente igual que las biopsias. Se hizo una calibración estándar de las unidades de densidad del micro-CT (Unidades Hounsfield), seguido de una conversión de unidades Hounsfield a BMD en g/cm³. La BMD

se obtuvo tanto de la zona nativa como de la injertada de cada biopsia. Una vez que la calibración del Micro-CT estuvo hecha, el mismo VOI fue elegido para todas las biopsias: dos cilindros de 2,6mm de diámetro y de 1mm de altura para el hueso injertado y para el hueso nativo, que fueron analizados independientemente. Un análisis morfométrico 3D fue llevado a cabo con el software del micro-CT (CTan, Skyscan, Aartselaar, Belgium) para determinar la arquitectura del nuevo hueso formado en el área injertada y compararla con el hueso nativo³⁵. El umbral de la escala de grises fue fijado entre 100 y 255. Las imágenes 3D fueron preparadas en un programa de representación de volumen (CTvox v.2.10, Skyscan, Aartselaar, Belgium) y después aumentadas con un editor de imagen (Adobe Photoshop CS3, Adobe, USA).

Parámetros analizados

Parámetros clínicos: altura ósea medida por ortopantomografía, torque de inserción del implante medido en N/cm, estabilidad primaria del implante, si perforación de la membrana anotamos tamaño de ésta siguiendo clasificación de la siguiente referencia bibliográfica de Hernández Alfaro et al²⁹, análisis de la frecuencia de resonancia de los implantes colocados sobre hueso injertado³⁰ y supervivencia del implante³¹ durante el estudio longitudinal.

Parámetros morfométricos: volumen de hueso/volumen total (BV/TV, volumen óseo medido en %), número de trabéculas (Tb.N), grosor trabecular (Tb.Th), separación trabecular (Tb.Sp, que es la separación que existe entre éstas), factor de patrón óseo trabecular (Tb.Pf, que es un índice de conectividad, calcula un índice de convexidad o concavidad relativa), índice de modelo estructural (SMI, que es un indicador de la prevalencia relativa de barras y placas en una estructura 3D como el hueso trabecular) y la densidad mineral ósea (BMD, que es la densidad volumétrica existente de hidroxiapatita de calcio en términos de g/cm³). Puesto que se obtienen biopsias cretales, de la misma biopsia se han comparado los parámetros estudiados del hueso formado de novo con el hueso nativo.

Análisis estadístico

Para el análisis estadístico, se crearon dos grupos de biopsias: 1) las realizadas a los 4-5 meses y 2) a los 6-8 meses. Hemos comparado los parámetros morfométricos obtenidos mediante Micro-CT de hueso nativo y hueso injertado mediante el Prueba T de Student para muestras relacionadas, usando el software SPSS® para Windows, versión 17.0. Comparamos los parámetros morfométricos del hueso injertado entre los grupos de 4-5 meses y de 6-8 meses mediante la Prueba T de Student. Estudiamos la correlación mediante el Test de Pearson entre ISQ y los diferentes parámetros morfométricos del hueso injertado. Comparamos los parámetros morfométricos del hueso injertado entre aquellos senos injertados con Bio-Oss y los injertados con Bone Ceramic mediante la Prueba T de Student. Se consideró valores significativos de p<0.05.

Resultados

Hemos estudiado un total de 26 biopsias de 11 pacientes; 7 mujeres y 4 hombres. Un total de 6 pacientes eran del grupo 4-5 meses y 5 pacientes del grupo 6-8 meses, con una edad media de 52 y 60 años, respectivamente (Tabla I).

Hemos encontrado diferencias estadísticamente significativas en las variables BMD, BV/TV, Tb.N y Tb.Sp entre hueso nativo e injertado en el grupo 4-5 meses, siendo éstas mayores en el injertado a excepción de la variable Tb.Sp (Tabla II). También hemos hallado diferencias estadísticamente significativas en las variables BMD, BV/TV, Tb.Th y Tb.Sp entre hueso nativo e injertado en el grupo 6-8 meses, siendo éstas mayores en el injertado a excepción de la variable Tb.Sp como ocurría en el grupo 4-5

meses (Tabla III). En el resto de variables no hemos encontrado ninguna diferencia estadísticamente significativa.

Comparando los parámetros morfométricos del hueso injertado del grupo 4-5 meses con el de 6-8 meses, no hemos encontrado ninguna diferencia estadísticamente significativa (Tabla IV, Figuras 2,3 y 4).

No hemos hallado ninguna correlación entre los valores primarios del ISQ y los parámetros morfométricos del hueso injertado así como tampoco con la altura primaria del suelo del seno maxilar.

Comparando los parámetros morfométricos de los injertos con uno u otro biomaterial (Bio-Oss o Bone Ceramic) tampoco hemos encontrado ninguna diferencia estadísticamente significativa.

Tabla I: Parámetros clínicos organizados por grupo de reentrada

	4-5 meses		6-8 meses	
Nº Biopsias	13	SD: 8 SI: 5	13	SD: 8 SI: 5
Nº Pacientes	6 (5M,1H)		5 (2M,3H)	
Edad Media	52 +/- 6,84		60,2 +/- 4,38	
Media ISQ	64,3 +/-13,90 (n=10)		68,45 +/- 3,61 (n=11)	
Perforaciones de membrana	Grupo I	2 SD 2 SI	Grupo I	1 SI

SD: Seno derecho; SI: Seno izquierdo M: Mujer; H: Hombre

Tabla III: Tabla comparativa de parámetros morfométricos entre hueso nativo e injertado del grupo 6-8 meses.

Variable	Hueso nativo 6-8 meses	Hueso injertado 6-8 meses	Valor P
BMD (g/cm³)	0,613 +/- 0,037	0,816 +/- 0,031	0,001
BV/TV (%)	25,3 +/- 3,31	41,9 +/- 6,43	0,015
Tb.Th (mm)	0,153 +/- 0,027	0,192 +/- 0,034	0,01
Tb.N (mm-1)	1,85 +/- 0,174	2,43 +/- 0,361	0,156
Tb.Pf (mm-1)	-4,20 +/- 6,60	2,56 +/- 3,092	0,495
SMI	0,822 +/- 0,635	1,52 +/- 0,670	0,53
Tb.Sp (mm)	0,334 +/- 0,030	0,181 +/- 0,028	0,000

Tabla II: Tabla comparativa de parámetros morfométricos entre hueso nativo e injertado del grupo 4-5 meses

Variable	Hueso nativo 4-5 meses	Hueso injertado 4-5 meses	Valor P
BMD (g/cm³)	0,679 +/- 0,059	0,807 +/- 0,043	0,045
BV/TV (%)	26,4 +/- 3,41	44,7 +/- 4,39	0,000
Tb.Th (mm)	0,170 +/- 0,031	0,147 +/- 0,011	0,448
Tb.N (mm-1)	1,76 +/- 0,198	3,10 +/- 0,314	0,005
Tb.Pf (mm-1)	0,001 +/- 8,01	-3,78 +/- 7,08	0,628
SMI	2,32 +/- 1,13	1,19 +/- 0,743	0,323
Tb.Sp (mm)	0,290 +/- 0,030	0,146 +/- 0,019	0,000

Tabla IV: Tabla comparativa de parámetros morfométricos entre hueso injertado del grupo 4-5 meses y el grupo 6-8 meses.

Variable	Hueso injertado 4-5 meses	Hueso injertado 6-8 meses	Valor P
BMD (g/cm³)	0,807 +/- 0,043	0,816 +/- 0,031	0,874
BV/TV (%)	44,7 +/- 4,39	41,9 +/- 6,43	0,716
Tb.Th (mm)	0,147 +/- 0,011	0,192 +/- 0,034	0,233
Tb.N (mm-1)	3,10 +/- 0,314	2,43 +/- 0,361	0,172
Tb.Pf (mm-1)	3,78 +/- 7,08	2,56 +/- 3,092	0,441
SMI	1,19 +/- 0,743	1,52 +/- 0,670	0,741
Tb.Sp (mm)	0,146 +/- 0,019	0,181 +/- 0,028	0,315

Figura 2: Diagrama de cajas que representa el volumen de hueso / volumen total (BV/TV, en %) del hueso nativo (gris claro) y regenerado (gris oscuro) en los grupos de 4-5 y 6-8 meses. Se encontraron diferencias significativas (*) en el BV/TV entre hueso nativo y regenerado en los dos tiempos de reentrada, pero no se encontraron diferencias significativas en el hueso regenerado entre los dos tiempos de reentrada.

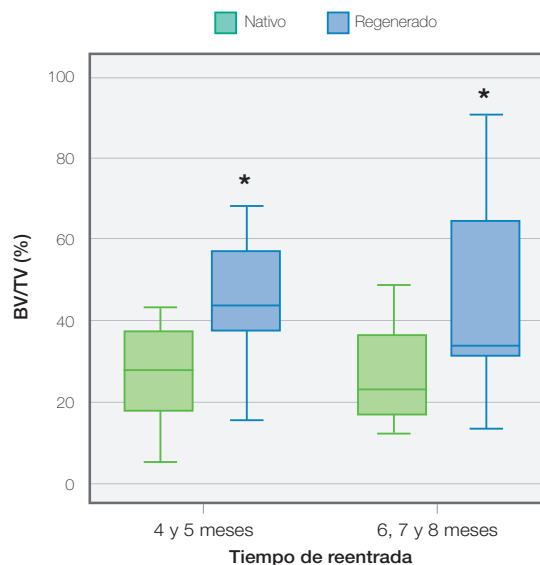
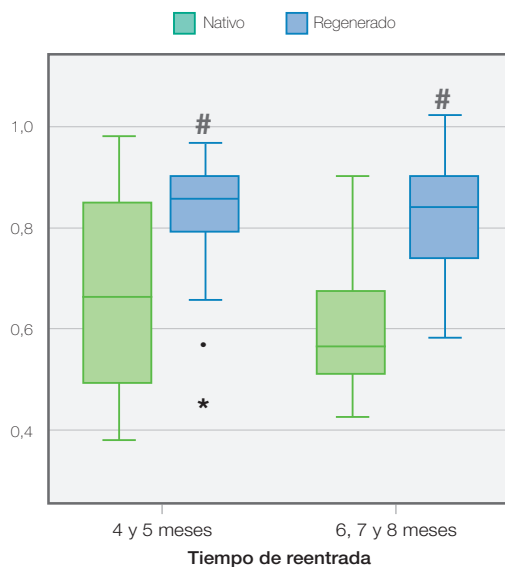


Figura 3: Diagrama de cajas que representa la densidad mineral ósea (BMD, en g/cm³) del hueso nativo (gris claro) y regenerado (gris oscuro) en los grupos de 4-5 y 6-8 meses. Se encontraron diferencias significativas (#) en la BMD entre hueso nativo y regenerado en los dos tiempos de reentrada, pero no se encontraron diferencias significativas en el hueso regenerado entre los dos tiempos de reentrada. Se indican los valores outliers moderados (•) y extremos (*) en la BMD del grupo 4-5 meses.



Discusión

En esta investigación se demuestra por primera vez que no existen diferencias entre los parámetros estructurales y de BMD del hueso formado de novo tras una elevación de seno entre 4-5 meses y 6-8 meses, al utilizar un injerto compuesto formado en un 50% por hueso autógeno y un 50% por un biomaterial. Además, no se han encontrado diferencias significativas entre el uso de dos biomateriales diferentes, ampliamente utilizados en la práctica clínica, como son el Bio-Oss y Bone Ceramic. Otros estudios publicados han usados varios materiales para elevaciones de seno maxilar, pero ningún estudio ha analizado con Micro-CT injertos óseos al 4^o-5^o mes, siendo este injerto 50% biomaterial y 50% hueso autógeno.

La revisión sistemática publicada por Aghaloo³ estudió las tasas de supervivencia de un total de 6.913 implantes colocados sobre elevaciones de seno maxilar con una tasa de supervivencia global del 91.49%. Cuando únicamente se utilizó hueso autógeno, esta tasa fue menor, de un 87.7% concretamente. Cuando se utilizaron únicamente sustitutos óseos fue de un 95.98% y cuando se mezclaron hueso autógeno y sustitutos óseos fue del 94.88%.

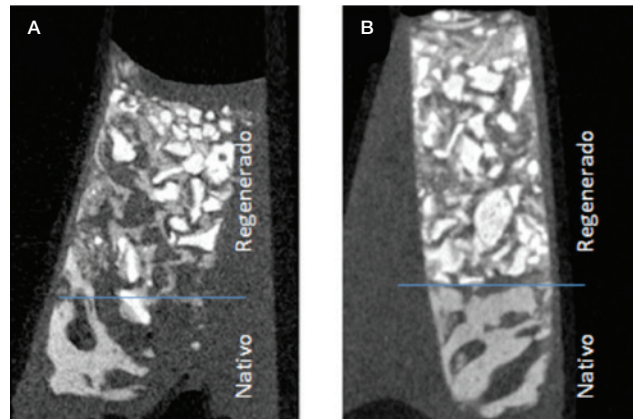
En la actualidad, en nuestro estudio contamos con una supervivencia del 100% con 13 implantes colocados hace 2,5 - 3 años, 9 implantes colocados hace año y medio, 2 implantes hace un año y otros dos hace 6 meses. Se estudiará esta supervivencia a los 5 años de la colocación de implantes para poder hacer la comparación con la revisión de Aghaloo³. En dicha revisión sistemática los

Figura 4:

A: Imagen mediante MicroCT de una biopsia a los 4 meses.

B: Imagen mediante MicroCT de una biopsia a los 6 meses

A y B: Abajo hueso nativo, arriba el injertado donde se aprecia la densidad del biomaterial.



implantes de superficie rugosa mostraron unas tasas de osteointegración muy superiores frente a los implantes de superficie mecanizada (95.98% vs 85.64%). En nuestro caso, todos los implantes utilizados son de superficie rugosa, asemejándose de momento nuestras tasas de supervivencia del 100% al 95.98% descrito por este autor. Con respecto a la colocación simultánea o diferida de los implantes junto a la elevación de seno, ambos procedimientos tienen tasas de supervivencia similares según el autor: 92.93% colocación diferida vs 92.17% colocación simultánea con la elevación de seno. Todos nuestros casos son de colocación diferida, por el tipo de estudio que hemos desarrollado.

La revisión de Chiapasco et al²⁰, recoge que tan sólo existen 4 estudios prospectivos que comparen resultados clínicos de implantes teniendo en cuenta los diferentes materiales de injerto utilizados: (a) Fugazzotto y Vlassis³², (b) Hallman et al¹⁴, (c) Velich et al³³ y (d) Valentini y Abensur³⁴. En términos generales no se encontraron diferencias relevantes, pero hay que tener en cuenta que la comparación de las tasas de supervivencia no es del todo fiable debido a que en estos trabajos tanto se pusieron los implantes en la primera cirugía como en diferido, introduciendo un sesgo que puede influir en los resultados. Aunque si nos volvemos a fijar en el estudio de Aghaloo³, ellos no encontraban apenas diferencias en las tasas de supervivencia entre implantes de colocación simultánea o diferida (92,17 y 92,93% respectivamente).

El trabajo de Fugazzotto y Vlassis³² incluía otro posible sesgo y éste es que estudió la supervivencia de implantes colocados no sólo sobre senos maxilares con la elevación de seno previa convencional sino también sobre senos maxilares con la elevación de seno previa convencional más aumento del borde bucolingual del reborde alveolar con injertos de aposición. Aunque ellos en su trabajo no encontraron diferencias entre estos dos gru-

pos. Los implantes colocados sobre senos que aumentaron con biomaterial (TCP) más hueso autólogo, tuvieron una supervivencia del 98,8%, muy cercana al 100% de nuestro estudio actualmente. Añadir que ellos reentraban al 7^o-10^o mes.

Valentini y Abensur (34) encontraron una supervivencia del 90% en los casos en los que usaron autólogo más biomaterial (Bio-Oss).

Velich ³³ estudió 810 elevaciones de seno, y en el caso de senos injertados con hueso autólogo más biomaterial (Beta fosfato tricálcico), encontró una supervivencia de los implantes de un 92,6%.

El trabajo publicado por Hallman ¹⁴, comparando 3 grupos de materiales: hueso autólogo (AB), hidroxiapatita (BO) y una mezcla 80% de BO y 20% de AB, mostró que no habían diferencias entre los tres grupos en el análisis histomorfométrico. Dicho autor realizaba las biopsias entre 6-9 meses tras la colocación de los injertos. En nuestro estudio hemos obtenido valores muy similares a los obtenidos por Hallman en lo que a volumen óseo en la zona injertada se refiere. Hallman obtuvo un volumen óseo de 41,7% +/- 26,6% mientras que nosotros hemos obtenido un 41,9% +/- 6,43% en el grupo de 6-8 meses y un 44,7% +/- 4,39% en el grupo de 4-5 meses.

En su publicación se indicaba que no quedaba claro el efecto de añadir hueso autólogo pero se apuntaba a que podía acortar el periodo de cicatrización.

El trabajo publicado por Cordaro ⁴, en el que comparaba histomorfométricamente biopsias tanto de BC como de BO en el seno maxilar, mostró cantidades similares de hueso neoformado a los 6-8 meses post injerto. Dicho autor observó menor volumen residual de injerto en los casos en los que utilizó BC, mientras que nosotros no hemos encontrado diferencias estadísticamente significativas al respecto. El grupo de Cordaro no encontró diferencias en la media de la cantidad de hueso neoformado entre los dos materiales y en los dos grupos se pudieron colocar los implantes con una buena estabilidad primaria. Nuestro estudio coincide con lo hallado en lo publicado por Cordaro ⁴, no encontrando diferencias en ninguno de los parámetros morfométricos estudiados ni en la BMD en el grupo de Bone Ceramic y en el de Bio-Oss. Ambos grupos mostraron un incremento similar en el volumen de hueso respecto al volumen total y de BMD en el área injertada, permitiendo colocar los implantes con la misma buena estabilidad primaria.

En el presente estudio hemos utilizado como injerto óseo una mezcla al 50% de hueso autólogo y biomaterial, tomando como referencia el trabajo de Hallman¹⁴ anteriormente citado, encontrando hueso maduro en el área injertada no sólo en el grupo de 6-8 meses, sino también en el grupo de 4-5 meses, sin diferencias estadística-

mente significativas entre los dos grupos en los parámetros morfométricos. Además hemos observado que en los dos grupos, se ha obtenido un hueso injertado aparentemente de mayor calidad que el nativo, con diferencias estadísticamente significativas en la mayoría de los parámetros morfométricos estudiados juntando los dos grupos. Es importante señalar que todos los parámetros morfométricos con diferencias estadísticamente significativas del hueso injertado aumentan con respecto al nativo a excepción del Tb.Sp (Separación trabecular), lo que parece indicar también una mayor madurez ósea, ya que se supone que al haber menos separación entre las trabéculas será debido a un mayor número de éstas, coincidiendo así en nuestro caso con un Tb.N (Número de trabéculas) mayor en el hueso injertado. Por tanto, estos resultados demuestran que un injerto con estas proporciones (50% hueso autólogo / 50% biomaterial) disminuye el tiempo de cicatrización a 4 meses, con un área injertada de alta calidad ósea, tanto en estructura tridimensional como en BMD.

La frecuencia de resonancia ha obtenido una buena correlación durante los últimos 13 años entre sus valores y el grado de rigidez entre el hueso y el implante³⁵⁻³⁸. Pero hoy en día no está claro cómo se relacionan los valores de ISQ con la percepción clínica de estabilidad primaria. Parece ser según Rodrigo et al ³¹ que los valores secundarios de frecuencia de resonancia (valores medidos en el momento del aditamento) pueden predecir el éxito de los implantes de manera significativa, no así los valores primarios (valores medidos el día de la inserción del implante).

En nuestro estudio hemos obtenido valores primarios de frecuencia de resonancia similares a los obtenidos en otros estudios^{30,31}, 64 de media en el grupo 4-5 meses y 68 de media en el grupo de 6-8 meses. Teniendo en cuenta que se considera una buena estabilidad primaria a los ISQ por encima de 60 con supervivencia del 99,2% según el estudio de Rodrigo et al ³¹, esperamos encontrar en nuestro trabajo supervivencias cercanas a ese 99,2% a 5 años. Estadísticamente no hemos hallado ninguna correlación entre los valores primarios del ISQ y los parámetros morfométricos del hueso injertado, coincidiendo así con lo publicado por Rozé et al ³⁰, así como tampoco con la altura primaria del suelo del seno maxilar.

Con este estudio hemos podido comprobar que la utilización de hueso autólogo asociado a los biomateriales en una proporción del 50% reduce el tiempo de cicatrización a tan sólo 4-5 meses, poniendo de relieve un injerto ideal para ES, y disminuyendo el tiempo de espera del paciente de cara a una rehabilitación oral con implantes.

Se prevé continuar el estudio haciendo un análisis de biología molecular de las muestras aislando en primer lugar el ARN total a partir de las biopsias extraídas de cada paciente. Estudiaremos la expresión génica para diferentes marcadores de formación ósea (Runx-2, os-

teocalcina, colágeno-I, fosfatasa alcalina), reabsorción ósea (TRAP, receptor de calcitonina y ATPasa-H⁺), inflamación (interleuquina-6, interleuquina-10 y TNF-alfa) y genes constitutivos (actina, gliceraldehido-fosfato-desidrogenasa) como control. Puesto que se obtienen biopsias cretales, de la misma biopsia compararemos la expresión génica de los distintos marcadores biológicos en el hueso formado de novo y en el hueso nativo.

También se están recogiendo los valores de frecuencia de resonancia en el momento del aditamento, para estudiar la correlación existente que pueda haber entre estabilidad primaria del implante y los valores secundarios de ISQ. Estudiaremos a largo plazo si la supervivencia de los implantes puede estar influida por el grupo de reentrada al que pertenecen así como la posibilidad de asociación de determinadas variables clínicas al éxito o no de los implantes.

Cabe la posibilidad de ir aumentando el número de pacientes del estudio, o lo que es más importante, el nú-

mero de biopsias para aumentar la potencia del estudio y poder estudiar con significación estadística si existen variables clínicas de los pacientes que puedan influir en el éxito o no a largo plazo de los implantes. Como limitaciones de este estudio podemos señalar la N de la muestra y la dificultad para conseguir tiempos de reentrada más precisos por el tipo de paciente.

Agradecimientos

Este trabajo fue apoyado por el Ministerio de Ciencia e Innovación de España (Contrato Torres Quevedo a J.M. Ramis, y Contrato Ramón y Cajal a M. Monjo), por la Consejería de Salud y Consumo del Govern Balear y por la Fundación Mateu Orfila. Los autores agradecen al Departamento de Biomateriales de la Universidad de Oslo por dejarnos hacer uso de su micro-CT y a todos los pacientes que accedieron a participar en este estudio.

Bibliografía

- van den Bergh J.P.A., ten Bruggenkate C.M., Disch F.J.M., Tuinzing D.B. Anatomical aspects of sinus floor elevations. *Clin Oral Impl Res* 2000; 11(3):256-65.
- Tong D.C., Rioux K, Beime O.R. A review of survival rates for implants placed in grafted maxillary sinuses using meta - analysis. *Int J Oral Maxillofac Implants* 1998;13(2):175-82.
- Aghaloo T.L., Moy P.K. Which hard tissue augmentation techniques are the most successful in furnishing bony support for implant placement? *Int J Oral Maxillofac Implants* 2007;22 Suppl:49-70.
- Cordaro L, Bosshardt D, Palattella P, Rao W, Serino G, Chiapasco M. Maxillary sinus grafting with Bio-Oss or Straumann Bone Ceramic: histomorphometric results from a randomized controlled multicenter clinical trial. *Clin Oral Impl Res* 2008; 19 (8):796-803.
- Boyne P, James R.A. Grafting of the maxillary sinus floor with autogenous marrow and bone. *J Oral and Maxillofac Surgery* 1980;38(8):613-6.
- Tatum O.H. Maxillary and sinus implant reconstruction. *Dental Clinics of North America* 1986;30:207-29.
- Misch C.E. Maxillary sinus augmentation for endosteal implants: organized alternative treatment plans. *Int J Oral Implantology* 1987;4(2):49-58.
- ten Bruggenkate C.M., van den Bergh J.P.A. Maxillary sinus floor elevation a valuable pre-prosthetic procedure. *Periodontology* 2000 1998;17:176-82.
- van den Bergh J.P.A, ten Bruggenkate C.M., Krekeler G., Tuinzing D.B. Sinus floor elevation and grafting with autogenous bone from the iliac crest. *Clin Oral Impl Res* 1998;9 (6):429-35.
- Hirsch J.M., Ericson J. Maxillary sinus augmentation using mandibular bone grafts and simultaneous installation of implants. A surgical technique. *Clin Oral Impl Res* 1991; 2:91-6.
- Merx MA, Maltha JC, Stoelinga PJ. Assessment of the value of anorganic bone additives in sinus floor augmentation: a review of clinical reports. *Int J Oral Maxillofac Surg* 2003; 32(1): 1-6.
- Hurzeler MB, Kirsch A, Ackermann KL, Quinones CR. Reconstruction of the severely resorbed maxilla with dental implants in the augmented maxillary sinus: a 5-year clinical investigation. *Int J Oral Maxillofac Implants* 1996; 11(4): 466-75.
- Raghoobar GM, Schortinghuis J, Liem RS, Ruben JL, van der Wal JE, Vissink A. Does platelet-rich plasma promote remodelling of autologous bone grafts used for augmentation of the maxillary sinus floor? *Clin Oral Implants Res* 2005; 16(3): 349-56.
- Hallman M, Sennerby L, Lundgren S. A clinical and histologic evaluation of implant integration in the posterior maxilla after sinus floor augmentation with autogenous bone, bovine hydroxyapatite, or a 20:80 mixture. *Int J Oral Maxillofac Implants* 2002; 17(5): 635-43.
- Schlegel KA, Fichtner G, Schultze-Mosgau S, Wiltfang J. Histologic findings in sinus augmentation with autogenous bone chips versus a bovine bone substitute. *Int J Oral Maxillofac Implants* 2003; 18(1): 53-8.
- Hallman M, Zetterqvist L. A 5-year follow-up study of implant-supported fixed prostheses in patients subjected to maxillary sinus floor augmentation with an 80:20 mixture of bovine hydroxyapatite and autogenous bone. *Clin Implant Dent Relat Res* 2004; 6(2): 82-9.
- Piatelli M, Favero GA, Scarano A, Orsini G, Piatelli A. Bone reactions to anorganic bovine bone (Bio-Oss) used in sinus augmentation procedures: a histologic long-term report of 20 cases in humans. *Int J Oral Maxillofac Implants* 1999; 14(6): 835-40.
- Taylor JC, Cuff SE, Leger JP, Morra A, Anderson GI. In vitro osteoclast resorption of bone substitute biomaterials used for implant site augmentation: a pilot study. *Int J Oral Maxillofac Implants* 2002;17(3):321-30.

19. Zaffe D, D'Avenia F. A novel bone scraper for intraoral harvesting: a device for filling small bone defects. *Clin. Oral Impl. Res.* 2007;18(4):525-33.
20. Chiapasco M, Casentini P, Zaniboni M. Bone augmentation procedures in implant dentistry. *Int J Oral Maxillofac Implants.* 2009;24 Suppl:237-59
21. Tadjoeidin ES, de Lange GL, Lyaruu DM, Kuiper L, Burger EH. High concentrations of bioactive glass material (Bio Gran) vs autogenous bone for sinus floor elevations. *Clin Oral Implants Res* 2002; 13(4): 428-36.
22. Misch CM. Comparison of intraoral donor sites for onlay grafting prior to implant placement. *Int J Oral Maxillofac Implants* 1997; 12(6): 767-76.
23. Yildirim M, Spiekermann H, Handt S, Edelhoff D. Maxillary sinus augmentation with the xenograft Bio-Oss and autogenous intraoral bone for qualitative improvement of the implant site: a histologic and histomorphometric clinical study in humans. *Int J Oral Maxillofac Implants* 2001; 16(1): 23-33.
24. Traini T, Degidi M, Iezzi G, Artese L, Piattelli A. Comparative evaluation of the peri-implant bone tissue mineral density around unloaded titanium dental implants. *Journal of dentistry* 2007;35(1):84-92.
25. Akca K, Chang TL, Tekdemir I, Fanuscu MI. Biomechanical aspects of initial intraosseous stability and implant design: a quantitative micro-morphometric analysis. *Clin Oral Implan Res* 2006;17(4):465-72.
26. Rebaudi A, Koller B, Laib A, Trisi P. Microcomputed tomographic analysis of the peri-implant bone. *Int J Periodont Rest* 2004;24(4):316-25.
27. Van Oosterwyck, H., Duyck, J., Vander Sloten, J., Van der Perre, G., Jansen, J., Wevers, M., Naert, I., The use of microfocus computerized tomography as a new technique to characterize bone tissue around oral implants, *Journal of Oral Implantology* 2000;26(1):5-12
28. Caubet J, Petzold C, Sáez-Torres C, Morey M, Iriarte JI, Sánchez J et al. Sinus Graft with Safescraper: 5-Year Results. *J Oral Maxillofac Surg* 2011;69(2): 482-90
29. Hernández-Alfaro F, Martín Torradeflot M, Martí C. Prevalence and management of Schneiderian membrane perforations during sinus-lift procedures. *Clin Oral Impl Res* 2008;19(1):91-8.
30. Rozé J, Babu S, Saffarzadeh A, Gayet-Delacroix M, Hoornaert A, Layrolle P. Correlating implant stability to bone structure. *Clin Oral Impl Res* 2009;20(10):1140-5.
31. Rodrigo D, Aracil L, Martín C, Sanz M. Diagnosis of implant stability and its impact on implant survival: a prospective case series study. *Clin Oral Impl Res* 2010;21(3): 255-61.
32. Fugazzotto PA, Vlassis J. Long-Term Success of Sinus Augmentation Using various Surgical Approaches and Grafting Materials. *Int J Oral Maxillofac Implants* 1998;13(1): 52-8.
33. Velich N, Nemeth Z, Toth C, Szabo G. Long-term results with different bone substitutes used for sinus floor elevation. *J Craniofac Surg* 2004;15(1):38-41
34. Valentini P, Abensur DJ. Maxillary sinus grafting with anorganic bovine bone: A clinical report of long-term results. *Int J Oral Maxillofac Implants* 2003;18(4):556-60.
35. Wohlfahrt JC, Monjo M, Ronold HJ, Aass AM, Ellingsen JE, Lyngstadaas SP. Porous titanium granules promote bone healing and growth in rabbit tibia peri-implant osseous defects. *Clin Oral Implants Res* 2010;21(2):165-73
36. Sennerby L, Meredith N. Implant stability measurements using resonance frequency analysis: biological and biomechanical aspects and clinical implications. *Periodontology* 2000;47:51-66
37. Kessler-Liechti G, Zix J, Mericske-Stern R. Stability measurements of I-stage implants in the edentulous mandible by means of resonance frequency analysis. *Int J Oral Maxillofac Implants* 2008;23:353-8
38. Becker W, Sennerby L, Bedrossian E, Becker BE, Lucchini JP. Implant stability measurements for implants placed at the time of extraction: a cohort, prospective clinical trial. *Periodontology* 2005;76(3):391-7