

Revisiones

Utilidad de la ecocardiografía en la endocarditis infecciosa

J.M. Gual Juliá,
J.V. Guadalajara Boo

Introducción

La endocarditis es una enfermedad grave y además su frecuencia ha ido en aumento en los últimos años, especialmente en países donde la drogadicción es un problema frecuente.^{1,2}

Aproximadamente entre el 70 y el 80 % de los pacientes con endocarditis infecciosa tienen una cardiopatía subyacente (adquirida o congénita) o un factor predisponente^{3,4} (cáteter venoso o endocárdico, prótesis valvular, etc.) y el evento desencadenante es la entrada al torrente circulatorio de cualquier microorganismo capaz de producir lesiones en las válvulas cardíacas u otras estructuras endocárdicas.⁵

Con la utilización de esquemas anti-bióticos efectivos, aun cuando se ha mejorado el pronóstico, la mortalidad de estos enfermos sigue siendo alta: entre el 25 y 40 % de los pacientes tratados médicamente.^{6,7} Por otro lado el uso inadecuado de antibióticos altera en muchas ocasiones el cuadro clínico clásico de la

enfermedad y esto trae como consecuencia que el médico general y el cardiólogo deban de estar alerta para sospechar su presencia aun en casos con sintomatología atípica.^{4,8,9}

No cabe duda de que el procedimiento de mayor garantía para el diagnóstico de endocarditis infecciosa, siempre que esté apoyado por el cuadro clínico, es el aislamiento e identificación del germen causal en el hemocultivo. Aunque este método desafortunadamente sólo es positivo en un 30 a 60 % de los casos.^{10,11} La ecocardiografía es un método de gran ayuda en el diagnóstico de endocarditis infecciosa por su alta confiabilidad para identificar precozmente el injerto bacteriano en las válvulas cardíacas¹²⁻¹⁴ y permitir por su inocuidad repetir cuantos estudios de seguimiento sean necesarios. El primer caso informado fue en 1973 por Dillon y colaboradores, que describieron las características ecocardiográficas de las vegetaciones valvulares que afectan al corazón izquierdo.¹⁵ En 1974 se informa por primera vez de una vegetación localizada en la válvula tricúspide,¹⁶ y en 1976 Kisslo y colaboradores demuestran la utilidad de estudios ecocardiográficos seriados como seguimiento para demostrar el deterioro que produce la endocarditis sobre las válvulas cardíacas.¹⁷ El primer diagnóstico por ultrasonido de vegetación en válvula pulmonar se hizo en 1977.¹⁸ Con el desarrollo de la ecocardiografía desde aquel entonces hasta nuestros días y avalada su utilidad por numerosos estudios y publicaciones, hace que éste sea el método de gabinete de elección para integrar el diagnóstico definitivo de endocarditis infecciosa y ayude a establecer la indicación del momento quirúrgico.^{19,20} En la actualidad la tríada constituida por el cuadro clínico, el hemocultivo y el ecocardiograma es el pilar en donde se apoya el diagnóstico de esta entidad.

Instituto Nacional de Cardiología «Ignacio Chávez» de México. Médicos adscritos al departamento de fonocardiografía.

Capacidad diagnóstica y limitaciones de la ecocardiografía en la endocarditis infecciosa

La identificación de vegetaciones sobre las válvulas cardíacas es un signo de gran ayuda para integrar el diagnóstico de endocarditis infecciosa.^{21,22} La ecocardiografía es de mucha utilidad por ser inocua y ser capaz de demostrar las lesiones vegetantes en un alto porcentaje de pacientes con diagnóstico clínico de endocarditis infecciosa.^{23,24}

El criterio para el diagnóstico ecocardiográfico de vegetaciones es el hallazgo de masas ecogénicas sobre una estructura cardíaca. Las válvulas cardíacas son el lugar más frecuente donde se desarrollan las vegetaciones y sólo ocasionalmente lo hacen en el endocardio mural de los ventrículos o del septum interventricular y más raramente en defectos morfológicos de las cardiopatías congénitas. La válvula mitral y aórtica se afectan más frecuentemente que la tricúspide y la pulmonar se ve involucrada muy raramente.²⁵ Estas vegetaciones tienden a adherirse en la cara de la válvula expuesta al flujo, o sea el lado auricular para la mitral y la tricúspide y el lado ventricular para la aorta.²⁶

La posibilidad de identificar una verruga depende de varios factores, además del aspecto técnico del estudio y de la habilidad del operador, como son la calidad del equipo, el tamaño de la verruga y la movilidad de la misma. Por ecocardiografía se puede identificar una verruga cuando su tamaño es al menos de 2 a 3 milímetros.^{19,22}

Las características ecocardiográficas de la vegetación no están relacionadas con la severidad del daño cardíaco²⁷ y la presencia de vegetaciones por sí mismas no justifica la intervención quirúrgica.²⁶ Además no es po-

sible diferenciar con ecocardiografía entre la endocarditis activa y la «curada»²⁸ y el tratamiento médico deberá individualizarse en cada paciente de acuerdo a la clínica. Debemos también tener presente que la imposibilidad de demostrar vegetaciones no excluye el diagnóstico de endocarditis infecciosa.²⁹

Con la ecocardiografía, además de poder identificar vegetaciones y valorar en cierto grado riesgos de la enfermedad se puede evaluar el daño valvular, sus secuelas hemodinámicas y la función ventricular izquierda.³⁰

La ecocardiografía modo-M es poco sensible para identificar vegetaciones debido a la escasa resolución espacial y limitada capacidad de exploración de las cavidades derechas y punta del ventrículo izquierdo. Esta limitación se ha resuelto con la llegada de la ecocardiografía bidimensional, que es netamente superior tanto para demostrar vegetaciones del lado derecho como del izquierdo y por su capacidad de evaluar las complicaciones causadas por el proceso infeccioso debido a la facilidad que tiene de visualizar áreas del corazón no explorables con modo-M.^{31,32}

Diagnóstico por técnica modo-M

En aproximadamente la mitad de los pacientes con diagnóstico clínico de endocarditis infecciosa se demuestra la presencia de vegetaciones con técnica modo-M (tabla I).

Los injertos infecciosos se muestran como ecos densos e irregulares que se ven en diástole, sístole o en ambas fases del ciclo cardíaco, dependiendo de la dirección del haz ultrasónico, y serán más aparentes si la vegetación es móvil³³ (figura 1). Habitualmente estos ecos no interfieren con el movimiento de las válvulas y

TABLA I

ESTUDIO	N.º Pacientes	Vegetaciones	
		Modo-M	Bidimensional
Roy et al., 1976 (20)	32	22	
Wann et al., 1976 (63)	65	22	
Andy et al., 1977 (64) (drogadictos)	25	20	
Young et al., 1978 (65)	59	23	
Gura et al., 1978 (66)	78	36	
Pratt et al., 1978 (67)	32	13	
Mintz et al., 1978 (68)	21	10	9
Wann et al., 1979 (69)	23	18	19
Berger et al., 1980 (23) (drogadictos)	12	6	10
Stewart et al., 1980 (13)	87	47	
Martin et al., 1980 (70)	42	5/36	34/42
Davis et al., 1980 (30)	30	17	
Hickey et al., 1981 (71)	36	22	
Melvin et al., 1981 (19)	33	18	28
Sheikn et al., 1981 (72)	69	48	
Rubenson et al., 1981 (24)	11	5/11	8/8
Come et al., 1982 (73)	70	43	
Ginzton et al., 1982 (74) (tricúspide)	16	10	16
Markiewicz et al., 1983 (75)	25	7	
O'Brien et al., 1984 (76)	31	14	23
Sánchez et al., 1984 (77)	23		19
Cremieux et al., 1985 (78) (pulmonar)	10		8
Enia et al., 1985 (79)	42		26
Lanas et al., 1985 (80)	30		22
Buda et al., 1986 (62)	50		21
Modo-M	791	406: 51,3 %	
Bidimensional	341		243: 72 %

sólo ocasionalmente pueden producir obstrucción valvular.^{34,35} El aleteo grueso e irregular de la válvula mitral también está frecuentemente asociado a endocarditis infecciosa y

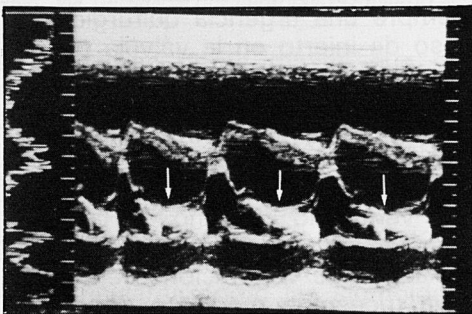


Figura 1
Endocarditis infecciosa injertada en la válvula mitral: se observa un ecograma mitral con características normales en diástole, pero en sístole se hacen evidentes ecos densos y homogéneos que están producidos por una vegetación injertada en la válvula mitral (flechas).

debemos por lo tanto diferenciarlo con el que se produce en la insuficiencia aórtica. Este diagnóstico diferencial no es difícil, ya que las vegetaciones producen ecos numerosos y más excéntricos que en la insuficiencia aórtica, donde hay aleteo diastólico fino de la válvula anterior de la mitral.³⁵ Otro diagnóstico diferencial que hay que plantear es el de la estenosis mitral calcificada, donde además de existir restricción del movimiento valvular los ecos son más regulares y uniformes.³⁷ Sin embargo una válvula aleteante no infectada puede tener apariencia ecocardiográfica muy similar a una válvula con vegetaciones, como es el caso del prolapso mitral con tejido redundante.³⁸ En estas ocasiones será el cuadro clínico el que nos llevará al diagnóstico diferencial correcto.

Situaciones muy difíciles para el modo-M ocurren cuando hay injerto en

el anillo valvular mitral, en el aparato de sostén o sobre una prótesis,^{39,40} aunque las vegetaciones sésiles producen ecos que se desplazan irregularmente a través del ciclo cardíaco y permiten ser reconocidas por esta técnica. Sin embargo en estas situaciones el eco bidimensional y la clínica nos ayudarán importantemente a efectuar el diagnóstico.

Las características ecocardiográficas de una vegetación sobre la válvula aórtica (figura 2) son muy similares a

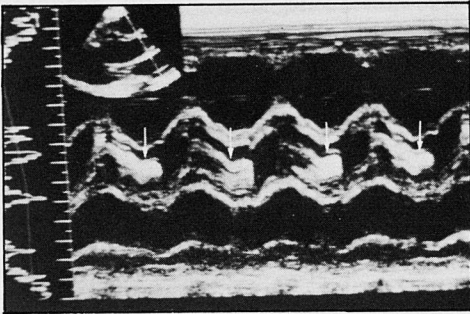


Figura 2
Endocarditis infecciosa injertada en la válvula aórtica: se registra la válvula aórtica que en sítile muestra una apertura normal, pero en diástole el espacio se llena de ecos densos y homogéneos producidos por la vegetación (flechas).

las descritas en la válvula mitral. Se observa un incremento de ecos en las válvulas sigmoideas, generalmente sin restricción de su movimiento.⁴¹ El diagnóstico diferencial con otras patologías se facilita en este caso, debido a que los ecos múltiples en una válvula aórtica no infectada no son tan comunes como en las válvula mitral.¹²

Una gran parte de vegetaciones pueden visualizarse en la vía de salida del ventrículo izquierdo, cercanas a la válvula mitral, y este hallazgo apoya considerablemente el diagnóstico de endocarditis aórtica.³⁶ Así mismo la técnica modo-M adquiere gran relevancia y es muy importante su ayuda en el diagnóstico de insuficiencia aórtica aguda (complicación potencial del injerto bacteriano) (figura 3)

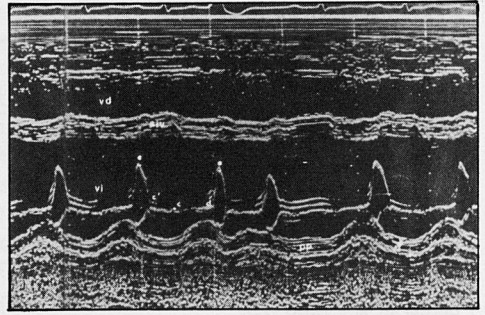


Figura 3
Insuficiencia aórtica aguda por ruptura valvular a consecuencia de endocarditis infecciosa: se puede ver la dilatación del ventrículo izquierdo (vi) con hipomovilidad del septum (siv) y de la pared posterior (pp) que traducen la falla ventricular por la sobrecarga diastólica aguda. La válvula mitral muestra su apertura inicial normal (d-e) pero característicamente se aprecia un cierre anticipado (c') a la mitad de la diástole, lo cual traduce la extrema elevación de la presión intraventricular por la sobrecarga volumétrica.

mediante la demostración del cierre precoz de la válvula mitral respecto al complejo QRS del electrocardiograma, que indica severa elevación de la presión diastólica ventricular izquierda y descompensación hemodinámica.^{42,44} Diagnóstico que habitualmente es muy difícil de establecer por clínica y por otros registros ecocardiográficos y que representa siempre una urgencia quirúrgica. En caso de injerto en la válvula pulmonar se observa aleteo sistólico de la válvula posterior y ecos sistólicos o diastólicos densos e irregulares a nivel sigmoideo que pueden desplazarse en diástole hacia la vía de salida del ventrículo derecho.⁴⁵ Han sido también informados en la literatura hallazgos de vegetaciones en la válvula tricúspide mediante ecocardiografía modo-M con características similares a las de la válvula mitral. Sin embargo la sensibilidad para demostrar verrugas en la tricúspide es menor que en la mitral a pesar de que en ésta las vegetaciones son de mayor tamaño.⁴⁶

Diagnóstico por técnica bidimensional

El registro bidimensional ofrece una imagen en tiempo real del aparato valvular y subvalvular así como de las cavidades cardíacas. Además todos los datos se pueden valorar desde los diferentes sitios de acceso del ultrasonido. Este método además de ser muy específico puede conocer con precisión el tamaño, forma y lugar de implantación de las lesiones vegetantes (figuras 4 y 5), las cuales

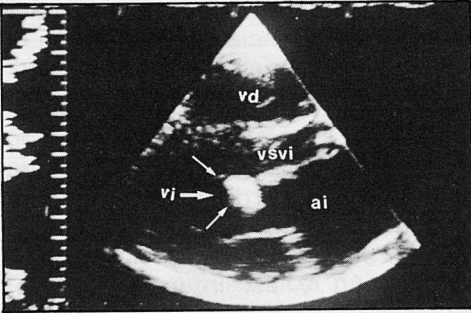


Figura 4
Vegetación implantada en la válvula mitral: el eje largo del ventrículo izquierdo (vi) demuestra una vegetación inyectada en la válvula anterior de la mitral (flechas), que en el trazo se encuentra en diástole.

ai: aurícula izquierda; vd: ventrículo derecho; vsvi: vía de salida del ventrículo izquierdo.

se visualizan como masas que se muevan hacia adentro y afuera de los orificios valvulares en sístole y diástole. Con toda esta información se evalúa mejor la extensión de la afectación valvular así como también la afectación morfológica y el deterioro funcional. Tanto las válvulas auriculo-ventriculares como las sigmoides son fácilmente abordables utilizando los diferentes cortes tomográficos que ofrece la ecocardiografía bidimensional.

Por otro lado este estudio también puede demostrar injertos infecciosos a otros niveles menos frecuentes, como la presencia de trombos mura-

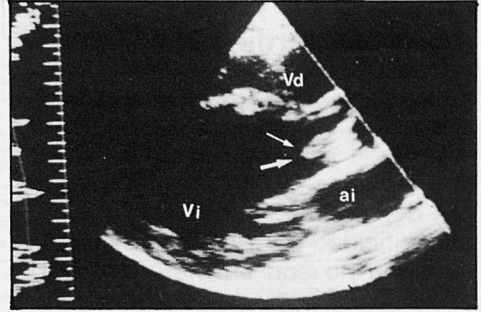


Figura 5:
Vegetación en la válvula aórtica: el ecocardiograma bidimensional (eje largo del ventrículo izquierdo) demuestra la existencia de una vegetación, inyectada en la válvula posterior de la válvula aórtica, que es bicúspide.

ai: aurícula izquierda; vi: ventrículo izquierdo; vd: ventrículo derecho.

les endocárdicos donde se ha injertado un proceso séptico,⁴⁷ endarteritis en conductos arteriosos persistentes⁴⁸ o vegetaciones en comunicaciones interventriculares infectadas.⁴⁹ Donde existe todavía una clara limitación diagnóstica es en el grave problema de infecciones bacterianas en prótesis valvulares. Su diagnóstico se puede establecer con cierta facilidad en prótesis biológicas; sin embargo la gran refractancia que producen las prótesis de tipo mecánico dificulta en la mayoría de los casos la identificación de la vegetación, excepto cuando éstas son móviles y se puede demostrar su desplazamiento irregular a lo largo del ciclo cardíaco.^{50,51}

También es de mucha utilidad este estudio para diagnosticar complicaciones potenciales de la endocarditis infecciosa, como puede ser la ruptura de cuerdas tendinosas o músculos papilares,⁵² abscesos en anillos valvulares,^{53,54} perforación del seno de Valsalva con comunicación de aorta con cavidades derechas o izquierdas⁵⁵ y la formación de abscesos endocárdicos que casi siempre dan una imagen con un espacio libre de ecos en su centro.⁵⁶

Sensibilidad y especificidad de la ecocardiografía para detectar vegetaciones en la endocarditis infecciosa

Los estudios ecocardiográficos a pesar de tener una alta sensibilidad y especificidad para reconocer una vegetación no son un método infalible y se ha informado cierta falta de sensibilidad por diversos investigadores que han publicado sus resultados en la literatura especializada (tabla I). La técnica modo-M tiene una sensibilidad aproximada al 51 % y la bidimensional del 72 % (tabla I). Si se integra la información de los dos estudios realizados simultáneamente, la sensibilidad se acerca al 70-80 % para la identificación de una vegetación intracardíaca.⁵⁷

Los principales problemas diagnósticos del modo-M se derivan como ya se indicó de su reducida capacidad de explorar algunas zonas de la anatomía intracardíaca.

Las causas por las que en ocasiones el estudio bidimensional no puede visualizar una vegetación son varias:

1) No todos los enfermos diagnosticados de endocarditis infecciosa tienen este padecimiento y es en realidad otro foco de infección sistémica el que simula este proceso.

2) Es importante una buena realización técnica del estudio, en especial en el control adecuado de las ganancias, y una buena calidad del equipo de registro. Con estos requisitos y la interpretación del estudio por un cardiólogo experimentado el número de diagnóstico será mayor.

3) El tamaño y posición de la vegetación: están de acuerdo la mayoría de los investigadores con que si la vegetación es menor de 2 mm no será detectable.¹²⁻²² Aunque Thomson visualizó vegetaciones calcifica-

das menores de 1 mm.⁵⁸ En cuanto a la posición, la resolución de las imágenes son mejores en el campo cercano del haz ultrasónico que en el campo lejano, y los sistemas de alta frecuencia ofrecen mejor resolución.

4) Rara vez se logra identificar vegetaciones antes de las dos primeras semanas de haberse iniciado los síntomas de la enfermedad. Cuando esto ocurre es aconsejable repetir los estudios unos días después y probablemente demostraremos el desarrollo de éstas.

5) La transmisión inadecuada del ultrasonido a través de la pared torácica y la presencia de prótesis, en especial las mecánicas, interfieren con la posibilidad de identificar vegetaciones.

En cuanto a la especificidad de los registros ecocardiográficos existen circunstancias o determinados padecimientos que pueden simular una vegetación y así interpretar falsos positivos como en el caso de engrosamientos nodulares inespecíficos de las válvulas, tumores pequeños, coágulos, ruptura parcial de una válvula aurículo-ventricular, ruptura de cuerdas tendinosas y el ya analizado prolapso valvular mitral con tejido redundante. Conviene recordar que hay situaciones en que una verruga puede persistir durante mucho tiempo después de curado el padecimiento infeccioso, incluso durante años.^{59,60} Así pues cuando tenemos situaciones óptimas de registro e interpretación el rendimiento está cerca del 80 %.⁵⁷

Valor pronóstico de la ecocardiografía

Muchos investigadores han utilizado este método de gabinete para seguir la evolución natural de los enfermos con endocarditis infecciosa, y están

TABLA II
TASA DE MORBILIDAD Y MORTALIDAD

<i>Total de pacientes = 671*</i>	<i>Vegetaciones = 380</i>	<i>Sin vegetaciones = 291</i>
Embolias sistémicas:**	137/605	
con veg:	109/337 =	32,3 %
sin veg:	28/268 =	10,4 %
ICCV:	302/671 =	46,4 %
con veg:	240/380 =	63,1 %
sin veg:	72/291 =	24,7 %
Cirugía:	228/671 =	33,9 %
con veg:	196/380 =	51,5 %
sin veg:	32/291 =	10,9 %
Tasa de mortalidad		
Mortalidad total:	95/671 =	14,1 %
con veg:	74/380 =	19,6 %
sin veg:	21/291 =	7,2 %

* Total de pacientes de la tabla I que tuvieron seguimiento.

** Excluidos los pacientes con vegetaciones derechas.

Veg: vegetación. ICCV: insuficiencia cardíaca congestiva venosa.

de acuerdo en que la visualización de una vegetación por ecocardiografía como dato aislado no es necesariamente indicativo de cirugía y que serán la insuficiencia cardíaca refractaria, las embolias sistémicas recurrentes o la persistencia de septicemias incontrolables los criterios mayores para indicar la intervención quirúrgica.^{57,50,61} Sin embargo, y después de revisar la literatura mundial y aunque se encuentran ciertas discrepancias, se puede concluir que existe un consenso generalizado en que el hallazgo de una vegetación por ecocardiografía es de importante valor pronóstico, tanto de morbilidad como de mortalidad, por los puntos que a continuación se señalan (tabla II):

1) La detección ecocardiográfica de vegetaciones se asocia con un mayor riesgo de embolizaciones sistémicas. El 32 % de los pacientes aquí revisados que tenían vegetaciones tuvieron algún evento embólico durante su seguimiento. Este riesgo aumenta si la verruga es grande, de más de un centímetro de diámetro, y si se localiza en posición aórtica.⁷⁶

2) Los pacientes a los que se les detecta vegetaciones por ecocardiografía tienen alta incidencia de caer

en insuficiencia cardíaca. Hasta un 63 % en las series revisadas. Asimismo este riesgo aumenta en enfermos con afección de dos o más válvulas y en especial en aquellos que sufren ruptura del aparato valvular o subvalvular.⁶²

3) La necesidad de cirugía es también más frecuente en los pacientes con vegetaciones. De las series revisadas algo más de la mitad de estos enfermos requirieron intervención quirúrgica.

4) La tasa de mortalidad es significativamente mayor en los casos en que se demostraron vegetaciones por ecocardiografía.

Debe enfatizarse, sin embargo, que la ausencia de vegetaciones en el estudio ecocardiográfico no exime al paciente de complicaciones como las expuestas, aunque como se puede ver en la tabla II la incidencia de éstas es significativamente menos frecuente.

Conclusiones

La ecocardiografía es un excelente método para demostrar vegetacio-

nes en pacientes con endocarditis infecciosa, y su sensibilidad y especificidad son altas.

La detección de vegetaciones valvulares incrementa el riesgo de morbilidad y mortalidad. Por lo tanto podremos definir un subgrupo de pacientes con endocarditis infecciosa y vegetaciones con los cuales deberemos de ser más cautelosos y más agresivos en su tratamiento.

La ecocardiografía bidimensional es el método más sensible para detectar vegetaciones en endocarditis infecciosa y hará que no sea necesario el estudio hemodinámico en la mayoría de ocasiones para integrar el diagnóstico y decidir el manejo médico o quirúrgico necesario de estos pacientes.

Bibliografía

1. Stimmel B., Donoso E., and Dack S. Comparison of infective endocarditis in drug addicts and no drug users. *Am. J. Cardiol.* 32: 924, 1973.
2. Linde L.M. and Rao P.S. A modern view of infective endocarditis. *Cardiovasc. Clin.* 5: 15, 1973.
3. Kaplan E.L., Rich H., Gensony W., et al. A collaborative study of infective endocarditis in the 1970s. *Circulation* 59: 327, 1979.
4. Lerner P.I. and Weinstein L. Infective endocarditis in the antibiotic era. *N. Engl. J. Med.* 274: 199, 323, 1966.
5. Everett E.D., and Hirschman J.V. Transient bacteremia and endocarditis: a review. *Medicine* 56: 61, 1977.
6. Weinstein L. Rubin R.H. Infective endocarditis 1973. *Prog. Cardiovasc. Dis.* 16: 239, 1973.
7. Black S., O'Rourke R.A., Karliner J.A. Role of surgery in the treatment of Primary infective endocarditis. *Am. J. Med.* 56: 357, 1974.
8. Weinstein L. «Modern», infective endocarditis. *J.A.M.A.* 233: 260, 1975.
9. Hutter A.M., Jr., and Moellering R.C. Assessment of the patients with suspected endocarditis. *J.A.M.A.* 235: 1603, 1976.
10. Belli J. and Waisbren B.A. The number of blood cultures necessary to diagnose most cases of bacterial endocarditis. *Am. J. Med. Sci.* 232: 284, 1956.
11. Editorial Culture-negative. *Endocarditis lancet* 2. 1164, 1977.
12. Feigenbaum H. *Echocardiography* 312, Lea and Febiger Philadelphia 1986.
13. Stewart J.A., Silimperi D., Harris P., Wise N.K., Franker T.D. Jr., and Kisslo J.A. Echocardiographic documentation of vegetative lesion in infective endocarditis: clinical implications. *Circulation* 61: 374, 1980.
14. Gual J.J.M., Vicente V.T., Santana G.A., Varga B.J., Kuri A.J. Ecocardiografía y endocarditis infecciosa trivalvular en corazón sin aparente cardiopatía previa. *Arch. Inst. Cardiol. Mex.* Vol. 56: 535, 1986.
15. Dillon J.C., Feigebaum H., Konecke L.L., Davis R.H., Chang, S. Echocardiographic, manifestation of valvular vegetations. *Am. Heart. J.* 86: 698, 1973.
16. Lee C., Ganguly S.N., Magnisolis K., Robin E. Detection of tricuspid valve vegetations by echocardiography. *Chest* 66: 482, 1974.
17. Kisslo J., Von Rammot O.T., Haney R., Jones R., Kukss behar V.S. Echocardiographic evaluation of tricuspid valve endocarditis and M. mode and two dimensional study. *Am. J. Cardiol.* 39: 1064, 1977.
18. Kramer N.E., Gill S.S., Patel R., Towne W.D. Pulmonary valve vegetations detected with echocardiography. *Am. J. Cardiol.* 39: 1064, 1973.
19. Melvin H.T., Berger M., Lutznek C., Goldberg E., Mildrin D. Noninvasive methods for detection of valve vegetations in infective endocarditis. *Am. J. Cardiol.*, 47: 271, 1981.
20. Roy P., Tajik A., Giuliani E., Schattenberg T.T., Cual G.T., Frye R.L. Spectrum of echocardiographic Findings in bacterial endocarditis. *Circulation* 53: 474, 1976.
21. Spangler R.D., Johnson M.J., Holmes J.H. and Blount S.G. Echocardiographic demonstration of bacterial vegetations in active infective endocarditis. *J. Clin. Ultrasound.* 1: 125, 1973.
22. Dillon J.C. Echocardiography in valvular vegetations. *Am. J. Med.* 62: 856, 1977.
23. Berger M., Delfin L.A., Jelveh M., Goldberg E. Two dimensional echocardiographic findings in right side infective endocarditis. *Circulation* 61: 855, 1980.
24. Rubenson D.S., Tucker C.R., Stinson E.B., London E.J., Oyer P., Moreno-Cabral R., Popp R.L. The use of echocardiography in diagnosing culture negative endocarditis. *Circulation* 64: 641, 1981.
25. Weyman E.A. Cross-sectional echocardiography Edt: LEAFEBIGER, 181, 232. Philadelphia 1982.
26. Kisslo J., Guadalajara J.F., Stewart J.A.,

Stack R.S. Echocardiography in infective endocarditis, *Herz*, 8: 271, 1983.

27. Vargas Barron J. Ecocardiografía de modo-M, bidimensional y Doppler 107 edit: Salvat. Mex. D.F. 1985.

28. Wong D., Chandraratna A.N., Wishnow R.M., Dusitanond V., Wimalasuriya A. Clinical implications of large vegetations infections endocarditis. *Arch Intern. Med.* 143: 1874, 1983.

29. Wann S.L. and Gross C.M. Review use of echocardiography in infective endocarditis: *J. Cardiovasc. Ultr.* 1.4. 381-388. 1982.

30. Davis R.S., Strom J.A., Frishman W., Becker R., Matsumoto M., Le Jemtel T.H., Sonnenblock E.J., Frater R.W.M. The demonstration of vegetations by echocardiography in bacterial endocarditis: and indication for early surgical intervention. *Am. J. Med.* 69, 57, 1980.

31. Gilbert B.W., Haney R.S., Crawford F., Mc Clellan J., Gallis H.H., Johnson M.L., and Kisslo J.A. Two-dimensional echocardiographic assesment of vegetative endocarditis *Circulation* 55, 346. 1977.

32. Kisslo J. Comparison of M-mode and two-dimensional echocardiography. *Circulation* 60: 734, 1979.

33. Ramírez J., Guardiola J., and Flores N.C. Echocardiographic diagnosis of rupture aortic valve leaflet in bacterial endocarditis. *Circulation* 57; 634, 1978.

34. Pease H.F., Matsumoto S., Cacchiore R.J., Richards K.L., and Leach J.K. Lethal obstruction by ortic valvular vegetation echocardiographic studies of endocarditis without apparent aortic regurgitation. *Chest*, 73: 658, 1978.

35. Grenadier E., Schuger C., Palant A., and Ari J.B. Echocardiographic diagnosis of mitral obstruction in bacterial endocarditis. *Am. Heart. J.*, 106: 591, 1983.

36. Chandrarantna P.A.N., Robinson M.J., Byrd C., and Pitha J.V. Significance of abnormal echoes in left ventricular outflow tract. *Br. Heart J.*, 39: 381. 1977.

37. Duchak J.M.m Jr., Chang S., and Feigenbaum H. The posterior mitral valve echo and the echocardiographic diagnosis of mitral stenosis. *Am. J. Cardiol.*, 29: 628, 1972.

38. Chandrarantna P.A.N., and Langevin E. Limitations of the echocardiogram in dianosing valvular vegetations in patients with mitral valve prolapse. *Circulation* 56, 436, 1977.

39. Strasberg B., Kanakis C., Eckner F., and Rosen K. Echocardiographic demonstration of porcine mitral valve vegetation and dehiscence. *Eur. J. Cardiol.* 12: 41, 1980.

40. Nagata S., Park Y.D., Nagae K., Beppu Skawazoe K., Tujita T., Sakakibara H., and Nimura Y. Echocardiographic features of bioprothetic valve endocarditis. *Br. Heart J.* 51: 263, 1984.

41. Wray T.M. The variable echocardiogra-

phic features in aortic valve endocarditis. *Circulation* 52: 658, 1975.

42. De Maria A.N., King J.F., Sulee A.F., Caudiel C.C., Mille R.R., and Mason D.T. Echography and Phonography of acute aortic regurgitation in bacterial endocarditis. *Ann. Inter. Med.* 82, 329, 1975.

43. Mann T., Mclaurin L., Grossman W., and Craige E. Assessing the hemodynamic severity of acute aortic regurgitation due to infective endocarditis. *N. Engl. J. Med.* 293, 108, 1975.

44. Botvinick E.H., Schiller N.M., Wickramasekarun R., Klausner S.C., and Gretz E. Echocardiographic demostration of early witrval valve closure in severe aortic insufficiency. *Circulation* 51. 836, 1975.

45. Sharma S., Katdare A.D., Munsu S.C., and Kinare S.G. M-mode echographic detection of pulmonic valve infective endocarditis. *Am. Heart J.*, 102: 131, 1981.

46. Chandraratna P.A.N., and Aronow W.S. Spectrum of echocardiographic findings in tricuspid valve endocarditis *Br. Heart J.*, 42; 528, 1979.

47. Huerta D., Guadalajara J.F., Ecocardiografía bidimensional 215 edit: Cecsca México D.F. 1985.

48. Andrade F.A., Vargas B.J., Attie F., Santana G.A., Gual J.J.M., Vicente V.T. Reconocimiento ecocardiográfico de endarteritis de arteria pulmonar en persistencia del conducto arterioso. *Arch. lunt. Cardiol. Mex. en prensa.*

49. Agathangelou N.E., Santos L.A.D., and Lewis B.J. Real-Time two dimensional echocardiographic imaging of right-sided cardiac vegetations in ventricular sep-tal defect. *Am. J. Cardiol.* 52: 420, 1983.

50. Efron M.K., Popp R.L., Filly K., Pittman M., and Briskin G. Two dimensional echocardiographic assesment of bioprothetic valve dysfunction and infective endocarditis. *J. Am. Coll. Cardiol.* 2: 597, 1983.

51. Preis L.K., Hess J.P., Austin J.L., Craddock G. B., Mc. Guire L.B., and Martin R.P. Left ventricular micro cavitations in patients with beall valves. *Am. J. Cardiol.* 45: 402, 1980 (abstract).

52. Mintz G.S., Kotler M.N., Segal B.L., and Parry W.R. Two-dimensional echocardiographic recognition of rupture chordae tedinae. *Circulation* 57, 224, 1978.

53. Nakamura K., Suzuki S., Satomi G., Hayashi H., and Hirosawa K. Detection of mitral ring abscess by two dimensional echocardiography. *Circulation* 65: 816, 1982.

54. Agatston A.C., Asnani H., Ozner M., and Kinney E.L. Aortic valve ring abscess. Two-dimensional echocardiographic features leading to valve replacement. *Ann. Heart J.* 109: 171, 1985.

55. Bardy G.H., Valenstein P., Stack R.S., Baker J.T., and Kisslo J.A. Two-dimensional echocardiographic identification of sinus of

- valsalva-right heart fistula due to infective endocarditis. *Am. Heart J.*, 103: 1068, 1982.
56. Ellis S.G., Goldstein J., and Popp R.L. Detection of endocarditis-associated Perivalvular abscesses by two dimensional echocardiography. *J. Am. Coll. Cardiol.* 5: 647; 1985.
57. Kisslo J., Guadalajara F., Stewart A.J., Stack S.R. Use of echocardiography in bacterial endocarditis. *Appl. Car.* August: 1985.
58. Thomson K.R., Nanda N., Gramiak R. The realibility of echocardiography in the diagnosis of infective endocarditis. *Radiology.* 125: 473, 1975.
59. Sutton R., Petch J., Parker J. Echocardiography in infective endocarditis. *Brit. Heart J.* 38: 312, 1975.
60. Boyd A.D., Spencer F.C., Isom O.W. Infective endocarditis: Analysis of 54 surgically treated patients. *J. Thorac. Cardiovasc. Surg.* 73: 23, 1977.
61. Becker R.M., Frishman W.H., Frater R.W. Surgery for mitral valve endocarditis. *Chest* 75: 314, 1979.
62. Buda J.A., Rainer J.Z., Le Mire M.S., Bach D.S. Prognostic significance of vegetations detected by two-dimensional echocardiography in infective endocarditis. *Am. Heart. J.* 112: 1291. 1986.
63. Wann L.S., Dillon J.C., Weyman A.E. Echocardiography in bacterial endocarditis. *N. Engl. J. Med.* 295: 135, 1976.
64. Andy J.J., Sheikh M.V., Ali N. Echocardiographic observations in opiate addicts with active infective endocarditis. *Am. J. Cardiol.* 40: 17, 1977.
65. Young J.B., Welton D.W., Quiñones M.A., Tetsuo I., James K.A., Miller R'R. Prognostic significance of valvular vegetations identified by M-mode echocardiography in infective endocarditis. *Circulation* 5B (suppl): 41, 1978.
66. Gura G.M., Tajik A.J., Seward J.B. Correlation of initial echocardiographic findings with outcome in patients with bacterial endocarditis. *Circulation* 58: II-232, 1978.
67. Pratt C., Whitcomb C., Meumann A., Mason D. Relationship of vegetations on echocardiography to the clinical course and systemic emboli in endocarditis. *Circulation* 5B (suppl II); 41, 1978.
68. Mintz G.S., Kotler M.N., Segal B.L., Parry W.R. Comparison of two-dimensional and M-mode echocardiography in the evaluation of patients with endocarditis. *Am. J. Cardiol.* 43: 738, 1979.
69. Wann L.S. Hallan C.C., Dillon J.C., Weyman A.E., Feigenbaum H. Comparison of M-mode and cross-sectional echocardiography in infective endocarditis. *Circulation* 60: 728, 1979.
70. Martin R.P., Meltzer R.S., Chia B.L., Stinson E.B., Rakowski H., Popp R.L. Clinical utility of two-dimensional echocardiography in infective endocarditis. *Am. J. Cardiol.* 46: 379, 1980.
71. Hickey A.J., Wolfers J., Wilcken D.E.L.-Reability and clinical relevance of detection of vegetations by echocardiography in bacterial endocarditis. *Br. Heart J.* 46: 624, 1981.
72. Sheikh M.V., Covarrubias E.A., Ali N., Lee W.R., Sheikh N., Roberts W.C. M-mode echocardiographic observations during and after healing of active bacterial endocarditis limited to the mitral valve. *Am. Heart J.* 101: 37, 1981.
73. Come P.C., Kurland G.S., and Vine H.S. Two-dimensional echocardiography in differentiating right atrial and tricuspid valve mass lesion. *Am. J. Cardiol.* 44. 1207, 182.
74. Ginzton L.E., Siegel R.J., Criley J.M. Natural history of tricuspid valve endocarditis: A two-dimensional echocardiographic study. *Am. J. Cardiol.* 49: 1853, 1982.
75. Markiewicz W., Moscovitz M., Edonte Y., Finklestein R., Rax R. Prognostic implication of detecting vegetations by M-mode echocardiography. *Cardiology* 70: 194, 1983.
76. O'Brien T.J., Edward A., Geiser. Infective endocarditis and echocardiography. 108: 386, 1984.
77. Sánchez S.C., Mesa A.A., Esquivel A.J., Bialostosky D., Barragán R., Salinas L. Utilidad de la ecocardiografía en el diagnóstico de la endocarditis infecciosa. *Arch. Inst. Cardiol. Mex.*
78. Cremieux A., Witchitz S., Malergue M. Observaciones clínicas y ecocardiográficas de endocarditis valvular pulmonar. *Am. J. Cardiol.* 56. 610, 1985.
79. Enia F. Pronostic value of echocardiographic findings of valvular vegetations in patients with infectious endocarditis. *G. Ital. Cardiol.* 15: 685, 1985.
80. Lanás F. Echocardiography in bacterial endocarditis. *Rev. Chil. Med.*, 113: 203, 1985.