

## Diagnòstic per la imatge

### Deformidad nasal en mujer joven

H. Sarasibar, A. Estremera, G. Amengual, C. Magri<sup>1</sup>

#### Caso clínico

Mujer de 24 años que acude a Consultas Externas de ORL por sensación de taponamiento de ambos oídos de 3 meses de evolución. No refiere otra sintomatología.

Se trata de una paciente fumadora de 2 paquetes de cigarrillos al día y que únicamente presenta el antecedente de intervención quirúrgica por cesárea.

En la exploración física se observa hundimiento del ala nasal izquierda (Fig. 1 y 2).

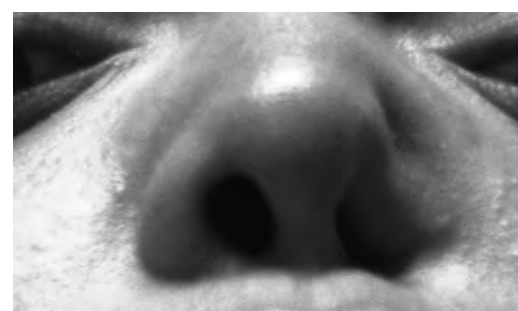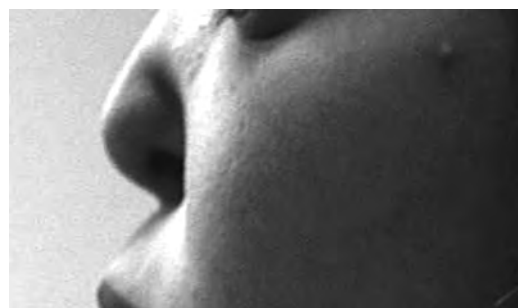Se realiza otoscopia en la que se detecta contenido mucoso en la caja timpánica del oído izquierdo. En la endoscopia nasal se observa una destrucción total del septo nasal; cavum sin alteraciones.

Se realiza una tomografía computarizada o TC nasosinusal (estudio helicoidal en el plano axial; posteriormente se obtienen imágenes reformadas en el plano coronal) en el que se observa destrucción del tabique nasal, de los cornetes medios e inferiores, de parte de la pared medial del seno maxilar derecho y del paladar duro. Se acompaña de defecto en el cartílago del ala nasal izquierda. Además se visualizan cambios inflamatorios en fosas nasales y ambos senos maxilares (con engrosamiento mucoso y quistes de retención/pólipos), así como ocupación de ambos oídos medios y celdillas mastoideas (Fig. 3 y 4)

#### Diagnostico diferencial

El diagnóstico diferencial de perforación septal incluye:

- a- Granulomatosis de Wegener.
- b- Linfoma no Hodgkin de células T.
- c- Sinusitis fúngica invasiva.
- d- Sarcoidosis.
- e- Abuso de cocaína.



*Fig. 1 y 2*  
*Hundimiento del ala izquierda de la nariz*

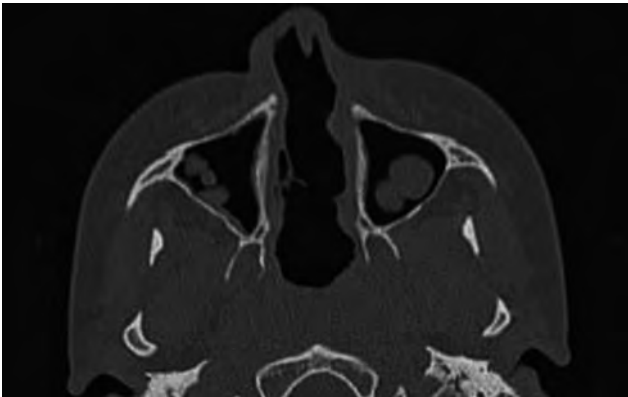
El diagnóstico exclusivamente radiológico no es posible, ya que los hallazgos son inespecíficos.

La **granulomatosis de Wegener**, al ser una enfermedad sistémica, suele asociar otros hallazgos clínicos por afectación del árbol traqueo-bronquial, pulmón, riñones, piel...y de laboratorio, como aumento de los ANCA y elevación de la velocidad de sedimentación globular.

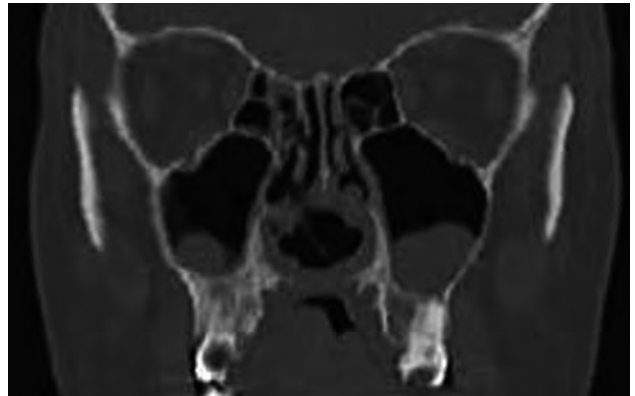
En el caso de **linfoma** la afectación es similar a la del Wegener pero carece de signos de afectación de otros órganos.

La **sinusitis fúngica invasiva** suele afectar a pacientes inmunodeprimidos con un proceso destructivo nasal de rápida evolución.

<sup>1</sup> Servicio ORL. Hospital Son Llàtzer  
Servicio de radiología.  
Hospital Son Llàtzer



*Fig 3.TC axial. Destrucción del tabique nasal y cornetes inferiores. Cambios inflamatorios en la base de ambos senos maxilares.*



*Fig 4. Reconstrucción en plano coronal. Destrucción del paladar duro, del margen inferior del tabique nasal, cornetes inferiores y del margen inferior de los cornetes medios.*

La **sarcoidosis** suele acompañarse de enfermedad sistémica con adenopatías y afectación parenquimatosa pulmonar.

En los casos debidos a abuso de **cocaína**, debe existir el antecedente.

### Diagnóstico y comentario

En el caso que se presenta la paciente fue reinterrogada y se confirmó el antecedente de abuso de cocaína inhalada (hasta 3 semanas antes de la exploración).

El mecanismo fisiopatológico de la lesión destructiva de línea media por cocaína es multifactorial, e incluye isquemia local secundaria a su efecto vasoconstrictor, irritación química por adulterantes utilizados para “cortar” la cocaína e infecciones secunda-

rias a traumatismos repetidos de la mucosa, alteración del transporte mucociliar y disminución de la inmunidad humoral y celular.

### Bibliografía

1. Som PM, Curtin HD. Head and Neck Imaging. Vol 1. 4th ed. Mosby. 2003.
2. Harnsberger HR. Diagnostic Imaging, Head and Neck. 1st ed. Amirsys. 2004.
3. Trimarchi M, Nicolai P. Sinonasal osteocartilaginous necrosis in cocaine abusers: experience in 25 patients. Am J Rhinol. 2003 Jan-Feb;17(1):33-43.
4. Vilela RJ, Langford C. Cocaine-induced oronasal fistulas with external nasal erosion but without palate involvement. Ear Nose Throat J. 2002 Aug;81(8):562-3.