

Mujer con tumor facial

J. Gutiérrez de la Peña, C. Marqués Cardell

Especialistas en dermatología

Palabras clave: Tumor facial. Extirpación quirúrgica

Keyword: Facial tumor. Excisional surgery

Caso clínico

Acude a consulta una mujer de 69 años de edad a causa de un nódulo redondeado, eritematoso, de un cm. de diámetro, poco pruriginoso, localizado en la región externa del párpado inferior izquierdo (Figura 1). Había sido tratada con amoxicilina, al sospecharse un quiste epidérmico infectado. Atendiendo a la edad de la paciente y la posibilidad de tratarse de un tumor carcinomatoso se realiza una extirpación quirúrgica y estudio histopatológico. Entre los antecedentes patológicos personales destaca hipertiroidismo en tratamiento con Neotomizol e hipertensión arterial controlada con betabloqueantes y ansiolíticos. Dos años atrás le fue extirpado un carcinoma de colon y siguió quimioterapia posterior. En cuanto a antecedentes propiamente dermatológicos, había sido tratada de tumores cutáneos benignos tipo queratosis seborreicas, pólipos fibroepiteliales y varios quistes epidérmicos en la cara y en el tronco. También presentaba una rosácea facial en tratamiento periódico con Metronidazol tópico. Era controlada dos veces al año con análisis de sangre y de orina, y no presentaba ninguna alteración significativa.

Diagnóstico

Leishmaniasis cutánea

Comentarios

El estudio anatomopatológico era concluyente con presencia de un infiltrado dérmico granulomatoso de histiocitos, linfocitos y células plasmáticas con presencia en los macrófagos de cuerpos basófilos identificados como amastigotes característicos del protozoo leishmania (Figura 2), que se aprecian mejor con tinciones metacromáticas como el Giemsa. Existen diversas especies de leishmania y la más frecuente en Mallorca es la *L. infantum*. Estos microorganismos pueden producir la leishmaniasis visceral o kala-azar (debida a la *Leishmania donovani*), la leishmaniasis

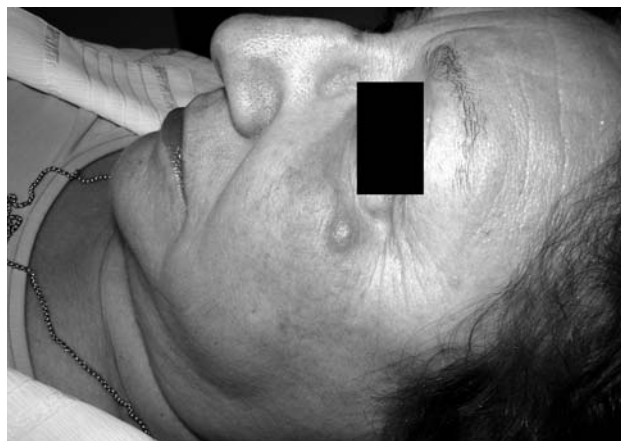

Figura 1. Nódulo eritematoso en la región zigomática izquierda.

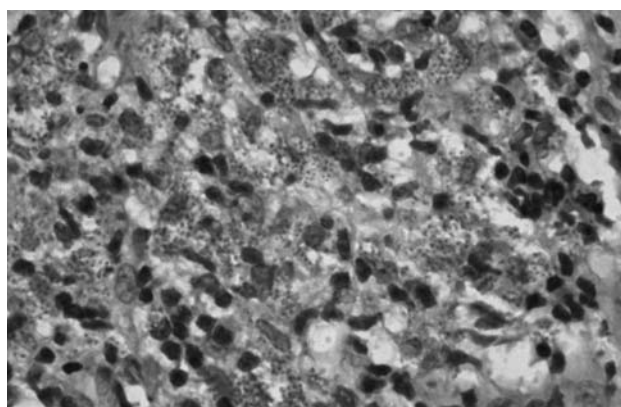


Figura 2. Macrófagos cargados de cuerpos basófilos de amastigotes del protozoo leishmania.

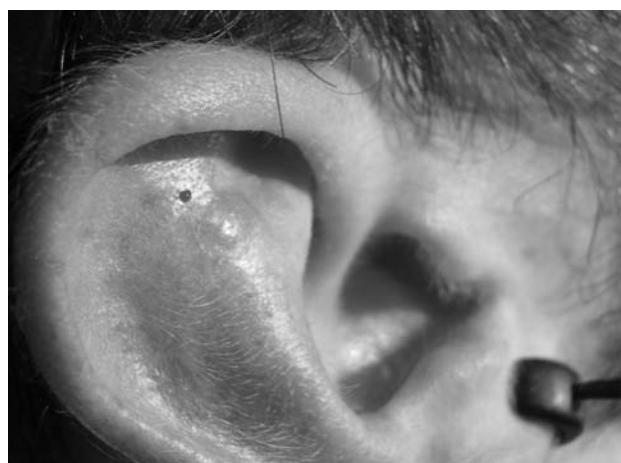

Figura 3. Pápula característica de leishmaniasis en la oreja de un joven.

muco-cutánea o americana (*L. brasiliensis*) y la leishmaniasis cutánea, también conocida como botón de Oriente, causada por diversas especies de leishmanias, de presencia en el Viejo Mundo y endémica en el Mediterráneo y en Mallorca¹. Se transmite por la picadura de un insecto del género *Phlebotomus*, conocido en las islas como "beatas", de 2'5 a 3 mm. de tamaño. El insecto prefiere las zonas húmedas y al detestar la luz pica al atardecer o por la noche. Los portadores de la enfermedad son los perros o animales salvajes contagiados, cuyo sistema inmunitario es incapaz de combatir a estos microorganismos, por lo que los animales infectados sufren pérdida de peso, decaimiento, dermatitis, epistaxis, crecimiento exagerado de las uñas y alteraciones ósteo-articulares. La enfermedad suelen provocarles la muerte, pues es de difícil tratamiento. El parásito pasa al mosquito hembra al chupar sangre de un vertebrado contagiado, se reproduce en el aparato digestivo del agente vector en unos 6 a 9 días, en forma de promastigote, que le permite migrar desde el intestino a la boca y al picar al ser humano le transmite la enfermedad².

En el hombre, la enfermedad suele comenzar como una pequeña pápula que se localiza principalmente en la cara u otras zonas descubiertas, accesibles a las picaduras de los mosquitos. Normalmente son lesiones solitarias, de coloración amarillo-anaranjado, que evolucionan a un nódulo que puede ulcerarse y que tienden a cronificarse. En niños o jóvenes se aprecian lesiones nodulares principalmente en la cara, como el nódulo que se aprecia en la oreja derecha (Figura 3) de un joven al que se diagnosticó esta parasitosis. En cambio, en personas mayores es más habitual observar tumores que en muchas ocasiones se extirpan pensando en un cáncer cutáneo y no en una leishmaniasis.

Como tratamiento se aconseja infiltrar con Glucantime®, que contiene Antimoniato de Meglumina, 1.500 mg de sustancia activa en cada 5 ml. Basta con infiltrar de 2 a 3 ml, para que se extienda bien por la lesión. Si al mes no cede se debe repetir la inyección local. Como curiosidad cabe señalar que paciente sueco residente en Mallorca diagnosticado de leishmaniasis en su país de origen fue remitido a Palma, pues los médicos suecos no tenían experiencia y no sabían como tratarlo. La lesión afectaba a la oreja, y tras una sola infiltración del producto desapareció la enfermedad, para sorpresa para el paciente y los médicos que le habían diagnosticado. Otras veces las lesiones son más resistentes, y en ocasiones es precisa la extirpación quirúrgica o la

crioterapia con nitrógeno líquido. En sujetos inmunodeprimidos como en los afectos de SIDA, la enfermedad puede presentar formas extensas con múltiples lesiones de difícil tratamiento, para las que se ha ensayado la Anfotericina B liposomal por vía intravenosa. La leishmaniasis es relativamente frecuente, afecta a 12 millones de personas en el mundo, es endémica en 88 países de Sudamérica y del área mediterránea³. Es relativamente usual su diagnóstico en Mallorca; en cambio, son infrecuentes los casos en la isla de Menorca, pues parece que el viento intenso dificulta el desarrollo y la proliferación de los insectos vectores de la enfermedad.

Bibliografía

1. Ferrándiz C. Dermatología Clínica. Madrid: Mosby/Doyma Libros, 1996; 85-86. Vale
2. Braun-Falco O, Plewig G, Wolff HH and Winkelmann RK. Enfermedades por Protozoos. Dermatología. Barcelona. Springer-Verlag Ibérica, 1995; 209-14.
3. López Jiménez MT, Sánchez Salas P, Lahuerta AA et al. Leishmaniasis, una enfermedad emergente: presentación de cinco casos clínicos. *Med Cutan Iber Lat Am* 2011;39 (1):13-18.

