

Caso clínico

Un caso de granuloma eosinófilo pulmonar con adenopatías mediastínicas

Ll. Mir Sagristá*, T. Togores Solivellas**, J.M. Collado Rodríguez***, B. Togores Solivellas*, M. Carmen Gallegos Alvarez****, J.J. Torres Rovira*****

El granuloma eosinófilo de pulmón (GEP) o histiocitosis X pulmonar primaria es una enfermedad intersticial difusa infrecuente. Histopatológicamente relacionada con 3 enfermedades: enf. de Letterer-Siwe, enf. de Hand-Schüller-Christian y granuloma eosinófilo óseo, a las que Lichtenstein acuñó en 1953 con el nombre de histiocitosis X.¹⁻¹⁵ En 1951 Farinacci et al. ya habían publicado dos pacientes con granuloma eosinófilo de afectación exclusiva pulmonar. Aunque todas estas entidades citadas presentan una anatomopatología similar, sus cuadros clínicos y cursos evolutivos varían considerablemente. Presentamos este caso de GEP, por haber encontrado adenopatías mediastínicas

asociadas a la afectación parenquimato-sa pulmonar difusa, asociación rara (3% en algunas series)⁴ y que orienta a pensar en otras entidades más frecuentes como granulomatosis infecciosas (tuberculosis pulmonar), sarcoidosis, neoplasias metastásicas pulmonares, etc. Llegamos al diagnóstico de esta entidad por biopsia pulmonar abierta, técnica necesaria en muchas ocasiones para obtener dicho diagnóstico.

Caso clínico

Paciente varón de 28 a., fumador de 30 cig./día, fumador de cannabis diario, esporádicamente cocaína inhalada (1 a 2 veces al mes). No adicto a drogas por vía parenteral. Bebedor de 80 gr. de alcohol/día. Casado, trabajador en el transporte de muebles. Antecedentes de hepatitis en su infancia. Ingresa por un cuadro de 2 meses con astenia, anorexia, pérdida de peso (5 Kg.), tos con broncorrea mucopurulenta, febrícula y disnea de medianos a grandes esfuerzos. A la exploración: no afectación del estado general, escasos crepitantes en campos pulmonares superiores a la auscultación respiratoria. T.^a de 37,8°, taquicardia, hepatomegalia de un través, no adenopatías periféricas. RX Tórax (Fig. 1): enfermedad pulmonar difusa, bilateral, de preferencia en campos superiores, presentándose como patrón mixto retículo-nodular y ocupación del espacio aéreo, con áreas quísticas así como ocupación de la ventana aortopulmonar y zona paratraqueal derecha por adenopatías. No derrame pleural. RX de manos, pies y cráneo: normales. RX de cadera izda.: imagen lítica con anillo escleroso (patrón I-a). ECG normal. Analítica: VSG: 9-29. Serie blanca: Leucocitos 14.200. Fórmula leucocitaria, plaquetas, glucosa, urea, creatinina, iones, Quick, GOT, GPT, bilirrubina, F. alcalinas, GGT, LDH, proteinograma y orina: normales. Mantoux: 18 mm. AgHB_s: (-). AntiHB_c: (+). AntiHB_s: (+). Serologías de VIH, legionella, toxoplasma, ornitosis, fiebre Q, mycoplasma, EBV, virosis

* Sección Neumología. Hospital «Juan March». Bunyola (Baleares)

** Sección de Medicina Interna. Hospital «Juan March». Bunyola (Baleares)

*** Sección Radiología. Hospital «Juan March». Bunyola (Baleares)

**** Sección Microbiología. Hospital «Juan March». Bunyola (Baleares)

***** Servicio de Anatomía Patológica. Hospital «Son Dureta». Palma Mallorca.

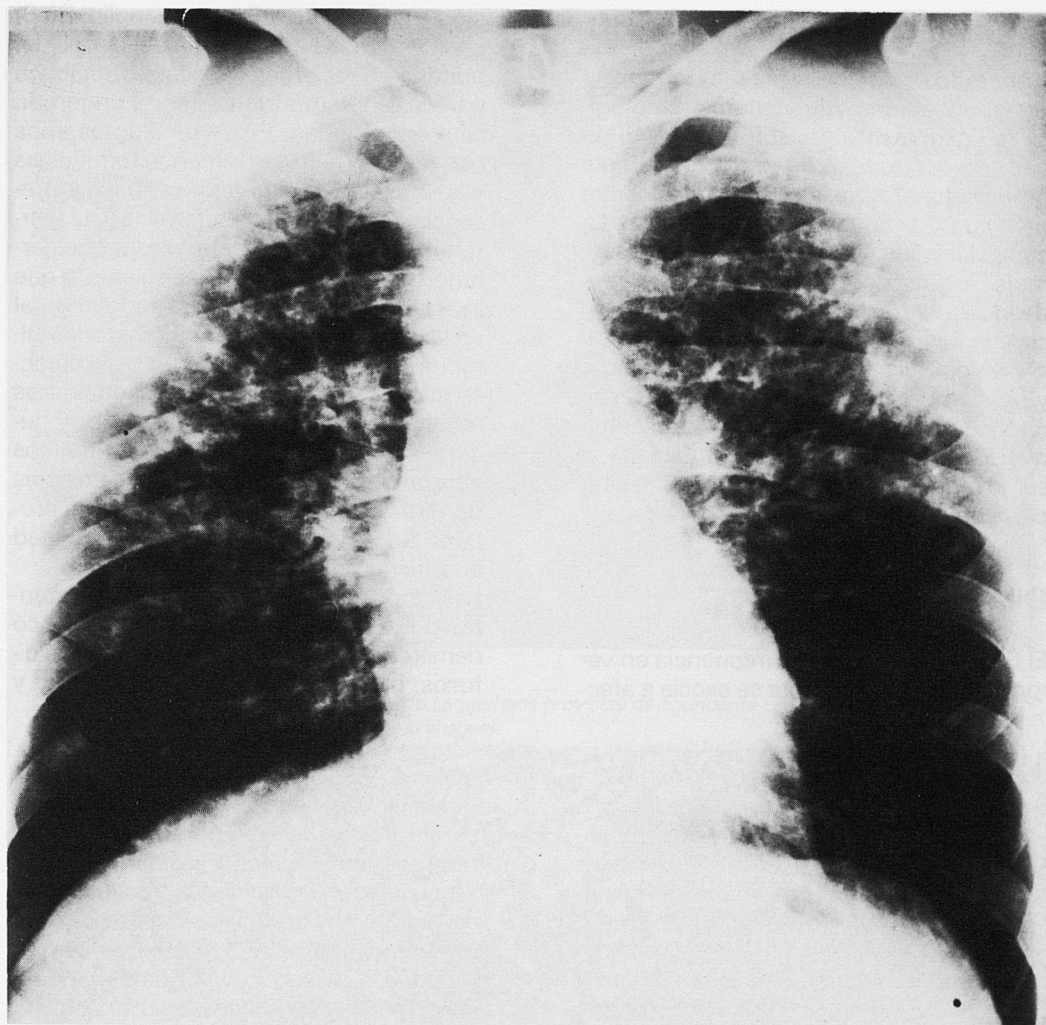

Figura 1
Radiografía P.A. Tórax.
Enfermedad difusa bilateral de predominio en campos superiores con adenopatías hiliares, paratraqueales derechas y ventana aorto pulmonar.

respiratorias: negativas. BAAR y cultivo de Lowenstein del esputo: negativos. Ca^{++} : normal. Enzima conversor de la angiotensina (ECA): 526 (normal de 115-419). Inmunoglobulinas, autoanticuerpos, complemento e inmunocomplejos: normales. Latex: (-). Prot. C reactiva: (+). Broncofibroscopia: normal, microbiología del broncoaspirado (BAS): (-); Citología del BAS: frotis inflamatorio leve; Lavado broncoalveolar (BAL): eosinófilos (11%), neutrófi-

los (10%), linfocitos (4%), macrófagos (75%), microbiología BAL: (-). Funcionalismo Respiratorio: Volúmenes pulmonares estáticos y flujos espiratorios forzados dentro de la normalidad; Transferencia pulmonar al monóxido de carbono ($DL\ CO_{ss}$): 63%. Gammagrafía ósea sin alteración significativa. Gammagrafía pulmonar con Galio (Ga): acúmulos no fisiológicos del citrato de Ga. a nivel de ambos campos pulmonares, sobretudo afecto-

tando a zonas perihiliares y centrosuperiores.

Ante todos estos datos se realizó biopsia pulmonar abierta y la anatomía patológica fue diagnóstica de GEP (Fig. 2 y 3). El paciente se trató con corticoides (metil prednisolona) a dosis de 1 mg./Kg./día un mes con disminución lenta posterior. La evolución clínico-radiológica ha sido favorable, estando el paciente quince meses después del diagnóstico, asintomático y con un ligero patrón reticular difuso estable residual, sin adenopatías mediastínicas y sin cambios en el funcionalismo respiratorio. Asimismo al paciente se le administró quimioprofilaxis con hidracidas al ser joven, tener el mantoux (+), y recibir corticoterapia crónica.

Discusión

El GEP se da con mayor frecuencia en varones jóvenes, raramente se asocia a afec-

ción extrapulmonar (hueso, ganglio, SNC) en el adulto. Es de etiología desconocida, aunque en recientes revisiones, el tabaco parece tener importancia en el origen de esta enfermedad. En estos últimos años han surgido técnicas inmunocitoquímicas y microscópicas que demuestran la presencia de células de Langerhans (CL) (pertenecientes al sistema mononuclear-fagocítico) en las muestras tisulares, y que intervienen de una manera fundamental en la patogenia del daño inflamatorio pulmonar de esta enfermedad.¹⁻⁴ Las características citológicas e inmunocitoquímicas de dichas células de Langerhans son: núcleo grande ovalado e indentado, gránulos citoplasmáticos periféricos pentalaminares de Birbeck (cuerpos X), presencia de proteína S-100 intracitoplásmica, reactividad al anticuerpo (Ac) monoclonal CD6.

Los datos histopatológicos más importantes del GEP son: existencia focal y poco demarcada de nódulos granulomatosos difusos, bilaterales, fibrosos en su centro y

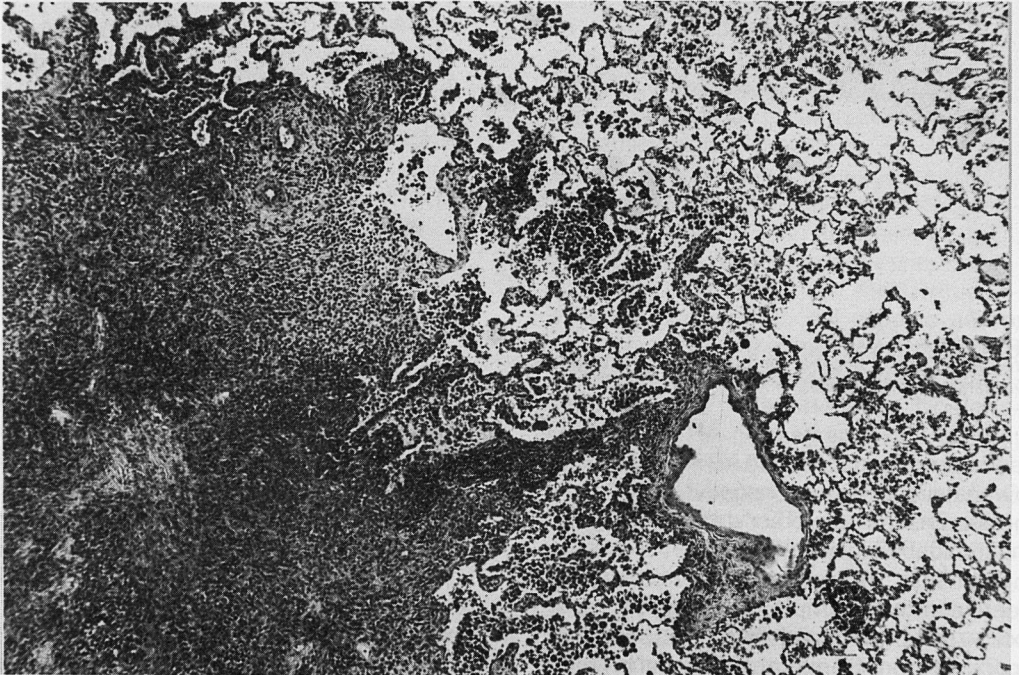


Figura 2
Afectación pulmonar nodular. Ensanchamiento del intersticio por un infiltrado celular preferentemente histiocitario con ocasionales eosinófilos, células plasmáticas y linfocitos.

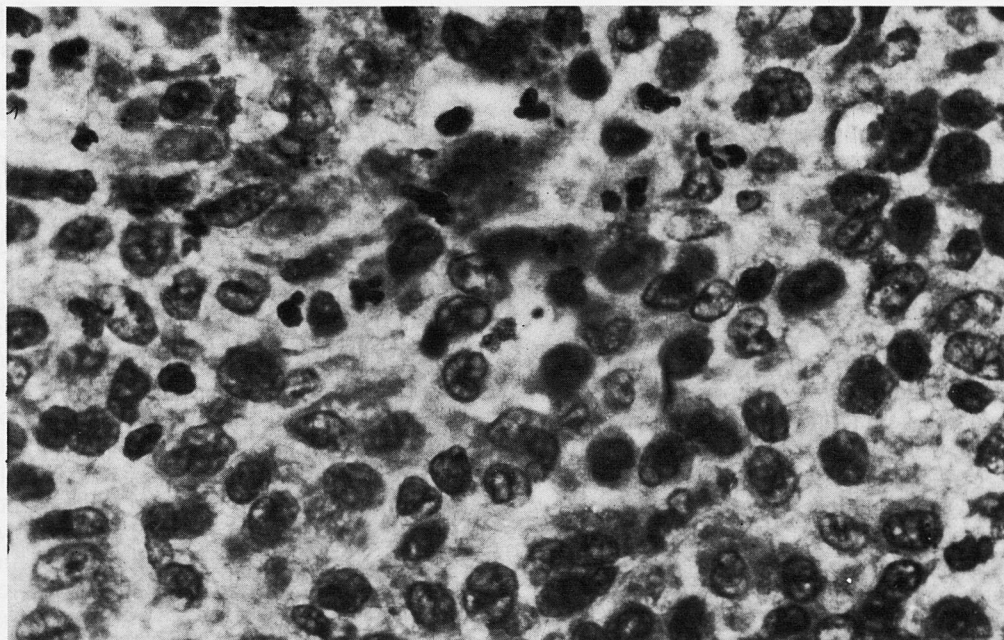


Figura 3
 Denso infiltrado histiocitario con células de Langerhans provistas de abundante citoplasma acidófilo e identificación nuclear característica (centro de la imagen).

con celularidad en su periferia, consistente en CL, linfocitos, histiocitos (muchas veces cargados de pigmentos) eosinófilos, cel. plasmáticas y en ocasiones cel. gigantes. Es común el hallazgo asociado de bronquiolitis y vasculitis.^{1-4, 9} Con el progreso de la enfermedad, dichos nódulos incrementan su componente fibroso, perdiendo celularidad, produciendo retracción enfisematosa y cicatrices en «estrella». La obstrucción de los bronquiolos produce formaciones quísticas y cavitarias distales, y finalmente de forma infrecuente, «pulmón en panal».

Dicha evolución histopatológica nos explica los hallazgos radiológicos del GEP^{3, 5, 6} que consisten en: fases iniciales con patrón de densidades multifocales nodulares mal definidas (por infiltración alveolointerstitial); fases intermedias con patrón nodular asociado a patrón reticular fino; en fases más avanzadas se puede llegar a un retículo más grueso con espacios quísticos y finalmente, panalización en estadios terminales, cosa que es por fortuna infrecuente. Otros datos radiológicos del GEP

son: rareza de derrame pleural, y de adenopatías hiliomediastínicas (éstas se visualizan con mayor frecuencia en las fases agudas del GEP); predominio de afectación en campos pulmonares superiores y medios; ocasionalmente neumotórax asociado (10-20%); indemnidad de zonas pulmonares vecinas a los ángulos costofrénicos.

Clínicamente, estos adultos jóvenes se presentan o bien asintomáticos (50%) con hallazgo casual radiológico, o bien con síntomas inespecíficos respiratorios o sistémicos como tos seca, disnea de esfuerzo, febrícula, astenia, pérdida de peso, etc.¹⁻⁶ Es típica del GEP la disociación clínico-radiológica con predominio radiológico. La exploración física ofrece pocos datos de interés; la analítica es inespecífica, siendo lo más significativo el encontrar en ocasiones, hiponatremia (por Diabetes insípida asociada), Látex anticuerpos antinucleares e inmunocomplejos positivos. El trastorno del funcionalismo respiratorio hallado, depende del estadio evolutivo del GEP y del tabaquismo asociado que sue-

le existir, lo que explica encontrar tanto alteraciones ventilatorias obstructivas (60%), restrictivas o mixtas. Frecuentes en esta enfermedad son, la disminución de la capacidad vital (VC) en relación a la capacidad pulmonar total (TLC) debido a un aumento del volumen residual (RV), la hipoxemia tras esfuerzo por un aumento en la diferencia alveolo-arterial de O₂, y la disminución de la transferencia del CO (DL CO).¹⁻⁵

Como hemos citado previamente, para diagnosticar el GEP se precisa en muchas ocasiones la biopsia pulmonar abierta, pero no obstante, gracias a las técnicas recientes microscópicas e inmunocitoquímicas relacionadas con anterioridad para reconocer las CL, y aplicándolas a muestras neumológicas como el BAL y biopsias pulmonares transbronquiales, en algunos casos podríamos diagnosticar el GEP, evitando la biopsia por toracotomía, siempre eso sí, que el porcentaje de CL hallado fuese significativo, esto es, mayor del 3% de los macrófagos alveolares. Estas CL se pueden encontrar en porcentajes muy inferiores al GEP en varias neumopatías como son: Neumonía intersticial común (NIC), Neumonía intersticial descamativa (NID), Alveolitis alérgica extrínseca (AAE), Sarcoidosis, Linfangitis carcinomatosa, y Adenocarcinoma pulmonar, así como también pueden aparecer en sujetos normales fumadores.³⁻⁹

El enzima conversor de la angiotensina (ECA) puede estar aumentado, pero es inespecífico. La gammagrafía pulmonar con Ga. al contrario que la Sarcoidosis, suele ser negativa y su positividad (como en nuestro caso) serviría para valorar la actividad y su curso evolutivo.² El diagnóstico diferencial hay que hacerlo con sarcoidosis, NIC, NID, neumoconiosis, neumonía eosinófila crónica (NEC), neoplasias metastásicas pulmonares, bronquiolitis obliterante con neumonía organizativa (BONO), granulomatosis infecciosas (tuberculosis, hongos). El pronóstico es variable, existiendo un buen número de casos con remisión espontánea, otros se estabilizan y los menos terminan en un pulmón fibrótico «en panal». ¹⁻⁵ En el tra-

tamiento son importantes el abandono del tabaco y el empleo de corticoides (que es motivo de controversia en la actualidad), en general se usarán en pacientes sintomáticos y con afectación funcional respiratoria, controlando su eficacia en cada caso de GEP.¹

Datos significativos de nuestro caso son pues: existencia de adenopatías mediastínicas; gammagrafía con Ga. y ECA positivos.

Bibliografía

1. Dale Prophet MD. Primary Pulmonary Histiocytosis X. Clinics in Chest Medicine. Vol 3 n.º 3. Sept. 1982.
2. Crystal RG, Bitterman PB, Rennard SI, Hance AJ, Keogh BA. Interstitial lung diseases of unknown cause (Second of two parts). N Eng J Med 1984; 310: 235-244.
3. Garau X, Mark EJ. Conferencia clínica patológica. Med Clin (Barc) 1988; 90: 33-39.
4. Friedman PJ, Liebow AA, Sokoloff J. Eosinophilic granuloma of lung. Clinical aspects of primary pulmonary histiocytosis in the adult. Medicine 1981; 60: 385-396.
5. Fraser RG, Pare JA. Enfermedades pulmonares de origen desconocido. Histiocitosis X en diagnóstico de las enfermedades del tórax 2.ª Ed. Barcelona Salvat Editores S.A. 1.982: 1.972-1.980.
6. Reed IC. Densidades reticulares finas. Enfermedad inflamatoria intersticial crónica en: Radiología Torácica. Ediciones Doyma S.A. 1.985: 161-163.
7. Marcy TW, Reynolds HY. Pulmonary Histiocytosis X lung 1985; 163: 129-150.
8. Castellá J. Lavado Alveolar en la clínica neumológica. Arch Bronconeumol 1986; 22: 274-281.
9. Agustí C, Xaubet A, Picado C, Moises JA, Agustí Vidal A. Utilidad de los marcadores inmunológicos en el diagnóstico de la histiocitosis X. Arch bronconeumol 1988; 24: 3-4.
10. Vereas-Hernando H, Fontan-Bueso J, Martín-Egaña MT, Arnal-Monreal F. Langerhans Cells in Bronchoalveolar lavage in late stages of pulmonary histiocytosis X (letter). Chest 1982; 81: 130.
11. Basset F, Corrin B, Spencer H, et al. Pulmonary histiocytosis X. Am Rev Resp Dis. 1978; 118: 811-820.
12. Colby TV, Lombard C. Histiocytosis X in the lung. Hum Pathol 1983; 14: 847-856.
13. Bravo C, Orriols R, Alegre J, Bernando L, Ruiz J, Morrell F. Granuloma eosinófilo pulmonar. Estudio de 14 casos. Arch Bronconeumol 1987; 23: 60-61.
14. Tarancón MC, Rodríguez de Gúzman C, Tatay Martí. Métodos diagnósticos de enfermedades intersticiales del pulmón (I). Lavado Broncoalveolar. PAR 1987; 58: 43-53.
15. Palau Benavent M, Perales Marín F, Alberola Carbonell C, Marco Martínez V. Granuloma eosinófilo de pulmón. Presentación de 5 casos. Arch Bronconeumol 1986; 22: 119-123.