

Original

La osteonecrosis idiopática del cóndilo medial femoral.

Diagnóstico y tratamiento

A. Cañellas, Ll. Bernet, L. Prieto, L. Soucheiron, JM. Benet¹

Introducción

El concepto de osteonecrosis del cóndilo femoral (ONC) es relativamente reciente. Al igual que la osteocondritis disecante (OD) se caracteriza por una secuestro ósea a este nivel, pero el comienzo brusco y evolución progresiva diferencian precozmente el proceso osteonecrótico. No obstante, ambas afecciones radiológicas son, en principio, procesos próximos cuando no superponibles.

La osteonecrosis idiopática fue descrita por primera vez como una entidad aparte por Ahlbäck y cols.¹ en 1968. Al margen de alguna causa conocida de la ONC que pudiera llamarse secundaria -vg. tras pauta corticoidea oral o por infiltración articular, alcoholismo, lupus, etc.- al estar bien diferenciadas no fueron integradas en este análisis; dentro de las idiopáticas se barajan dos teorías etiopatogénicas, sin poder confirmarse ninguna de ellas^{2,3,4}. Según factores traumáticos, como consecuencia de una microfractura o fractura de stress -propugnada por Lotke⁵- bien por rotura meniscal interna y, una causa vascular consecuente a la oclusión de un vaso local^{3,6}.

Aunque la progresión de la enfermedad puede ser detenida en cualquier momento, la resolución completa parece estar restringida a los estadios precoces de la ONC^{7,8,9} por tanto, la historia natural de la ONC primaria o secundaria de la rodilla parece seguir un curso de varios estadios secuenciales bien definidos.

Al hablar de osteonecrosis casi siempre nos referimos a pacientes de edades que rebasan los cincuenta años. La OD se localiza, habitualmente, en personas con edad inferior a los treinta años. Surgen casos intermedios que conviene etiquetar en los primeros momentos de su hallazgo. En este sentido es útil recordar, como hace Ficat¹⁰, algunos rasgos clínicos diferenciales que expresa la tabla I.

Características	OD	ONC
Localización	ángulo externo cóndilo interno	zona de carga, en la convexidad cóndilo
Sintomatología	progresiva	aguda
Forma y tamaño del secuestro	pequeño y redondeado	masivo, alargado, irregular
Etiología	precaria displasia rotuliana	vascular y traumática
Edad	< 30 a.	> 50 a.

Tabla 1

Recientemente, la teoría vascular ha adquirido fuerza a partir de los estudios sobre la microcirculación ósea al estar contenida dentro de un compartimento inextensible. Un aumento en la presión de la médula ósea puede causar isquemia en el hueso junto a una disminución del flujo sanguíneo. La elevación de la presión medular además se observó asociada al uso de esteroides.^{10, 4, 11,12, 6, 13}

Algunos autores han implicado alguna forma de traumatismo como causante de la ONC; en primer lugar podría producirse una fractura del hueso subcondral, cuya placa debe estar debilitada por la osteoporosis en estas edades.^{14, 15, 16,17}

El paciente tipo es una mujer, mayor de 60 años, con un dolor de inicio brusco en la cara medial de la rodilla. El dolor en las primeras etapas tiende a ser intenso durante la noche y el examen físico destaca un dolor en el cóndilo interno -a un través proximal de las maniobras de Steinman-, derrame articular moderado y en ocasiones se asocia un bloqueo articular.

En estudios histológicos pertenecientes a 6 rodillas no hemos encontrado microestructuralmente diferencias sustantivas entre la OD y ONC. Nuestros hallazgos que podemos inscribirlos conjuntamente con los registrados por Ahuja y Bullough² ofrecen como características principales, la presencia en el segmento de hueso necrótico, trabéculas óseas conteniendo lagunas vacías. Los espacios medulares están llenos de material amorfo eosinófilo y acelular. Adyacente a esta zona existen áreas reparativas formadas por tejido fibroso y óseo neoformado.

Servei de Traumatologia i Cirurgia Ortopèdica

1- Servei d'Anatomia Patològica

Hospital Verge del Toro. Ib-Salut. Maó (Menorca)

Medicina Balear 2007; 34-41

Material y métodos

Este trabajo implementa un análisis anterior Cañellas y Cols^{18,26} que contempla en primer lugar la variabilidad clínica, las evidencias radiográficas diferenciales y en un segundo orden la valoración de resultados y sus tratamientos.

La presentación clínica debuta con un dolor importante en la cara anteromedial de la rodilla, de típica aparición súbita, sin aparente traumatismo, hinchazón recurrente tras la carga completa y una limitación funcional con cojera.

Los parámetros utilizados son:

a) *Clasificación radiológica.*- Con arreglo a la evidencia radiográfica en un sistema de estadios secuenciales siguiendo la clasificación clásica de Koshino¹⁹ aceptada por la literatura (figs.1 y 2) según:

Grado I.- Caracterizado por la presencia de dolor mantenido. No manifestaciones radiológicas. Captación isotópica positiva.

Grado II.- Presencia de área radiolúcida oval yuxta placa subcondral (signo de la media luna) y en zona de carga. Osteoesclerosis leve.

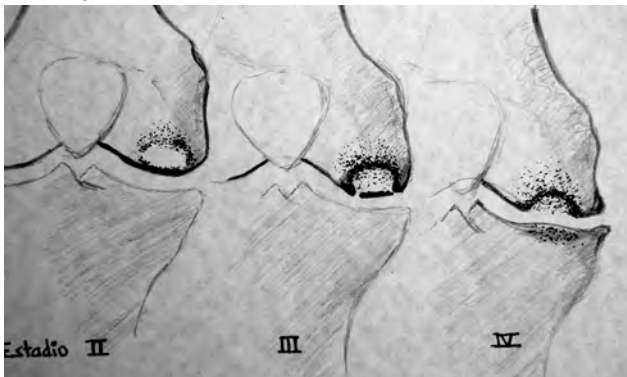


Figura 1. Clasificación radiológica

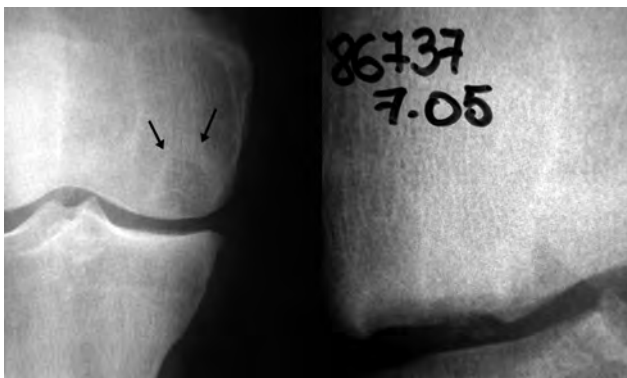


Figura 2. Grados II y III

Grado III.- Area de radiolucencia expandida con halo esclerótico perifocal. Hueso subcondral colapsado con su plato residual calcificado.

Grado IV.- Estado degenerativo con lesiones osteofíticas y osteoescleróticas, en cóndilo femoral y platillo tibial.(figs.8,9,10)

b) *Estudio gammagráfico.*- Ha adquirido carácter sistemático en los dos primeros estadios. Es de gran utilidad por su positividad evidente cuando aún no hay manifestación radiológica. Bauer²⁰ obtuvo una captación siempre positiva. Aglietti e Insall³ la encontraron en el 74% en cóndilo medial. Munheim y Bohne²¹ apuntaron que esta captación era más alta en la necrosis que en la gonartrosis, aunque ambas afecciones puedan tener la misma causalidad. En las etapas tempranas de la ONC por tanto, el mejor método para su diagnóstico es la gammagrafía con Tc99m ^{7,20,21}, y/o la RNM ^{22,23,24,25}

c) *Calculo de la extensión lesional.*- Medición del área que resulta de multiplicar el diámetro de la imagen radiográfica frontal con la lateral según descripción de Munheim y Bohne ²¹, tal es nuestra selección ($AXB=R$). También se puede expresar en porcentaje, estableciendo la diferencia entre la anchura máxima transversal del cóndilo y la anchura lesional, según Lotke ⁵ ($Ax100/B=R$).

En la primera el pronóstico es favorable todavía cuando no excede de 3,5 cm². Cuando el área rebasa los 5 cm² -o bien supera el 40%- las posibilidades de aparición rápida de lesiones degenerativas son elevadas. ^{21,27}

Es importante por tanto medir estos parámetros; nos decantamos por la primera opción bidimensional. Obtuvimos un caso de >10cm².

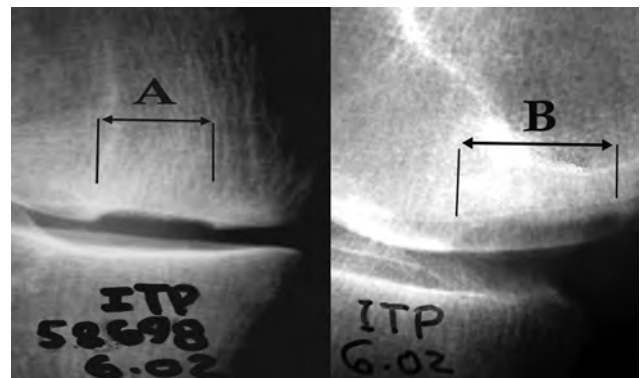


Figura 3. Área de lesión en las dos proyecciones

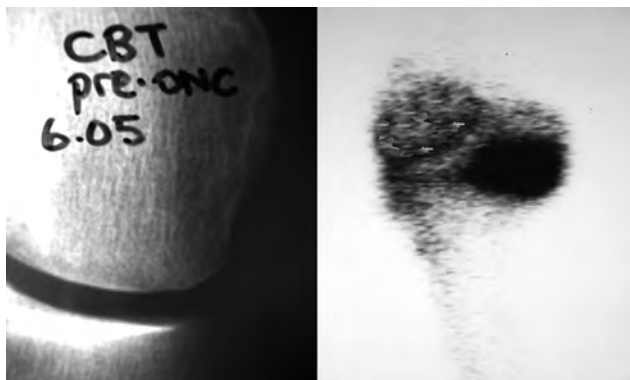

Figura 4. Imagen en caso de fase aguda y su captación isotópica (grado I).

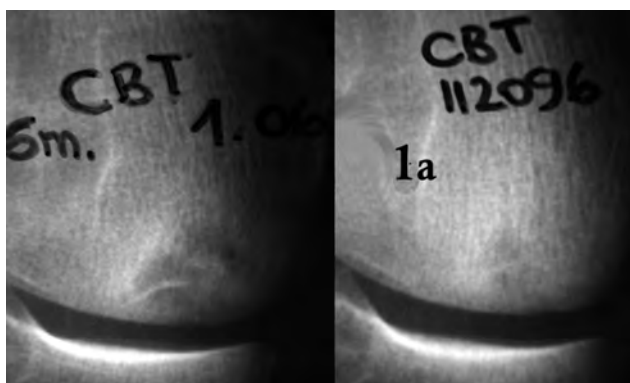


Figura 5. Aparición Rx de lesión gr. II. Regresión progresiva. Curación al año

d) *Material de estudio.*-Nuestro material de trabajo está referido al tratamiento seguido en un estudio retrospectivo en 34 pacientes con rodillas afectas de ONC idiopática unilateral (20 mujeres y 14 hombres) con claro predominio del sexo femenino, una edad promedio de 59,7 años (mínimo de 48 y máximo de 71), y un seguimiento desde 20 años a 7 meses. Se tomaron los datos de la historia clínica, se analizaron los análisis complementarios y el tratamiento realizado.

El resultado final fue evaluado siguiendo el sistema básico de Insall⁹ utilizado por otros autores^{28,29} y dividido en 4 grupos: a) excelente, cuando la función es próxima a la normal, vida activa y no dolor; b) bueno, flexión próxima a 90°, no dolor y molestias esporádicas; c) regular, flexión menor de 90°, dolor leve y marcha con limitaciones; y d) malo, con dolor, claudicación y función muy restringida.

e) *Tratamiento*

1) *Tratamiento conservador o médico:* Consistió en aliviar el peso corporal, pauta analgésica, antiinflamatoria no esteroidea y ejercicios en descarga. Son

tributarios los pacientes en el grado I con sintomatología bajo sospecha y el grado II con remisión algica.

2) *Artrotomía:* resección del fragmento, curetaje y/o perforaciones del lecho o según Pridie; autoinjerto o aloinjerto osteocartilaginoso.^{30,19,6,31}

3) *Artroscopia:* tipificado por lo general en el grado II asociado a gestos mínimamente invasivos como las perforaciones citadas.

4) *Osteotomía tibial alta valguizante:* En grados II con persistencia de la sintomatología y con prevalencia en el grado III.

5) *Prótesis parcial o total.* En los grados III y IV con signos evolucionados de artrosis uni o bicompartimental.

Resultados

En referencia al comienzo del cuadro doloroso fue brusco en el 59% de los casos y gradual en el resto, paralelamente a otros autores^{29,9,15,6}

Un grupo importante (26 casos) presentaba un cuadro de dolor medial persistente en las primeras semanas; en el grado I únicamente en un caso se pudo diagnosticar con gammagrafía (vide fig. 11 del caso 32) y, en 2 casos con RNM presentando los 3 casos signos de curación a los pocos meses -el caso de las figs.4 y 5 evolucionó a estadio II y pudo mensurarse-. Siguiendo la clasificación expuesta, tres pacientes presentaban grado I, trece grado II, trece grado III y cinco grado IV.

Los diversos gestos terapéuticos vienen pormenorizados en la Tabla II.

La pauta conservadora se instauró y mantuvo en un período no inferior a 3 meses en 19 pacientes, 5 casos tratados en AP con una curación y cuatro operados finalmente; 14 casos seguidos en nuestro hospital con remisión de la sintomatología y resolución del proceso en 7 de ellos (i.e. figuras 4 y 5); en 7 casos se estabilizó o agravó el estadio y entraron en cirugía seis. La descarga del compartimento interno por la osteotomía tibial valguizante aislada (2 casos) o complementada con la resección-autoinjerto (8 casos) presentaron una media de 11 años de seguimiento; de ellos se alcanzó con los años, la sustitución protésica en 2 casos (a los 11 y 7 años del primer gesto), un paciente fue exitus mortis a los 6 años.

Caso/ sexo	Preoperatori						Postoperatori					
	edad	lado	grado / área	FTA pre	A	PC	gestos	fijació	Rev. 1 10	FTA post	Evol. años *	
1/M	49	D	3	1,7x2,4	188°			OT+R.AI	CO+t	E B	178°	20
2/F	62	D	3	1,8x3,4	190°			OT+R.AI	CO+t	B M	176°	11 PT
3/F	48	I	2	2,0x2,7	182°		G	OT	CO	E B	170°	13
4/F	68	I	3	1,6x2,6	186°			OT+R.AI	CO+H	B	177°	9
5/M	56	I	3	1,8x2,0	182°			OT+R.AI	CO+t	E B	174°	10
6/M	61	D	2	1,5x2,1	188°		R	OT+PR	CO	R	178°	8 PT
7/F	54	D	4	1,4x1,9	186°	+		PT	C	E E	180°	13
8/M	56	D	3	1,8x1,4	184°	+		OT+R.AI	CO+t	B	172°	7 PT
9/M	59	I	2	1,0x2,2	184°		G	OT	CO	E B	176°	12
10/M	62	I	4	3,2x3,1	182°	+		PT	C	E	184°	9
11/F	53	I	3	1,3x2,5			G	R. AI	m	B B		12
12/M	49	D	3	1,6x2,5				R. AI	m	B R		18 PT
13/M	56	I	3	1,7x2,8				OT+R.AI	CO+K	E B		13
14/F	58	I	3	1,2x2,4				R. AI	H	E		9
15/M	48	D	2	1,8x2,5			R	A.CU+PP		R		p.s.
16/F	67	D	3	1,5x2,2				A.CU+PP		B		6
17/F	69	D	2	1,2x1,4		+	G	A. PP		M		4 PT
18/F	54	I	2	1,2x1,7				A. PP		R		9
19/F	61	I	2	1,2x1,6				médico		E B		10
20/F	70	D	2	1,3x2,5				OT+R.AI	CO	B		6 Ex
21/F	62	I	2	1,8x2,8		+		Médico		M	No Q	7
22/F	64	D	2	1,5x0,7				médico		E E		11
23/M	51	I	1	-			R	médico		E		6
24/F	57	D	1	2,1x1,1			G	médico		B E		10
25/F	65	D	2	1,1x1,3				médico		E		4
26/F	70	D	3	2,1x3,2	186°	+		PU	C	E B	180°	13
27/M	64	I	4	2,2x2,8	192°	++		PT	C	B	182°	5
28/M	63	I	4	-		+		PT	1/2 C	E R	176°	16
29/F	66	D	3	2,3x3,1	182°	+		PU	C	M	184°	3 PT
30/F	52	D	1	-			R	médico		E		2
31/M	71	I	4	2,7x3,9		++		PT		E		6 Ex
32/F	59	I	2	1,8x1,2		+		médico		R B		14
33/F	65	D	3	2,7x3,8				PU		E E		10
34/M	61	D	2	1,2x1,5				A. PP		B		5

PC: prueba complementaria. A: artrosis. G: gammagrafia. R: resonancia. OT: osteotomía tibial.
R: resección. AI: autoinjerto. PP: perforaciones Pridie. CU: curetaje. PU: prótesis unicompartmental.
PT: prótesis total. A: artroscopia. C: cemento, p.s.: pérdida seguimiento, No Q: rehúsa cirugía, t: tornillo AO.
H: tornillo Herbert, K: Kirschner. CO: grapa Coventry, m: marquetería. médico: medidas físicas. Ex: exitus m.
Rev. 1: revisión al año; Rev. 10: revisión a 10 años. FTA: ángulo fémorotibial
* el seguimiento numérico corresponde a los años del 1º tratam. y, la 2ª contingencia.

Tabla II

La técnica resección/injerto aislada, de autosujeción en marquetería o bien atornillada, en dos de los 3 casos mantenían un buena función articular en la revisión última. No así el tercer caso que dada la artrosis y el genu varo bicameral fue proteizado el paciente a los 18 años. En la cirugía donde se utilizó injerto osteocartilaginoso, se obtuvo de la vertiente proximal troclear externa del fémur o bien, por translocación de la superficie condilar interna posterior.^{19,6,30,31,9} No tuvimos posibilidad de usar aloinjerto toda vez que, la dimensión a resear no planteaba esta necesidad; la artrotomía más amplia en estadios

IV, se reservó para una mayor resección y sustitución protésica. En cambio los tratados con artroscopia/perforaciones/curetaje se indicaron en los casos de fase II con dolor constante y nocturno, con resultado clínico satisfactorio no así el radiológico.

A una paciente de 65 años se le practicó una artroscopia por rotura meniscal interna que, debutó a los dos meses con una imagen en estadio II (caso nº 25), no incrementándose el estadio, sin sintomatología aguda, tratada con pauta conservadora intensa, curación excelente a la valoración a un año, con la esclerosis progresiva lesional.

Las preparaciones histológicas obtenidas de las piezas patológicas -sobre 6 casos-, presentan en la vecindad trabecular ósea una amplia zona de necrosis adyacente neoformada (Fig.9) según tricrómico 250x y en hematoxilina-eosina. En ellas se acompañaba de tejido granular osteoblástico reparador bien vascularizado adyacente a la superficie de necrosis.

Los resultados globales de los 34 pacientes fueron al año, 17 casos excelentes, buenos en 10, regular en 4, y malo en 3. En los tres casos con mal resultado (el caso nº 17 fue erróneo el primer gesto quirúrgico; en el caso 21 se demoró en exceso la indicación cruenta -con un menoscabo clínico-radiológico- y la paciente declinó nuestra oferta; en el caso nº 29 la prótesis unicompartimental mal tolerada clínicamente -que fue sustituida por una prótesis total por aflojamiento aséptico a los 3 años-). El cómputo a tener en cuenta es la valoración clínico-funcional al año de 27 buenos y excelentes resultados (79,4%).

El control del seguimiento a 10 años sobre 16 pacientes, ofrecían un resultado excelente en 4 casos, bueno en 9, regular en dos y malo en uno. El cómputo de buenos y excelentes resultados (81,2%) el 38% del total de casos; únicamente 5 de ellos eran rodillas protésicas ante 11 no recambiadas. A un paciente regular se le implantó prótesis total a los 6 años del primer gesto. El único mal resultado era una rodilla merecedora de artroplastia que se implantó a los 11 años.

Discusión

El tratamiento de la ONC de rodilla ha sido el tema quizás más controvertido que se ha planteado en la literatura. Dado que la persistencia y severidad de los síntomas también tienen significación pronóstica (Aglietti y cols.), el diagnóstico y tratamiento precoces parecen ser favorables, debiendo utilizarse junto a la radiología simple la RNM precoz para establecer el diagnóstico correcto.

Seleccionamos la clasificación clásica de Koshino¹⁹ ya que el estadio adicional de Aglietti y cols.³ en nuestro análisis no se evidenció con claridad. Munheim y Bohne²¹ fueron los primeros en determinar los factores pronóstico más importantes. Creemos que es más objetivo el uso de las dos mediciones del área ya que Lotke⁵ únicamente tiene en cuenta una proyección y de ahí un porcentual. En el tratamiento conservador otros autores, con unos resultados excelentes o buenos en lesiones pequeñas y de precoz

diagnóstico, tales como en el 71% de casos de Rozing y cols.⁶, 81% de Aglietti y cols.³ y 90% de Lotke^{5,14}. Nuestro proceder fue más intervencionista, llevados por la no regresión ágil del estadio radiológico y el complemento inconstante clínico-funcional.

La asociación de lesiones del menisco interno y la ONC ha sido bien establecida en anteriores análisis^{22,23,15,8,29}

La ONC postartroscópica es rara y debe ser contemplada como la causa primaria de una ONC espontánea y progresiva de la rodilla ya relatada en la literatura.^{33,34,35,36}

Coincidimos con otros autores que la pauta conservadora debe prevalecer en los estadios II y alguno en el grado III, con escasa sintomatología, según edad y área. Según autores^{29,32} en los grados III y IV, la necrosis se mantuvo constante y una vez establecida, los cambios ulteriores degenerativos no eran una consecuencia de su progresión gradual.

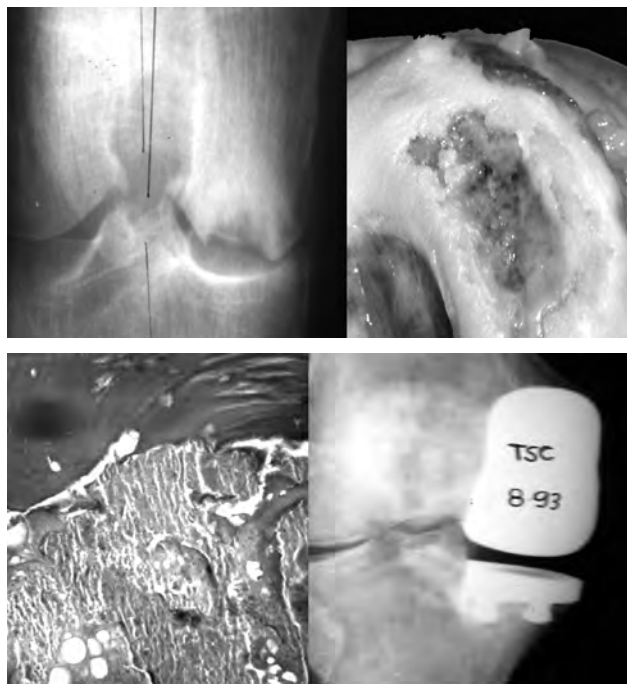
Los gestos quirúrgicos más conservadores no consiguen mejorar el proceso de necrosis cuando se halla en fase evolucionada. Únicamente las osteotomías constituyen una alternativa razonable, donde Koshino¹⁹, Aglietti³ obtienen buenos resultados en ONC grado III y peores en el grado IV. Estos resultados mejoran cuando la OT se acompaña de artrotomía y resección/injerto;^{19,6,30,31} en cambio, el tratamiento con el curetaje y perforaciones por artroscopia, fue utilizado por una mayoría de autores en un intento de revascularizar la zona necrótica, aunque estos gestos han perdido credibilidad en los últimos años.(55% de los resultados de Aglietti y cols.³,Rozing y cols.⁶, Lotke¹⁴, Schweitzer y cols.²⁹, Soucacos y cols.⁸

Estos resultados mejoran cuando la OT se acompaña de artrotomía y resección/injerto;^{19,6,30,31} en cambio, el tratamiento con el curetaje y perforaciones por artroscopia, fue utilizado por una mayoría de autores en un intento de revascularizar la zona necrótica, aunque estos gestos han perdido credibilidad en los últimos años.(55% de los resultados de Aglietti y cols.³,Rozing y cols.⁶, Lotke¹⁴, Schweitzer y cols.²⁹, Soucacos y cols.⁸ El valor de la prótesis unicameral sigue siendo controvertido.^{3,6,28,37,38,39,40,43,44} El resurgimiento del interés se basa en los informes alentadores de centros especializados de Europa que siguen defendiendo su uso en casos seleccionados de la afectación unicompartimental -con preferencia en casos de menor edad y en limitada artrosis-.

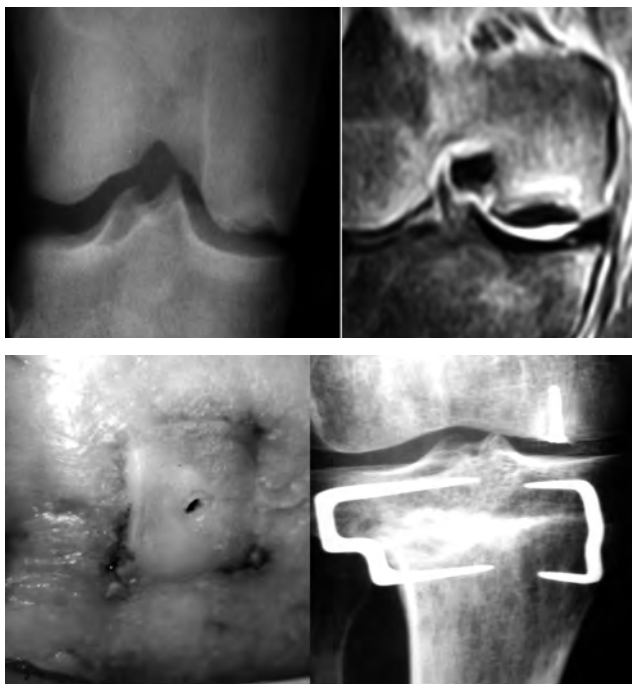

Figura 6. Placa calcificada y hueso subcondral colapsado (grado III)

Figura 7. Resultado intraoperatorio y consolidación del proceso



Figuras 8 y 9. Caso unicompartimental grado IV y la lesión amplia macroscópica
Su estructuración A Patológica y, prótesis unicompartimental final

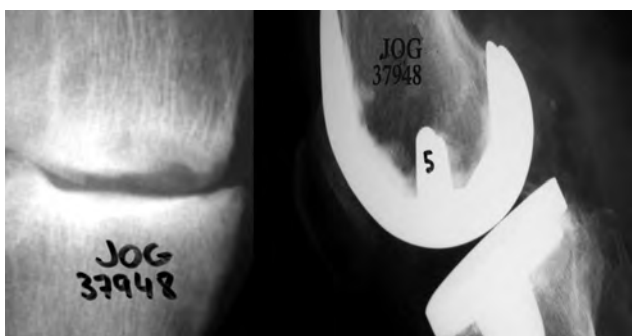


Figura 10. Estadio IV bicameral, y revisión protésica a los 5 años

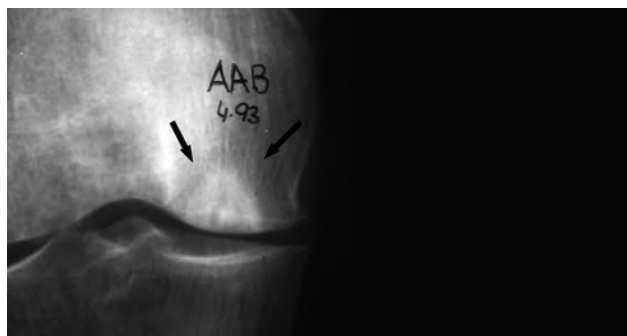


Figura 11. ONC curada con pauta conservadora

Nuestra casuística al respecto por breve nos hace ser cautos y declinar pronunciarnos. Los estudios sobre revisiones protésicas (Callaghan⁴¹, Aglietti³, Ordóñez²⁸, Bergman³⁹, Ritter⁴⁰, Jones⁴², Tanavalee⁴³, So ucacos y cols.⁴⁴), muestran que éstas no son técnicamente exigentes y que son mucho más simples que las debidas al fracaso de una prótesis total, con resultados que probablemente difieren poco de los de una artroplastia primaria.

No obstante, y siendo extensivo a toda sustitución articular protésica, en la unicompartimental se debe acertar en el grado de constricción necesaria y, tener presente que una mayor constricción implica elevar

la tasa del posible aflojamiento.

Conclusiones

Como reflexiones fundamentales se considera que:

-La RNM es fundamental ante la sospecha de un proceso de osteonecrosis medial en el estadio precoz, por no evidenciar patología la radiología simple.

-Los estadios I y II marcan una elevada resolución espontánea.

-El tratamiento conservador mantenido es favorable en una proporción significativa de casos. Es preciso un período de observación de entre 3 y 6 meses bajo continua terapia, de cuya evolución se debe tomar puntual lección.

-La artroscopia y la artrotomía miniinvasiva como gestos únicos, no alteran la evolución de la enfermedad y sólo nos ofrecen un deterioro articular más acelerado.

-La artrotomía aislada de resección-injerto, como cirugía abierta, debe ser un gesto complementario y muy ocasional.

-La osteotomía valguzante sola o combinada con la artrotomía es una operación altamente exitosa.

-La osteotomía aislada se considera un gesto quirúrgico básico y fundamental.

-Creemos que la prótesis total debe reservarse para el grupo etario mayor, menos activo, en casos evolucionados o en técnicas previas insatisfactorias.

Bibliografía

1. Ahlbäck S, Bauer GCH, Bone WH. Spontaneous osteonecrosis of the knee. *Arthritis Rheum.* 1968;11:705-733.
2. Ahuja SC, Bullough PG. Osteonecrosis of the knee: A clinicopathological study in twenty-eight patients. *J. Bone Joint Surg.* 1978;2A:191.
3. Aglietti P, Insall JN, Buzzi R, Deschamps G. Idiopathic osteonecrosis of the knee: Aetiology, prognosis and treatment. *J. Bone Joint Surg.* 1983;65B: 588.
4. Hungerford DS. Pathogenetic considerations in ischemic necrosis of bone. *Can. J. Surg.* 1981;24:583-591.
5. Lotke PA, Ecker ML. Osteonecrosis of the knee. *J. Bone Joint Surg.* 1988; 3A:470.
6. Rozing PN, Insall J, Bohne WH. Spontaneous osteonecrosis of the knee. *J. Bone Joint Surg.* 1990;1A:2.
7. Al-Rowaih A, Bjorkengren A, Willen H, Wingstrand H, Gustafsson T, Lindstrand A, Thorngren KG. Primary osteonecrosis in the knee, evaluated by histopathology and specimen scintimetry related to clinical radiography, scintimetry and MR. *Chir. Organ-Mov.* 1992;77(3):257-269.
8. Soucacos PN, Xenakis TH, Beris AE, Soucacos PK, Georgoulis A. Idiopathic osteonecrosis of the medial femoral condyle. Classification and treatment. *Clin. Orthop.* 1997;8:82-89.
9. Insall JN, Aglietti P, Bullough PG, Windsor RE. Osteonecrosis. En: *Insall Cirugía de la rodilla.* 2ª Ed. Panam. 2000;21(2):631-655.
10. Ficat P, Arlet J, Mazières B. Osteochondrite diséquante et ostéonécrose de l'extrémité inférieure du fémur. Intérêt de l'exploration-fonctionnelle médullaire. *Sem. Hop. Paris*(51) 1975; 28:1807.
11. Barreira JC, García MO, Scheines E, Maldonado CJ. Osteonecrosis espontánea de la rodilla en personas de edad avanzada. *Rev. Española Reumat.* 1984; 11(4):127-130.
12. Mc Carthy DJ, Mc Carthy G, Carrera G. Intraarticular corticosteroids possibly leading to local osteonecrosis and marrow fat induced synovitis. *J. Rheum.* 1991;18(7):1091-1094.
13. Havel PE, Ebraheim NA, Jackson WT. Steroid-induced bilateral avascular necrosis of the lateral femoral condyles. A case report. *Clin. Orthop.* 1989;6:166-168.
14. Lotke PA. Osteonecrosis of the knee: current concepts review. *J. Bone Joint Surg. (Am)* 1988;70A:470-478.
15. Norman A, Baker ND. Spontaneous osteonecrosis of the knee and medial meniscal tears. *Radiol.* 1978;129:653.
16. Stallard D, Sundaram M. Spontaneous osteonecrosis of the knee. *Orthop.* 1991;14(8):916-917.
17. Cañellas TA. Alteraciones paleopatológicas del hueso subcondral. Parte (I). AEP. Ed. Fundació Uriach. Barcelona. 2001;2:15-32.
18. Cañellas A, Bernet LL, Parrilla G. Osteonecrosis idiopática de la rodilla. Abstract XXX Congreso Nac. de Soc. Esp. COT. Barcelona. 1993;O099:59.
19. Koshino T. The treatment of spontaneous osteonecrosis of the knee by high tibial osteotomy with and without bonegrafting drilling of the lesion. *J. Bone Joint Surg.* 1982;64A:47-58.
20. Bauer GCH. Osteonecrosis of the knee. *Clin. Orthop.* 1978;130:210-217.
21. Munheim G, Bohne WH. Prognosis in spontaneous osteonecrosis of the knee: Investigation by radionuclide scintimetry and radiography. *J. Bone Joint Surg.* 1970;4B:605-612.

22. Bjorkengren AG, Airwaih A, Lindstrand A, Wingstrand H, Thorngren K, Petterson H. Spontaneous osteonecrosis of the knee: Value of MR imaging in determining prognosis. *A Journ. Radiol.* 1990;154:331.
23. Brahme SK, Fox JM, Ferkel RD, Friedman MJ, Flannigan BD, Resnick DL. Osteonecrosis of the knee after arthroscopic surgery: diagnosis with MRI imaging. *Radiol.* 1991;178:851-853.
24. Healy WL. Osteonecrosis of the knee detected only by magnetic resonance imaging. *Orthop.* 1991;14(6):703-704.
25. Weissman BN, Hussain S. Magnetic resonance imaging of the knee. *Rheum. Dis. Clin. North Am.* 1991;17(3):637-668.
26. Cañellas TA. Diagnóstico diferencial entre la osteocondritis disecante y la osteonecrosis de la rodilla. Congreso Nac. Paleop. Ed. Fundació Uriach.1996;44:354-355.
27. Al-Rowaih A, Bjorkengren A, Egund N, Lindstrand A, Wingstrand H, Thorngren KG. Size of osteonecrosis of the knee. *Clin. Orthop.*1993;28(7):68-75.
28. Ordóñez JM, Sánchez V, López F, Munuera L. Osteonecrosis evolucionada del cóndilo medial del fémur. *Rev. Ortop. Traum.*1987;1:27-32.
29. Sweitzer D, Fernández-Centeno M, Barrios RH, Valentí JR. Osteonecrosis idiopática de cóndilo interno. Tratamiento y evolución. *Rev. Ortop. Traum.*1994;38IB(6):459-463.
30. De La Caffinière JY. La translocation osteocartilagineuse autogène dans les nécroses condyliennes du genou chez le vieillard. *Rev. Chir. Orthop* 1980;64:653.
31. Coventry FR, Meyers MH, Akeson WH. Fresh osteochondral grafting of the femoral condyle. *Clin. Orthop.* 1991;273:139-145.
32. Pape D, Sell R, Fritsch E, Rupp S, Kohn D. Prevalence of spontaneous osteonecrosis of the medial femoral condyle in elderly patients. *Knee Surg. Sports Traum. Arthrosc* 2002;10(4):233-240.
33. Rudberg U, Ahlback SO, Uden R, Rydberg J. Radiocolloid uptake in spontaneous osteonecrosis of the knee. *Clin. Orthop.* 1993;28(7):25-29.
34. Faletti DL, Robba T, De Petro P. Postmeniscectomy osteonecrosis. *Arthroscopy* 2002;18(1):91-94.
35. Johnson TC, Evans JA, Gilley JA, DeLee JC. Osteonecrosis of the knee after arthroscopic surgery for meniscal tears and chondral lesions. *Arthroscopy* 2000;16(3):254-261.
36. Santori N, Condelfo V, Adriani E, Mariani p. Osteonecrosis after arthroscopic medial meniscectomy. *Arthroscopy.*1995;11:220-224.
37. Ackroyd CE. Artroplastia del compartimento medial de la rodilla. *J. Bone Joint Surg.Br.* 2004;1(5):5-10.
38. Insall JN, Aglietti P. A five to seven-year follow-up of unicondylar arthroplasty. *J. Bone Joint Surg.*1980;62A:1329.
39. Bergman NR, Rand JA. Total knee arthroplasty in osteonecrosis. *Clin. Orthop.*1991;273:77.
40. Ritter MA, Eizember LE, Keating M, Faris PM. The survival of total knee arthroplasty in patients with osteonecrosis of the medial condyle. *Clin. Orthop.*1991;267:108.
41. Callaghan J, Rodríguez-Merchán EC. Artroplastia total de rodilla. Monogr. AAOS-SECOT Ed. Panam. 2006;1:1-59.
42. Jones WT, Bryan RS, Peterson LFA y cols. Unicompartmental knee arthroplasty using polycentric and geometric hemicomponents. *J Bone Joint Surg. Am.* 1981;63:946-952.
43. Tanavalee A, Choi YL, Tria AJ Jr. Unicondylar knee arthroplasty: past and present. *Orthop.* 2005;28(12):1423-1433.
44. Soucacos PN, JohnsonEO, Soultanis K, Vekris MD, Theodorou SJ, Beris AE. Diagnóstico y tratamiento de la tríada osteonecrótica de la rodilla. *Orthop. Clin. North Am.*2004;4(3):433-444.

Conflicto de intereses. Los autores no hemos recibido ayuda económica alguna para la realización de este trabajo. Tampoco hemos firmado ningún acuerdo por el que vayamos a recibir beneficios u honorarios por parte de alguna entidad comercial. Por otra parte, ninguna entidad comercial ha pagado ni pagará a fundaciones, instituciones educativas u otras organizaciones sin ánimo de lucro a las que estemos afiliados.