

Caso clínico

Osteoartropatía hipertrófica: revisión y presentación de un caso asociado a trombosis venosa profunda

A. Bassa*, J.M. Collado**,
B. Togores*, J.M. Vicens*, M. Antich*,
L. Mir***, J. Buades****

La Osteoartropatía Hipertrófica (OH), descrita por Pierre-Marie hace 100 años (1890), es un síndrome caracterizado por acropaquia de los dedos de las manos y pies, signos de alteración neurovegetativa, artritis y periostitis crónica con neoformación ósea localizada en las extremidades distales de los huesos largos. La acropaquia o hipocratismo digital (descrito por Hipócrates), puede presentarse aisladamente o formando parte del síndrome de OH, y hace referencia a una morfología anormal de los dedos que adoptan la forma descrita como «palillo de tambor», que se caracterizan por una deformidad ungueal en forma de vidrio de reloj y un engrosamiento de los pulpejos.

La OH es una entidad clásica pero relativamente poco frecuente, por lo que hemos creído oportuno comunicar un caso

que hemos tenido la oportunidad de diagnosticar recientemente y hacer una revisión de este síndrome precisamente ahora que se cumplen 100 años de su descripción inicial por Pierre-Marie.

Caso clínico

Varón de 68 años de edad, sin antecedentes familiares de interés. Campesino de profesión, fumador de 20 cigarrillos/día, sin ingesta enólica valorable. Como antecedentes patológicos destacan una neumonía de evolución lenta a la edad de 20 años y el ser tosedor habitual, etiquetado por su médico de cabecera de bronquítico crónico en tratamiento con una teofilina de acción retardada.

Seis meses antes de su ingreso empezó a presentar hinchazón en región maleolar, cuatro meses más tarde artritis de ambas rodillas con aumento del hinchazón en tobillos, muñecas y manos con dificultad para cerrarlas, niega rigidez matutina. Fue asistido por un médico que le practicó una artrocentesis de la rodilla izquierda y le prescribió anti-inflamatorios no esteroideos. El paciente también refiere síndrome de afectación del estado general con pérdida de entre 6 a 9 Kg. de peso en el último medio año. Ante la persistencia de los dolores articulares en ambas rodillas el paciente acude al hospital; refiriendo también deposiciones oscuras en los últimos días.

En la exploración física al ingreso se aprecia febrícula, palidez cutáneo-mucosa importante, una discreta acropaquia, no palpándose adenopatías en ningún territorio ganglionar. En la auscultación cardiorespiratoria los tonos cardíacos eran rítmicos sin ruidos sobreañadidos y se apreciaban crepitantes finos en base del hemitórax derecho. El abdomen era blando y depresible sin apreciarse visceromegalias. La exploración neurológica era normal. En el tacto rectal se apreciaban heces de características melénicas sin alteraciones proctáticas.

*Sección Medicina Interna

**Sección Radiología

***Sección Respiratorio del Hospital Juan March (Bunyola). Govern Balear.

****Jefe del Servicio de Medicina Interna.

Hospital Soan March (Bunyola). Govern Balear.

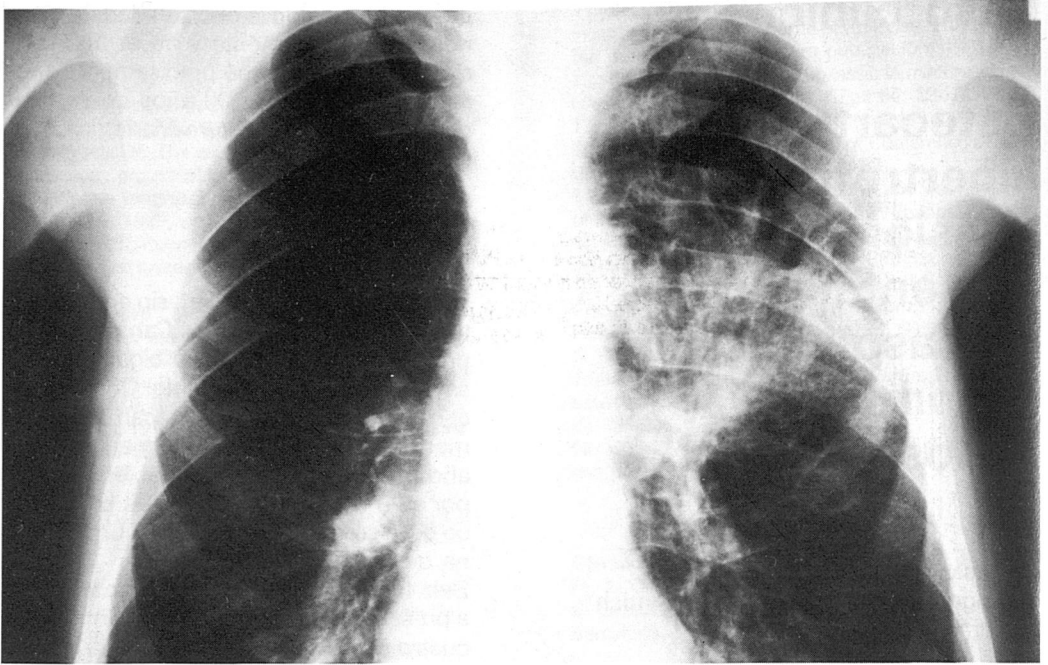


Figura 1. Radiología de tórax en la que puede apreciarse una masa parahiliar izquierda de densidad inhomogénea y límites mal definidos.

En la analítica sanguínea destacaban los siguientes resultados: Leucocitos $9200/\text{mm}^3$ con fórmula normal, HB 6,9 g/dl, hematocrito 21,8%, plaquetas $632.000/\text{mm}^3$, glucemia 116 mg/dl, urea 38 mg/dl, creatinina 1 mg/dl, Na 139 mmol/l, K 4,1 mmol/l, amilasa 52 U/l, GOT 16 U/l, GPT 3 U/l, fosfatasas alcalinas 98 U/l, gamma-GT 36 U/l, bilirrubina total 0,1 mg/dl, sideremia $50 \mu\text{g}/\text{dl}$, transferrina 198 $\mu\text{g}/\text{dl}$, índice de saturación de la transferrina 20,2%, proteínas 6,3 g/dl (aumento de α -2 globulinas). Factor reumatoide negativo. Sedimento urinario: microhematuria.

En el primer día de estancia en el hospital ante la presencia de heces melánicas se practicó una gastroscopia que mostró una gastritis antral, que se atribuyó a la ingesta de anti-inflamatorios no esteroideos y se transfundieron tres concentrados de hemáties. El mismo día, se practicó artrocentesis de la rodilla izquierda dando salida a un líquido sinovial de aspecto normal en

cuyo análisis se objetivaron 1.300 leucocitos/ mm^3 , glucosa 1,20 g/dl, proteínas 1,9 g/dl, factor reumatoide negativo. Tinción de Gram, Ziehl-Neelsen y cultivos negativos. Además se practicaron baciloscopias y cultivo de Lowenstein de esputos y hemocultivos que también fueron negativos.

En la radiología de tórax hecha al ingreso se apreció a nivel del campo medio del pulmón izquierdo una consolidación no homogénea de contornos mal definidos con reacción pleural adyacente y un patrón intersticial en ambos campos inferiores de predominio en el lado derecho (Figura 1).

En las radiografías óseas se objetivó un aumento de grosor de las partes blandas, en manos y muñecas, de forma generalizada con signos radiológicos de edema; reacción subperióstica de tipo ondulante y laminar a nivel metafiso-diafisario de cúbito y radio distal (bilateral) y reacción laminar perióstica en regiones diafisarias y

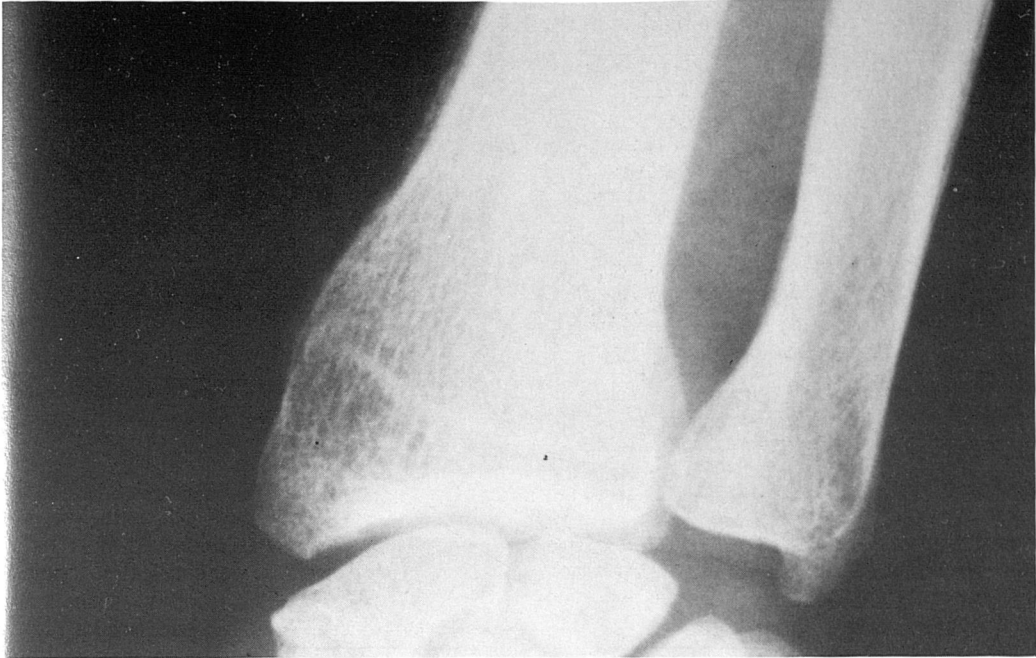


Figura 2. Puede apreciarse una reacción perióstica de carácter ondulante a nivel del margen lateral de la región diafisismetafisaria del radio.

metafisarias de tibia y peroné distales (cambios compatibles con osteoartropatía hipertrófica), no apreciándose alteraciones articulares (Figuras 2 y 3).

Con la broncoscopia se objetivaron signos inflamatorios crónicos a nivel del árbol bronquial derecho con hipertrofia glandular, sin visualizarse ningún tipo de neoformación. Se practicó broncoaspirado y el estudio anatómico-patológico del material obtenido demostró células compatibles con proceso carcinomatoso maligno no microcítico, que probablemente se trataba de un carcinoma escamoso.

Se practicaron ecografía abdominal y ecocardiografía que no mostraron alteraciones. Una T.A.C. torácica demostró la presencia de una masa hilar izquierda con broncograma aéreo, componente pleural adyacente caracterizado por derrame y dudoso implante a nivel posterior. Signos de afectación pleural cardiomedial que ocupación de la ventana aorto-pulmonar (Figura 4).

En el curso de su ingreso el paciente presentó una tromboflebitis ileo-femoral profunda izquierda, que se demostró mediante estudio ecográfico con ECO-DOPPLER-DUPLEX, precisando descoagulación.

Discusión

La OH es una entidad que frecuentemente es secundaria a un proceso de base, la mayoría de veces se tratará de una enfermedad pulmonar, de ahí el nombre por el cual también se le conoce de OH Neumica. Pero también se asocia a enfermedades extratorácicas y puede presentarse como forma primaria o idiopática (Tabla I). La patogenia de la OH y de la acropaquia no son bien conocidas, existiendo diversas hipótesis sobre la misma. Existe una hipótesis neurogénica, que sugiere la existencia de un impulso aferente que se inicia en el órgano enfermo, que viajaría a través del nervio vago y sería el respon-

TABLA I
CAUSAS DE OSTEOARTROPATIA HIPERTROFIANTE

Formas secundarias

A) CAUSAS INTRATORÁCICAS

- Neoplasias broncopulmonares, cáncer de esófago, neurinoma
- Inflamaciones crónicas broncopulmonares
- Empiemas y tumores pleurales
- Cardiopatías:
 - Congénitas con shunt derecha-izquierda
 - endocarditis lenta
 - mixoma
 - cor pulmonale
 - rabdomiosarcoma
 - valvulopatía reumática

B) CAUSAS EXTRATORÁCICAS

- Hepatopatías (cirrosis, hepatopatías crónicas ictericas)
- Enteropatías (colitis ulcerosa, esprue, poliposis,...)
- Hemopatías (osteomielonecrosis, leucemia mielóide crónicas,...)
- Pielonefritis crónica
- tóxicos, sífilis,...

Formas idiopáticas

- Paquidermoperiostosis
- Hipocratismo digital familiar.

sable del proceso induciendo una vasodilatación distal, acropaquia y OH. Una segunda teoría es la humoral, según la cual la responsable del proceso sería una sustancia (no identificada), probablemente con acción vasodilatadora, que sería producida por el órgano enfermo. Mientras que otros autores han implicado a la hipoxia hística como factor desencadenante o trastornos hormonales (hormona del crecimiento, estrógenos, paratohormona,...), pero las determinaciones de estas hormonas en sangre no han apoyado su implicación en el proceso.

La hipótesis neurogénica se ve apoyada por el hecho de que en la OH debida a enfermedad pulmonar, los dolores óseos y el edema mejoran al realizar una vagotomía próxima al hilio pulmonar. Sin embargo, la acropaquia no se modifica y mejora tras la resección del tumor; este último hecho apoyaría la producción de algún tipo de sustancia por el tumor. Probablemente los mecanismos de la OH y de la acropaquia sean distintos y tendremos que esperar que en un futuro se clarifiquen.

El cuadro clínico completo de la OH se caracteriza por la asociación de cuatro síndromes: doloroso ósteo-articular, morfológico, vasomotor y radiológico, que seguidamente describimos:

a) El síndrome doloroso ósteo-articular: el dolor que padece el paciente con OH puede tener dos orígenes. El primero es que sea secundario a la periostitis, se trata de un dolor óseo de carácter mecánico de localización periarticular o en los huesos largos. La segunda posibilidad es la articular, las artritis que afectan a grandes articulaciones de las extremidades (codos, muñecas, rodillas y tobillos) son relativamente frecuentes en el curso de la OH. No es raro que la OH se manifieste predominantemente en forma de una poliartritis simétrica de evolución subaguda o crónica, que puede ser el componente predominante del síndrome (como ocurrió en nuestro paciente) o incluso la forma de presentación, obligando a hacer un diagnóstico diferencial con otras entidades que cursan con poliartritis, como por ejemplo la artritis reumatoide, lo cual puede conllevar una

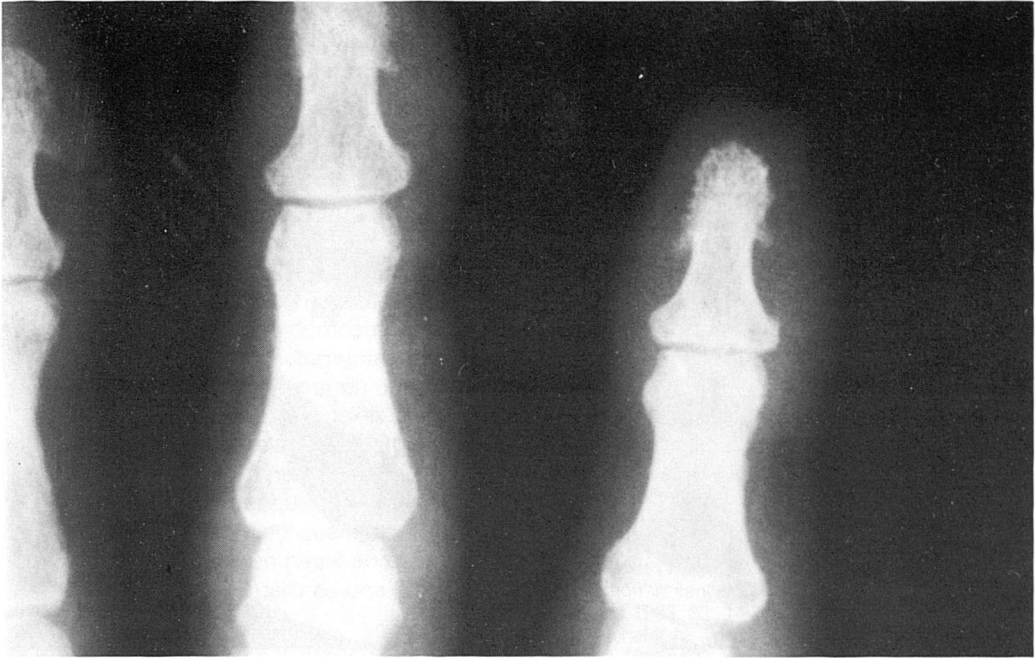


Figura 3. Aumento de partes blandas a nivel de falange distal (acropaquia), con reabsorción subperióstica de penachos falángicos.

dificultad y retrasar el diagnóstico. En el caso de la OH, el líquido sinovial muestra unas características no inflamatorias, con menos de 2.000 cel/mm³ al contrario que en la artritis reumatoide. También es muy infrecuente que la OH se presente en forma de monoartritis.

b) El síndrome morfológico se caracteriza por la deformación hipocrática de los dedos de las manos y pies, las uñas se incurvan longitudinal y transversalmente, adoptando la forma de vidrio de reloj. Esta deformidad ungueal se acompaña de un ensanchamiento de los pulpejos (dedos en maza o en palillo de tambor). Dentro de este contexto morfológico cabe reseñar la posibilidad de que aparezca una ginecomastia, que suele ser bilateral, y sólo aparece cuando la enfermedad de base es un carcinoma broncogénico.

c) El síndrome vasomotor-vagosimpático, es secundario dentro del contexto clínico marcado por el hipocratismo digital y los dolores osteoarticulares, se manifiesta en

forma de dilatación venosa, cianosis, parestesias, hipersudoración y edemas fugaces y recidivantes.

d) El síndrome radiológico, en el cual el evento más característico es la proliferación de hueso neoformado (reacción perióstica densa) que afecta principalmente a la diáfisis de metacarpianos-metatarsianos, extremidad distal diáfisis-metáfisis de cúbito y radio, tibia y peroné; y también pueden verse estas imágenes a nivel femoral distal. La reacción perióstica es de tipo lineal uniforme-lisa, o de tipo ondular denso. No es frecuente la franca aposición del hueso neoformado contra el hueso compacto previo tal y como ocurre en la osteoartropatía hipertrófica idiopática (paquidermoperiostosis).

Otras manifestaciones radiológicas son el edema de partes blandas y signos secundarios al derrame articular que junto con osteoporosis discreta puede verse a nivel del carpo, tarso y rodillas principalmente. También es frecuente observar la prolife-

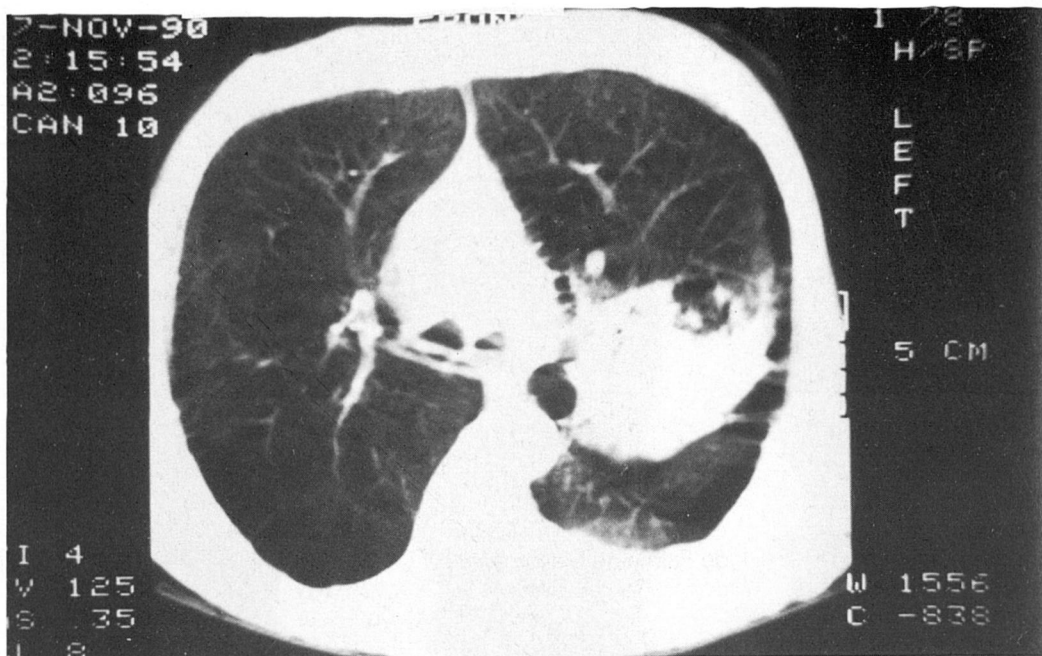


Figura 4. Estudio mediante TAC en el que puede observarse una masa parahiliar con áreas de broncograma aéreo. Nótese la espiculación de la pleura mediastínica paracardíaca izquierda.

ración de tejido alrededor de los penachos falángicos distales, en manos y pies, con reabsorción secundaria del hueso subperióstico, que es la imagen radiológica que define los dedos en palillos de tambor. Las alteraciones analíticas serán las de la enfermedad de base acompañante. El punto más importante en el diagnóstico diferencial es la diferenciación entre las formas primarias o idiopáticas y las formas secundarias ya que el planteamiento terapéutico es distinto. Como se ha mencionado previamente, la artritis reumatoide es uno de los diagnósticos que se debe descartar cuando la sintomatología articular preceda al hipocratismo digital lo cual se hará en base a la falta de alteraciones analíticas que acompañan a la artritis reumatoide y por las características del líquido sinovial. La periostosis que es la manifestación principal de la OH también puede observarse en diversos tumores óseos, linfangitis, sífilis y hemorragias. El tratamiento depende de la enfermedad

de base, cuando sea éste un tumor reseccionable, después de la extirpación del mismo mejorará el cuadro de OH. En caso de que no exista una terapéutica eficaz de la enfermedad de base, el tratamiento deberá ser sintomático. La sección del nervio vago es una posibilidad que aún está en fase experimental. Cuando no se pueda intervenir sobre la enfermedad de base el tratamiento será sintomático mediante la administración de fármacos analgésico-antiinflamatorios.

Otro interesante aspecto de nuestro caso es la aparición de una trombosis profunda íleo-femoral en el curso evolutivo del paciente. Esta complicación probablemente fue secundaria al estado de hipercoagulabilidad que se observa en algunos pacientes con cáncer. Desde la descripción clásica de Trousseau del síndrome de tromboflebitis migratoria en pacientes con cáncer, muchos tumores han sido asociados a su presencia, principalmente los de páncreas, estómago, pulmón, ovarios y vesícula bi-

liar. Estos episodios de trombosis son frecuentemente superficiales y pueden anteceder en meses o años al diagnóstico clínico del cáncer.

Alteraciones anatómicas como compresión por el tumor y éstasis venoso han sido implicados en su etiopatogenia, pero varias anomalías en el sistema de hemostasia han sido descritas: trombocitosis (como la que presentaba nuestro paciente), alteraciones en factores de coagulación, descenso de la antitrombina-III... Se ha demostrado que los tumores pueden directamente o indirectamente activar el sistema de coagulación. En este punto de la discusión se abre un interrogante ¿Qué relación existe entre la OH y la trombosis en nuestro paciente?, no podemos afirmar que el síndrome vasomotor-vasosimpático que se asocia a la OH haya jugado algún papel en el desarrollo de la trombosis, pero es una hipótesis atractiva.

El tratamiento de estas trombosis asociadas a cáncer es difícil porque suelen ser resistentes a la anticoagulación y además se

observa una mayor frecuencia de complicaciones hemorrágicas.

Bibliografía

1. Bick RL. Alterations of hemostasis associated with malignancy. *Semin Thromb Hemost* 1978; 5: 1-26.
2. Canalis E. Hipocratismo digital y osteoartropatía hipertrófica. Definición y etiopatogenia. *Med Clin (Barc)* 1986; 86: 647-653.
3. Forrester DM, Brownsn JC, Nesson JW. Diagnóstico radiológico de las enfermedades articulares. Ed. Médica Panamericana (2.ª ed.) 1982.
4. Lience E. Osteoartropatía hipertrofiante. *Rev. Esp. Reumatol.* 1980; 7: 245-254.
5. Marie P. De l'ostéo-arthropatie hypertrophante pneumique. *Rev. Med. (Paris)* 1890; 10: 1-36.
6. Minna JD, Higgins GA, Glatstein EJ. Cancer of the lung. En: De Vita VT, Hellman S, Rosenberg SA, ed. *Cancer. Principles and Practice of Oncology*. Filadelfia. J B Lippincot Company 1982; 396-474.
7. Rickles FR, Edwards RL. Activation of blood coagulation in cancer: Trousseau's syndrome revisited. *Blood* 1983; 62: 14-31.
8. Schafer AI. The hypercoagulable states. *Ann Intern Med* 1985; 102: 814-828.
9. Trousseau A. Phelegmasia alba dolens. *Clin Med Hotel Dieu de Paris* 1865; 3: 94.