

Revisión

Picaduras de garrapatas

Javier Gutiérrez de la Peña

Resumen

Se repasan las diversas consecuencias de las picaduras de garrapatas, desde enfermedades con repercusiones generales a otras de mayor interés dermatológico, a las que dedicaremos nuestra atención preferente. Siempre es necesario tenerlas en cuenta para que el diagnóstico no pase desapercibido, y así poder actuar con rapidez y eficacia.

Summary

We revised several results of tick-bites, from diseases with general repercussion to another of major interest in dermatology, motive these for our preference attention. At all times is necessary to have them presents for a exactly diagnosis, plus a quick and efficient treatment.

Introducción

Las garrapatas son habitantes habituales de los campos, cuerdas y matorrales, originando diversas enfermedades desde la transmisión de las Rickettsias responsables de la fiebre recurrente y de la fiebre botonosa, esta última con su característi-

Esp. Dermatología y Enf. Transmisión sexual.
Hospital Militar. Policlínica Miramar.
Palma de Mallorca.

ca «mancha negra» en el lugar de la picadura, seguida de fiebre, síntomas generales, y un rash máculo-papuloso generalizado, enfermedad de la cual no vamos a tratar aquí, a otros procesos que no siempre resultan fácilmente identificables y serán a los que dedicaremos nuestro estudio. Asimismo, es probable que intervengan en la transmisión de otras bacterias y virus, y en la acrodermatitis atrófica. Las garrapatas (fig. 1) son ácaros de gran tamaño recubiertas de un tegumento coriáceo, adaptadas exclusivamente a succionar la sangre de los mamíferos, aves y réptiles.

Se clasifican en dos grupos:

1.º Argasidae (Garrapatas de cuerpo blando).

2.º Ixodidae (Garrapatas de cuerpo duro).



Figura 1
Garrapata anestesiada tras ser extraída del cuero cabelludo.

Manifestaciones clínicas

Revisaremos las circunstancias más frecuentemente observadas.

1.º La garrapata al picar no produce dolor y a menudo acude el paciente con la garrapata adherida firmemente a la superficie cutánea, de preferencia en el cuero cabelludo de niños, pudiendo ser confundida con una verruga, si bien al detectarla suele ser arrancada violentamente persistiendo el capitulum u órgano chupador incluido en la piel, lo que motiva un gra-

nuloma a cuerpo extraño; o son vistas al notar picor después de varios días alimentándose e inoculando toxinas, lo que origina una lesión infiltrada con halo eritematoso que acaba erosionándose o formando un centro necrótico, y en su ulterior evolución dejará una alopecia cicatrizal irregular definitiva si es que afectó al pelo, o un nódulo indurado pequeño en las áreas de piel lampiña. Puede acompañar-

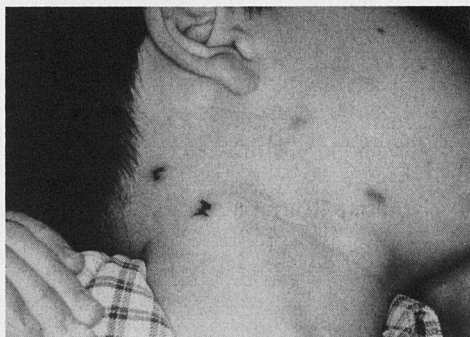

Figura 2
Pápulas necróticas en áreas de picaduras de garrapata y adenopatías cervicales.

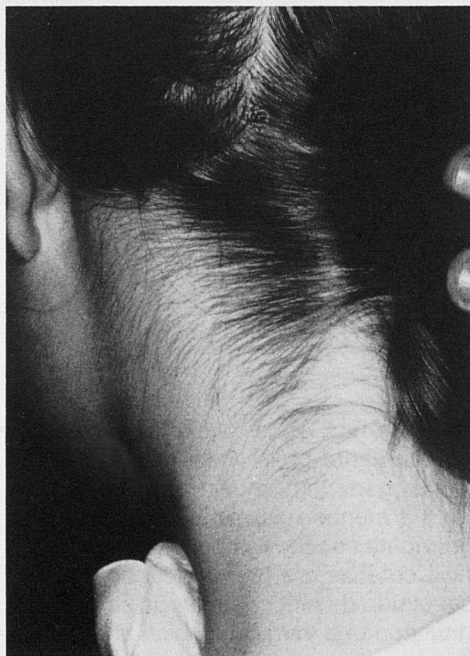

Figura 3
Granuloma erosivo en el cuero cabelludo por picadura de garrapata.

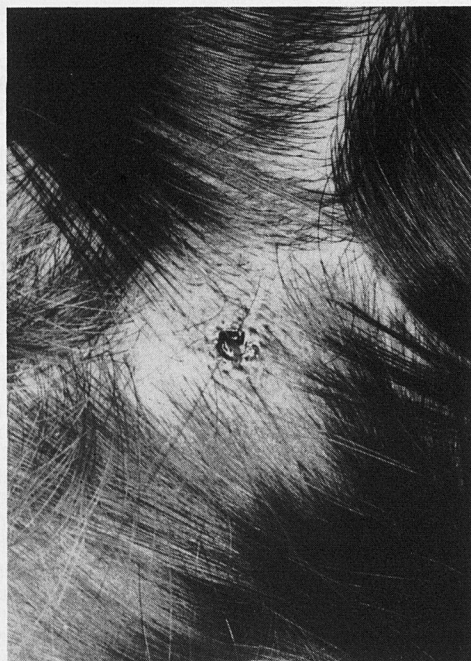
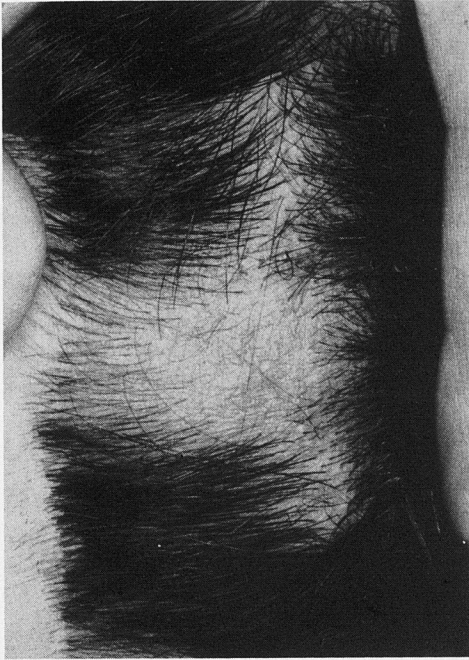


Figura 4
Detalle de la imagen anterior.

se de síntomas generales, fiebre, anorexia, malestar general, dolor de cabeza, y raramente vómitos o dolores abdominales, resultando muy característica la presencia de adenopatías latero y retrocervicales, muchas veces orientativas y que nos hacen buscar al parásito o descubren el lugar de la picadura (figs. 2 a 6). Otras veces originan exantema urticariforme o reacciones tipo prúriga simple similares a las de hipersensibilidad a insectos.

2.º Otra consecuencia puede ser el eritema crónico migratorio o eritema por picadura de garrapatas, cuyo agente infeccioso se ha demostrado hace poco que se trata de una borrelia. La picadura de la garrapata es indolora al segregar una sustancia «anestésica» previa a la succión sanguínea, y muchas veces pasa desapercibido el ácaro, causando una placa eritematosa infiltrada con halo periférico bien definido y de crecimiento excéntrico (figs. 7 y 8). En el área de la picadura puede observarse una erosión rodeada de un nódulo necrótico que puede persistir mucho



Figuras 5 y 6
 Alopecias cicatrizales definitivas secuelas de picaduras de garrapatas. Es de frecuente observación en las Islas Baleares.

tiempo o indefinidamente una vez curado el eritema de forma espontánea o mediante el oportuno tratamiento, a modo de linfocitoma pruriginoso residual. Del mismo modo que en el evento anterior puede dar síntomas generales y adenopatías regionales.

3.º Además de estos síntomas y de la fiebre botonosa, las garrapatas han sido implicadas en otros procesos menos frecuentes en este país como la parálisis general por inoculación de neurotoxinas, en la en-

fermedad de Lyme con manifestaciones articulares, y en la acrodermatitis crónica atrófica, esta última frecuente en el Este Europeo.

Histopatología

Es característica la ulceración epidérmica recubierta de costra sanguinolenta con abundantes eosinófilos, espongiosis, e intenso infiltrado inflamatorio principalmente perivascular compuesto de células mononucleares, histiocitos, mastocitos, leucocitos polimorfonucleares y eosinófilos. En las fases crónicas son sustituidos por fibroblastos y tejido de granulación hasta la formación de esclerosis definitiva o lesiones similares a dermatofibromas con células gigantes, linfocitos, mastocitos y fibroblastos.

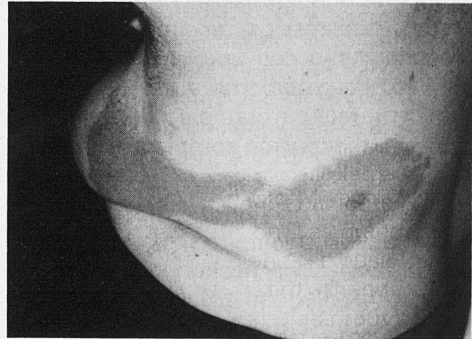


Figura 7
 Eritema crónico migratorio por picadura de garrapata.

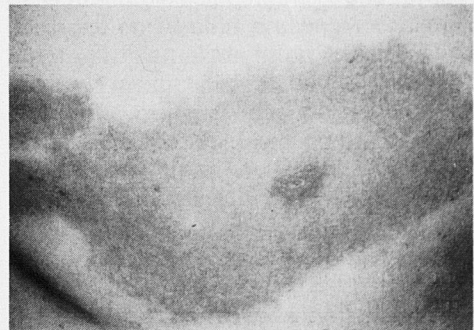

Figura 8
 Detalle del área de picadura de la garrapata en el eritema crónico migratorio.

El diagnóstico diferencial de los nódulos o cicatrices definitivas debe ser con el fibroxantoma, dermatofibroma y fibrosis nodular dérmica.

Profilaxis

Impregnar la ropa con insecticidas (indalone, dietiltoluamida, dimetil-carbato o benzoato de bencilo), en aquellos desplazamientos por el campo con el peligro de traerse alguna garrapata.

Tratamiento

La garrapata no debe ser arrancada violentamente, pues parte de la misma, generalmente el órgano chupador o hipostoma puede quedar adherida. Para desprenderla pueden usarse gotas de cloroformo, anestésicos, aceites esenciales, insecticidas, o con un clavo caliente.

En caso de granuloma a cuerpo extraño conviene realizar curetaje de la zona necrótica o extirpación completa en sacabocados.

En los nódulos persistentes pueden ser eficaces las infiltraciones de corticoides.

En el eritema crónico migratorio y cuando hay peligro de fiebre botonosa, adenopatías o síntomas generales, son aconsejables las tetraciclinas o mejor doxiciclina (200 mgr. día/durante 15-20 días), para así neutralizar las rickettsias o borrelias que transmiten las garrapatas. También se ha utilizado con éxito la penicilina y derivados.

Bibliografía

1. Armijo J, Camacho F. Dermatología. Primera ed. 1987. Pg. 667. Edic. CEA. Madrid.
2. Fitzpatrick TB, Eisen AZ, Wolff K, Freedberg IM, Austen KF. Dermatología en Medicina General. Seg. Ed. 1980. Pgs. 1.161-1.162. Panamericana. Buenos Aires.
3. Langer K, Diem E. Acrodermatitis crónica atroficans y lesiones cutáneas esclerodermiformes en la infección por Borrelia. Pgs. 647-651. Hautarzt 1988. Viena.
4. Rook A, Wilkinson DS, Ebling FJG, Champion RH, Burton JL. Tratado de Dermatología. Cuarta ed. 1989. Pgs. 1.158-1.159. Ed. Doyma. Barcelona.
5. Savel J. Parasitología. Lab. Semar. 1975. Barcelona.