

## Paresia del nervio radial en las fracturas humerales complejas: Caso clínico y revisión de la literatura

A. Cañellas Trobat<sup>1</sup>, A. Jato Díaz<sup>1</sup>, A. Cañellas Ruesga<sup>2</sup>

1- Servicio de Traumatología y Cirugía Ortopédica

2- Servicio de Rehabilitación

Hospital General Mateu Orfila. Mahón . Menorca

### Resumen

Una paresia del nervio radial puede ocurrir secundariamente a una manipulación de una fractura diafisaria. Un error diagnóstico por interposición de partes blandas puede ser el resultado equívoco tras una manipulación repetida, con el consiguiente riesgo lesivo neural. Presentamos el caso de una fractura diafisaria compleja de húmero que acompaña a una interposición de partes blandas y, una paresia radial secundaria, con un buen resultado tras la reducción abierta, fijación estable, con una progresiva y completa resolución. Revisamos el adecuado manejo en estos casos por su especial significación.

*Palabras Clave:* fractura húmero, paresia radial, axonotmesis, osteosíntesis, fisioterapia.

### Abstract

Radial nerve palsy after humeral shaft fractures can be secondary to manipulation. Incorrect diagnosis associated with soft tissue entrapment can induce repetitive manipulation, putting the radial nerve at risk. We present a case of humeral shaft fracture with soft tissue entrapment and secondary nerve palsy that, was successfully managed with open reduction, stable internal fixation, a with full progressive resolution. We discuss the correct management in these cases.

*Key words:* radial palsy, humeral fracture, axonotmesis, internal fixation, physiotherapy.

### Correspondencia

A. Cañellas Trobat

Hospital General Mateu Orfila - Av. Jardins Malbuger s/n - 07701 Mahón- Menorca, Illes Balears

### Introducción

La lesión por contusión o compresión del nervio radial es una complicación infrecuente; el paso del nervio a través de una arcada fibrosa o desfiladero ad hoc en el vasto externo del tríceps -a unos 12 centímetros aproximadamente por encima del epicóndilo- y, su íntima relación con el húmero a este nivel, lo hace particularmente vulnerable a ser lesionado en las fracturas de su diáfisis donde se puede producir la compresión, elevando el ratio en las fracturas diafisarias humerales desplazadas, anguladas o acabalgadas de sus extremos óseos dada la vecindad del cordón neural y sus vasos.

En este punto, el tronco nervioso va firmemente aplicado entre los músculos y tabiques aponeuróticos. Dificilmente puede escapar al desplazamiento óseo y

quedar contundido, comprimido o traccionado, por la acción traumática o lesión de primer grado. Se puede producir el atrapamiento en el foco de fractura, bien a expensas de un callo reparador formado<sup>1</sup>, laceraciones parciales/totales en fracturas de trazo espiroideo u oblicuo por sus extremos óseos afilados<sup>2,3</sup>.

La reducción manual cerrada del desplazamiento de los fragmentos no logra liberar el tronco nervioso de su aprieto que, por contra, en estos manejos puede agravar el daño previamente producido, tal es la paresia secundaria en este enclave<sup>4</sup>. Si la fractura no presenta gran fragmentación y/o desplazamiento, no existe una notoria injerencia sobre las partes blandas -el traumatismo no fue de gran energía- y, se opta por un tratamiento ortopédico o bien quirúrgico poco invasivo con una osteosíntesis percutánea<sup>5</sup>.

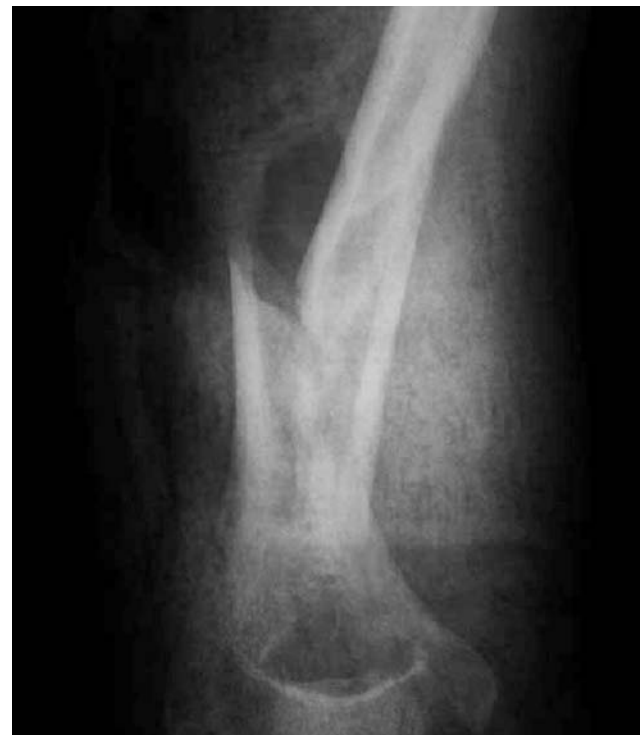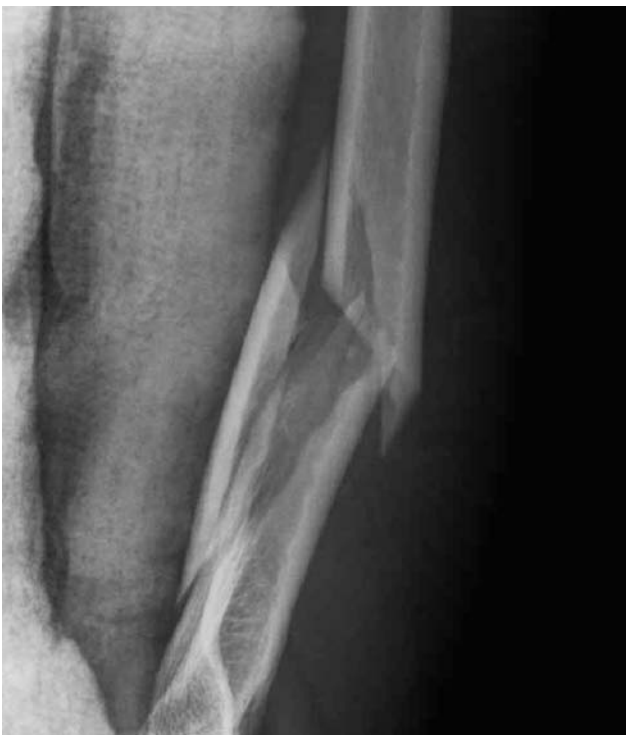En las fracturas de alta energía, con conminución, desplazadas, incluso abiertas, secundarias a maniobras de reducción extemporánea o, inmovilización errónea del codo en extensión, etc. la exploración focal y por ende la revisión abierta del nervio están formalmente indicadas. También es de gran interés la evidencia y valoración del daño más o menos severo de estas partes blandas locales; así, las abrasiones o hematomas amplios a lo largo del trayecto del nervio radial nos pueden sugerir una accidental ruptura del nervio.

La paresia radial puede ser parcial o completa; el déficit motor completo ocurre en el 50% de los casos<sup>6,7,8</sup>. Parece razonable pues, mantener una actitud conservadora en la mayoría de los casos dado que, tras un período de espera si no se produce la recuperación, será más fácil definir la extensión de la lesión y optar -en la lesión morfológica-, por una neurografía término-terminal o la necesidad de interponer un injerto -gestos nada triviales por cierto-; además, los resultados de una intervención tardía dentro de los plazos protocolizados son superponibles a los obtenidos después de reparaciones precoces<sup>8</sup>. Las consecuencias de una mano caída, flácida por parálisis radial presentan un menoscabo de la sensibilidad funcional en el área radial del primer espacio interdigital -en pacientes con gran inervación sensitiva volar- ya que, la pérdida sensitiva en el dorso de la mano es

irrelevante<sup>9</sup>. Una disminución importante de la fuerza de prehensión -los extensores del carpo son agonistas de los flexores de los dedos-. La caída permanente del carpo -que ejerce una tensión pasiva de los extensores de los dedos<sup>10</sup>. La pérdida de extensión y abducción del pulgar que impide coger objetos voluminosos. Por tanto, los síndromes compresivos son más habituales en puntos concretos, donde la situación anatómica los hacen más vulnerables. Las lesiones neurales en el tercio medio inferior del brazo son tres veces más habituales que en el tercio proximal.

### Caso Clínico

Paciente mujer de 41 años que sufre caída casual tras ser accidentalmente desplazada desde el núcleo de un festejo popular. Se inmoviliza el brazo con férula hinchable de miembro superior disponible con el codo en extensión, con un alto discomfort. Llega a la unidad de urgencias relatando dolor severo en brazo, crujidos en el codo, deformidad y postura antálgica, impotencia a la flexión dorsal de la mano, una hipoestesia en dorso de la misma y en el primer espacio interdigital derecho. Signos y síntomas compatibles con una lesión del nervio radial. No compromiso vascular. Hipertensión, ansiedad controlada con medicación.



Figuras 1 y 2.- Foco fractuario preoperatorio con férula de yeso neutralizadora.

Presenta la eventualidad nada alentadora de ser la esposa de un especialista de nuestro hospital

La radiología nos ofrece una fractura espiroidea del tercio medioinferior del húmero, desplazada con un gran tercer fragmento (figs.1y2).

El cordón neural presenta en el foco fractuario quirúrgico, un atrapamiento evidente –distendido, íntegro y angulado- sin signos de laceración ni transección; es liberado y se amplía el septum aponeurótico, sin practicarse una epineurolisis, por no ser precisa. Se reduce y se osteosintetiza con placa a compresión DCP ad íntegrum, consolidando sin complicación ulterior adicional<sup>11</sup> (figs.3y4).

El postoperatorio no presentó incidencias. Se aplicó férula enyesada en L postquirúrgica en acroextensión y una ulterior férula dinámica de extensión de Thomas (fig.5) desde el 1º a 5º mes; se mantuvo en pauta rehabilitadora continuada y tenaz dada la persistencia de la parálisis radial. Se constató el nivel de lesión con el músculo tríceps como último músculo innervado y supinador largo como primer músculo paralizado.

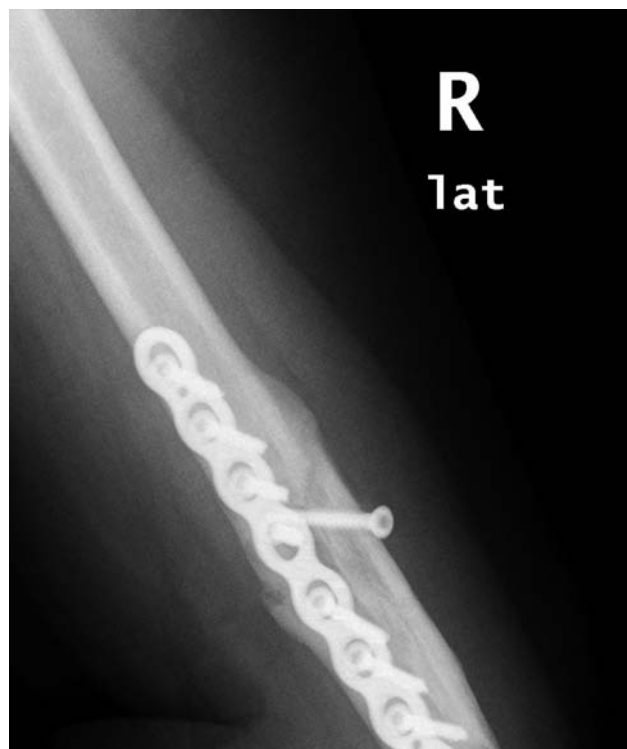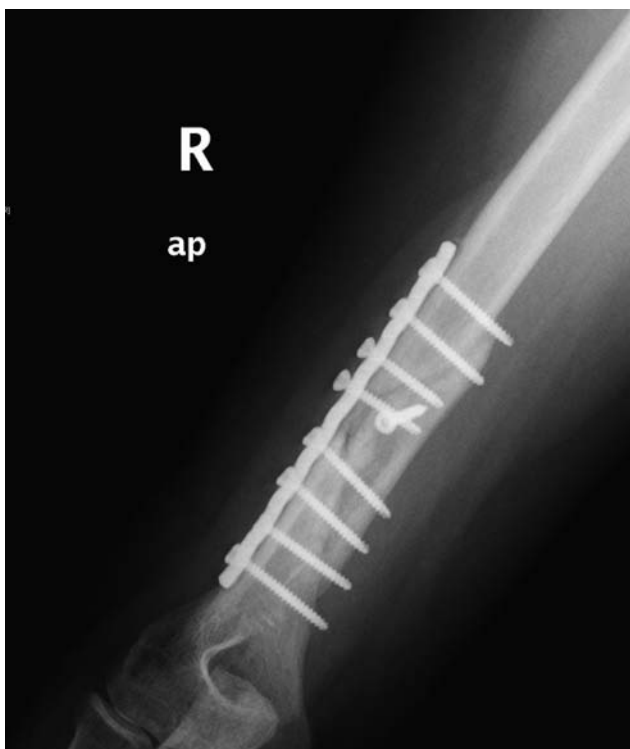El EMG a los 2 meses de la intervención constata, una “CVS del radial orto y antidrómica normales; sin existir respuesta motora a la estimulación y con abun-

dantes potenciales de denervación”. El EMG a los 4 meses reza, “axonotmesis avanzada del radial D sin apreciarse unidades motoras –supinador, extensor carpi radialis longus, extensor digitorum-, por encima de la rama motora al m. extensor radial del carpo. Conservación de un pequeño potencial sensitivo del radial superficial. ”.

A los 6 meses, el balance muscular es: extensión del carpo y del pulgar 3-/5; extensión propios de 2º y 5º a 2+/5. Molestias por dificultad a escritura y actividades manuales finas.



Figura 5.-Férula dinámica de Thomas.



Figuras 3 y 4.- Montaje postoperatorio frontal y consolidado a los 2 meses.

El EMG a los 6 meses nos muestra clara mejoría, que reza “VCM está disminuida en un 50%, con denervación MUAPS neurógenos y abundantes polifásicos signos de reinervación. Los músculos más afectados son los extensores propios del índice y meñique”.

A los 8 meses, presenta una extensión activa de la muñeca subtotal, de los 2º y 5º dedos y completa de la MCF, IFP e IFD. Franca mejoría de la afectación motora, con déficit residual 4+/5 para la extensión de los dedos y 4/5 para extensión del índice.

El EMG a los 8 meses nos ofrece una “gran mejoría en la amplitud CMAP con dispersión del potencial al estímulo proximal –lo que se traduce como una presencia de axones reinervantes- y sin degeneración axonal activa inclusive en su rama más distal (extensor indicis). Abundantes potenciales polifásicos”(fig.6).

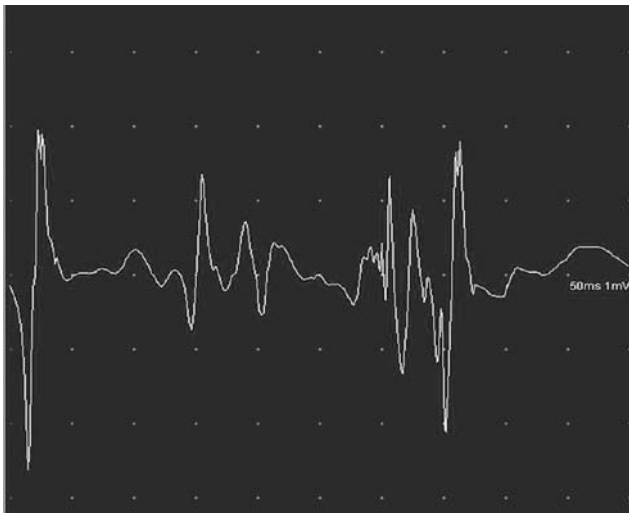


Figura 6.- Potenciales polifásicos normales

## Discusión

Las fracturas producidas por alta energía asocian conminución y desplazamiento focal<sup>12</sup>.

La contusión, estiramiento o tracción del nervio radial en su recorrido espiral -en esta localización y la consecuente paresia-, es la eventualidad más frecuente en este tipo de fracturas complejas cerradas, presente entre el 2 y el 17%<sup>4,6</sup>; estudios recientes documentan esta asociación en un 9%<sup>13</sup>. Actualmente se pone en duda<sup>6,12</sup> la mayor asociación de una paresia radial y cierto tipo de fracturas diafisarias de húmero.

ro<sup>8</sup>. La actitud conservadora es una posibilidad que debe ser considerada y cuya recuperación suele guardar paralelismo a la consolidación de la fractura; sin embargo, la sección del cordón por el borde cortante sucede en ocasiones y, obligaría a una cirugía reconstructiva diferida que ha demostrado similares resultados con la actitud quirúrgica de urgencia<sup>8</sup>.

La excepción primera a cruentar de urgencia, es requerida cuando hay datos sugerentes de que el nervio está pinzado por un fragmento óseo o, atrapado entre estos extremos -a tenor, además de las manipulaciones y compresiones sufridas tras la caída- y, de la inmovilización final precisa e inevitable en el hospital.

En 1963 Holstein y Lewis<sup>8</sup> describieron la asociación entre fracturas del tercio distal del húmero y lesiones del nervio radial<sup>2,12</sup>; con posterioridad la literatura los asociaría con las fracturas oblicuas y espiroideas en este segmento braquial. Analizaron este síndrome de atrapamiento cuya fácil presencia elevaba su frecuencia si la reducción se producía.

Por razones obvias, muchos cirujanos abogan por la exploración directa del nervio entre la fractura de estas características<sup>7</sup>. La exploración precoz y de urgencia del nervio también es contemplada con claridad en ciertos supuestos como en un politraumatizado, codo flotante, lesión vascular, fractura abierta -donde se va a realizar la reducción abierta y la fijación interna o bien externa-. Sin embargo, en la revisión de Shao<sup>4</sup> no hubo diferencias entre la recuperación de las paresias primarias de las secundarias sin cirugía, con un resultado del 88,6% y 93,1% respectivamente<sup>4,14</sup>. Aunque no existen estudios prospectivos, randomizados, que comparen la observación y valoración con el tratamiento quirúrgico precoz de la paresia radial tras este tipo de fracturas diafisarias de húmero.

Según la literatura, no se tiene una idea compartida y unánime sobre el tiempo de espera razonable para la recuperación neurológica de una lesión de grado uno, aunque la banda de consenso entre los autores más amplia se sitúa entre los tres y seis meses<sup>1,4,8,12</sup>; si bien, está documentado que más del 80% de las parálisis radiales secundarias a fracturas del húmero recuperan de manera espontánea durante los tres primeros meses.

Debe tenerse en cuenta la etiopatogenia de los síndromes compresivos cerrados diversos, como el tor-

niquete excesivo en grácil brazo, la histórica muleta axilar, las parálisis obstétricas, etc. dónde, la norma de su recuperación sin secuelas por lo general está en torno a los dos primeros meses.

El EMG podría diferenciar entre la neuroapraxia y la axonotmesis entre los 9 y 11 días tras la lesión, cuando una completa degeneración walleriana ha ocurrido y los potenciales de acción musculares y sensitivos muestran cambios<sup>15,16</sup>. En otro orden, la sensibilidad aumenta entre los 21 y 30 días después de la lesión, dependiendo de la longitud contusa e inflexión del acodamiento del nervio. En manos expertas, la ECO nos puede detectar una interposición o transección nerviosa pudiendo ayudar a la elección terapéutica<sup>17</sup>.

Es conveniente anotar que ciertas contingencias tales como, el retardo de consolidación fractuaria, pseudoartrosis, elementos de osteosíntesis que se desprenden de los extremos óseos, compromiso del radial por hematoma importante en anticoagulados, secuelas cicatriciales en los músculos del brazo, infecciones, etc. constituyen una lista de complicaciones no frecuentes aunque sí merecedoras de ser consideradas.

En éste nuestro caso, con acortamiento y retracción cutánea a nivel del foco consideramos, claramente, la elevada posibilidad de una interposición del nervio radial. Por otra parte, la posibilidad de una mejor reducción -bajo la flacidez de la anestesia y el intensificador de imagen- que haga validar otra actitud terapéutica, debe ser un gesto descartado por su riesgo, en los intentos de reducción cerrada. Si no existe paresia previa asociada, es preciso realizar estudios complementarios adecuados para dilucidar el correcto manejo de este tipo de lesiones, que son susceptibles de aunar alguna complicación adicional.

## Nivel de Evidencia

Nivel de evidencia V

## Bibliografía

1-Amillo S, Barrios R, Martínez-Peric R, Losada J. Surgical treatment of radial nerve lesions associated with fractures of the humerus. *J Orthop Trauma*. 1993;7:215-21.  
2-Jupiter JB, Mehne DK. Fractures of the distal humerus. *Orthopaedics*. 1992;15:825-31

3- Sarmiento A, Zagorski JB, Zych GA. et al. Functional bracing for the treatment of fractures of the humeral diaphysis. *J Bone Joint Surg*. 2000;82A:478-85.

4-Shao YC, Hardwood P, Grots MR, Limb D, Giannoudis PV. Radial nerve palsy associated with fractures of the shaft of the humerus: a systematic review. *J Bone Joint Surg*. 2005;87B:1647-52.

5-Ring D, Jupiter JB. Fractures of the distal humerus. *Orthop. Clin. North Am*. 2000;31:103-14.

6-Pollock FH, Drake D, Bovill EG. y cols. Treatment of radial neuropathy associated with fractures of the humerus. *J Bone Joint Surg. Am*. 1981;63(2):239-43.

7-De Franco MJ, Lawton JN. Radial nerve injuries associated with humeral fractures. *J Hand Surg. Am*. 2006;31:655-63.

8-Holstein A, Lewis GB. Fractures of the humerus with radial nerve paralysis. *J Bone Joint Surg*. 1963;45A:1382-6.

9-Tubiana R. Examen après lesions des nerfs périphériques. En: Tubiana. *Traité de Chirurgie de la extrémité supérieure*. Ed. Masson. 1985;415-6.

10-Eaton CH, Lister GD. Nerve compression syndromes. Radial nerve compression. *Hand Clin*. 1992;vol 8(2):215-27.

11-Dabiezies EJ, Banta CJ, Murphy CP, D'Ambrosia RD. Plate fixation of the humeral shaft for acute fractures, with and without radial nerve injuries. *J Orthop Trauma*. 1992;6:10-4.

12-Gregory P. Rockwood and Green's fractures in adults. Philadelphia: Lippincott. Williams&Wilkins. 2002;973-97.

13-Ekholm R, Adami J, Tidermark J, Hansson K, Törnkvist H, Ponzer S. Fractures of the shaft of the humerus. An epidemiological study of 401 fractures. *J Bone Joint Surg Br*. 2006;88:1469-73.

14-Naoki Kato N, Birch R. Peripheral nerve palsies associated with closed fractures and dislocations. *Int. J Care Injured*. 2006;37:507-12.

15-Chaudhry V, Cornblath DR. Wallerian degeneration in human nerves: serial electrophysiological studies. *Muscle Nerve*. 1992;15:687-93.

16-Robinson LR. Traumatic injury to peripheral nerves. *Muscle Nerve*. 2000;23:863-73.

17-Bodner G, Huber B, Schwabegger A, Lutz M, Waldenberger P. Sonographic detection of radial nerve entrapment within a humerus fracture. *J Ultrasound Med*. 1999;18:70