

## **DIAGNOSTIC OF DIABETIC FOOT ULCER**

***Eva Decroli***

Subbagian Endokrin Metabolik

Bagian Ilmu Penyakit Dalam Fak. Kedokteran Unand/ RSUP Dr. M. Djamil Padang

### **Abstract**

Diabetes melitus tipe 2 mempengaruhi setiap bagian tubuh, tetapi sering melibatkan kaki terlebih dahulu. Diabetic Foot Ulcer (DFU) merupakan salah satu komplikasi kronik dari diabetes melitus yang paling ditakuti. DFU adalah penyakit pada kaki penderita diabetes dengan karakteristik adanya neuropati sensorik, motorik, otonom serta gangguan makrovaskuler dan mikrovaskuler. Faktor yang berperan pada patogenesis DFU meliputi hiperglikemia, neuropati, keterbatasan sendi dan deformitas. Diagnosis DFU diawali dengan anamnesis meliputi riwayat ulkus sebelumnya, riwayat amputasi, riwayat trauma, dan anamnesis mengenai penyakit yang mendasarinya yaitu diabetes. Pemeriksaan fisik meliputi vascular assessment, neurological and musculoskeletal assessment, dan infection assessment. Diperlukan pendekatan multidisipliner untuk mengatasi penyakit DFU. Penatalaksanaan DFU dapat dibagi menjadi 2 kelompok besar, yaitu pencegahan primer pencegahan sebelum terjadi perlukaan pada kulit dan pencegahan sekunder (pencegahan dan penatalaksanaan ulkus/gangren diabetik yang sudah terjadi) agar tidak terjadi kecacatan yang lebih parah.

**Keywords:** Diabetes melitus tipe 2, *Diabetic Foot Ulcer*, Neuropati

### **Abstract**

*Type 2 diabetes mellitus affects every part of the body, but often involves the foot first. Diabetic Foot Ulcer (DFU) is one of the most feared complications of type 2 diabetes mellitus. DFU is a disease of diabetic feet characterized by sensory, motor, autonomic neuropathy and macrovascular and microvascular disorders. Factors that play a role in the pathogenesis of DFU include hyperglycemia, neuropathy, joint limitations and deformity. DFU diagnosis begins with history including history of previous ulcers, amputation history, trauma history, and history of the underlying disease, diabetes. Physical examination includes vascular assessment, neurological and musculoskeletal assessment, and infection assessment. A multidisciplinary approach is needed to manage DFU disease. The management of DFU can be divided into 2 major groups, primary prevention before skin injury and secondary prevention (prevention and management of diabetic ulcers / gangrene that have already occurred) to prevent more severe disability.*

**Keywords:** Diabetes melitus tipe 2, *Diabetic Foot Ulcer*, Neuropathy

## **Pendahuluan**

*Diabetic Foot Ulcer* (DFU) merupakan salah satu komplikasi kronik dari diabetes melitus yang paling ditakuti. DFU adalah penyakit pada kaki penderita diabetes dengan karakteristik adanya neuropati sensorik, motorik, otonom serta gangguan makrovaskuler dan mikrovaskuler. DFU merupakan morbiditas dan penyebab utama penderita diabetes dirawat di rumah sakit. Ulkus, infeksi, gangren, amputasi, dan kematian merupakan komplikasi signifikan yang tentu memerlukan biaya yang tidak sedikit dan perawatan yang lebih lama. Diperlukan pendekatan multidisipliner untuk mengatasi penyakit DFU. Amputasi merupakan konsekuensi yang serius dari DFU. Sebanyak 14,3% akan meninggal dalam setahun setelah amputasi, dan sebanyak 37% akan meninggal 3 tahun pasca amputasi. Bila dilakukan deteksi dini dan pengobatan yang adekuat akan dapat mengurangi kejadian tindakan amputasi. Ironisnya evaluasi dini dan penanganan yang adekuat di rumah sakit tidak optimal. Perhatian yang lebih pada kaki penderita DM dan pemeriksaan secara reguler diharapkan akan mengurangi kejadian komplikasi berupa ulkus diabetik, yang pada akhirnya akan mengurangi biaya rawat dan kecacatan. Oleh karena itu perlu peningkatan pemahaman mengenai diagnosis DFU yang kemudian dilanjutkan dengan penatalaksanaan yang optimal.

## **Epidemiologi *Diabetic Foot Ulcer* (DFU)**

Diperkirakan pada tahun 2040 penderita diabetes lebih dari 642 juta orang di dunia. Tingkat morbiditas diabetes sangat tinggi dan angka kematian 5 tahun, setelah amputasi ekstremitas bawah, nomor dua setelah kanker paru-paru. Diabetes mempengaruhi setiap bagian tubuh, tetapi sering melibatkan kaki terlebih dahulu. Kunci untuk mengobati penyakit ini adalah untuk mengetahui dan mengobati diabetes sebelum terjadi komplikasi. Lebih dari setengah dari semua ulkus kaki akan terinfeksi dan membutuhkan rawat inap dan 20% dari infeksi ekstremitas bawah akan berakhir dengan amputasi. Prevalensi DFU bervariasi dari sekitar 1% di Eropa dan lebih dari 11% dalam laporan dari beberapa negara Afrika.

Di negara-negara berkembang, ulkus kaki dan amputasi sayangnya sangat umum terjadi. Kemiskinan, kurangnya sanitasi dan kebersihan, dan berjalan kaki tanpa alas kaki sering berinteraksi menambah dampak kerusakan DFU. Neuropati adalah komplikasi yang sering dijumpai pada diabetes. Neuropati perifer diabetes adalah

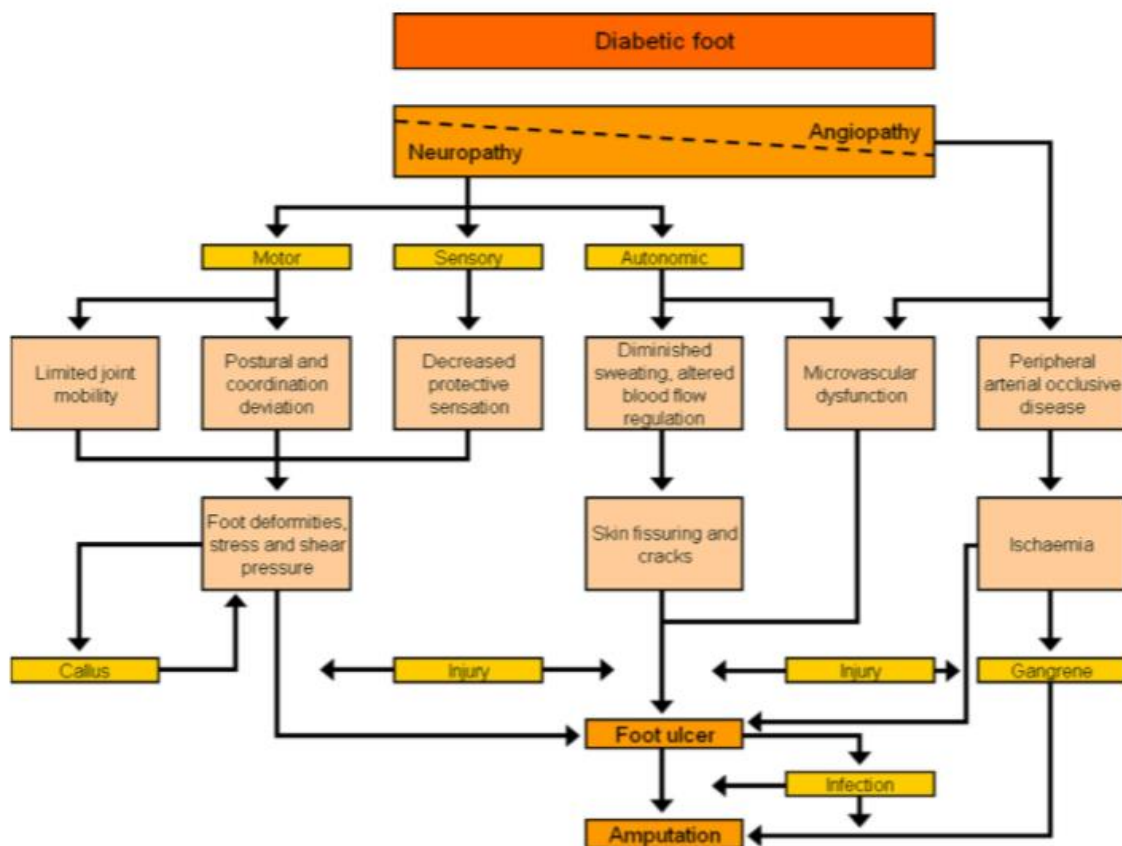
gangguan aktivitas normal saraf di seluruh tubuh dan dapat mengubah fungsi otonom, motorik, dan fungsi sensorik. Prevalensi yang dilaporkan neuropati perifer diabetes berkisar dari 16% hingga setinggi 66%. Bentuk yang paling umum diantara penderita diabetes adalah neuropati sensorik, yang mengakibatkan hilangnya sensasi mulai di bagian paling ujung ekstremitas. Penatalaksanaan diabetes dan perawatan kaki komprehensif dapat mengurangi komplikasi dan amputasi kaki hingga 85%.

### **Patogenesis *Diabetic Foot Ulcer* (DFU)**

Faktor yang berperan pada patogenesis DFU meliputi hiperglikemia, neuropati, keterbatasan sendi dan deformitas. Kadar glukosa yang tinggi menyebabkan membran sel kehilangan fungsinya. Perubahan fisiologis yang diinduksi oleh “hiperglikemia jaringan” ekstremitas bawah termasuk penurunan potensial pertukaran oksigen dengan membatasi proses pertukaran atau melalui induksi kerusakan pada sistem saraf otonom yang menyebabkan *shunting* darah yang kaya oksigen menjauhi permukaan kulit. Saraf dirusak oleh keadaan hiperglikemia melalui berbagai cara sehingga lebih mudah terjadinya cedera pada saraf tersebut. Sedikitnya ada 3 mekanisme kerusakan saraf yang disebabkan oleh hiperglikemia, yaitu efek metabolik, defek konduksi mekanik, dan efek kompresi kompartemen. Sebagai respon terhadap hiperglikemia, mitokondria seluler mengaktifasi produksi superoksida, memperkuat efek sitotoksik yang diinduksi oleh jalur patogenik yang lain. Stres oksidatif timbul lebih cocok sebagai hasil dari fluktuasi gula darah postprandial daripada hiperglikemia yang terus menerus. Produksi radikal bebas dan superoksida mengarahkan pada aktivasi sel mikroglial, yang menghasilkan sitokin inflamasi, yang lebih lanjut merusak struktur neural dan mengganggu aktivitasnya. Penurunan kadar oksigen jaringan, yang digabung dengan fungsi saraf sensorik dan motorik yang terganggu bisa menyebabkan DFU. Defisiensi oksigen yang disebabkan oleh patologi makrovaskuler dan mikrovaskuler menjadi hal yang paling penting dalam mekanisme ini.

Kerusakan saraf pada diabetes mengenai serat motorik, sensorik, dan otonom. Neuropati motorik menyebabkan kelemahan otot, atrofi, dan paresis. Neuropati sensorik menyebabkan hilangnya sensasi nyeri, tekanan, dan panas yang protektif. Neuropati otonom yang menyebabkan vasodilatasi dan pengurangan keringat juga bisa menyebabkan kehilangan integritas kulit, yang membentuk lokasi ideal untuk invasi

mikrobal. Keterbatasan mobilitas sendi tampak pada pasien diabetes dan berhubungan dengan glikosilasi kolagen yang menyebabkan penebalan struktur periartikuler, seperti tendon, ligamen, dan kapsul sendi. Hilangnya sensasi pada sendi menyebabkan artropati kronik, progresif, dan destruktif. Pada kaki, sendi subtalar dan metatarsalphalangeal sangat sering terlibat. Glikosilasi kolagen ikut memperburuk penurunan *resiliency* tendon Achilles pada pasien diabetes. Penurunan pergerakan tendon Achilles menyebabkan deformitas *equines*. Terdapat bukti yang sangat kuat bahwa tekanan kaki yang tinggi berhubungan dengan ulserasi pada pasien diabetes.



**Gambar 1. Patogenesis Diabetic Foot Ulcer.**  
(Sumber: Lepantalo (2011))

Perubahan fungsi juga bertanggungjawab terhadap respon vaskuler yang terganggu. Perubahan fungsional ini disebabkan oleh 3 faktor, yaitu disfungsi endotelial, disfungsi sel otot polos, dan terganggunya refleksi akson. Aterosklerosis biasanya muncul pada arteri femoralis, poplitea, dan tibialis. Jalur menuju DFU secara rinci dijelaskan pada gambar 1.

### Diagnosis Diabetic Foot Ulcer (DFU)

Deteksi dini patologi kaki, khususnya pada pasien dengan risiko tinggi, membantu untuk menentukan intervensi awal dan mengurangi potensi perawatan dirumah sakit atau amputasi. Identifikasi riwayat abnormal dan atau pemeriksaan fisik akan memperbaiki prognosis serta memberikan hasil yang memuaskan.

Diagnosis DFU diawali dengan anamnesis secara rinci meliputi riwayat ulkus sebelumnya, riwayat amputasi, riwayat trauma, dan anamnesis mengenai penyakit yang mendasarinya yaitu diabetes. Hal lainnya yang penting adalah riwayat merokok dan sindrom metabolik lainnya. Kemudian dilanjutkan dengan pemeriksaan fisik meliputi *vascular assessment, neurological and musculoskeletal assessment*, dan *infection assessment*.

### ***Vascular Assessment***

Faktor risiko vaskuler dan neuropati pada ekstremitas bawah harus dinilai. Indikasi pemeriksaan vaskuler dimulai dari pemeriksaan *refilling* kapiler, palpasi arteri ekstremitas bawah, dan lebih lanjut dilakukan penilaian *ankle brachial index* (ABI). Tekanan darah pada jari yang kurang dari 40 mmHg, atau *transcutaneous oxygen tension* (TcPO<sub>2</sub>) dengan nilai kurang dari 30 mmHg karena gangguan perfusi arteri akan menyebabkan gangguan penyembuhan luka. Bila riwayat penyakit dan pemeriksaan fisik curiga iskemia (misalInnya nadi pedis tidak teraba) atau bila ulkus tidak sembuh-sembuh, maka pemeriksaan noninvasif tersebut dilakukan.

### ***Ankle-Brachial Index (ABI)***

*American Diabetes Association* (ADA) merekomendasikan ABI sebagai tes untuk evaluasi vaskuler. ABI menilai *patency* sistem arteri ekstremitas bawah menggunakan tensimeter. *Ankle brachial index* dinilai sebagai rasio tekanan darah sistolik yang diukur pada arteri dorsalis pedis dan tibialis posterior pada *ankle* dibandingkan dengan tekanan darah sistolik pada arteri brakial yang diukur pada lengan pasien pada posisi *supine* selama 5 menit. Interpretasi diagnostik mengindikasikan bahwa rasio ABI yang rendah berhubungan dengan risiko kelainan vaskuler yang tinggi (tabel 1). *Ankle brachial index* harus dilakukan dengan perhatian khusus pada limitasinya terhadap pasien diabetes. Nilai ABI yang lebih dari 1,2 bisa sekunder terhadap kalsinosis pembuluh darah dan ABI bisa menjadi *false negative* pada pasien diabetes dengan stenosis aortoiliaka.

**Tabel 1. Interpretasi diagnostik ABI.**

<b>Resting ABI</b>	<b>Severity</b>
<b>0.91 – 1.30</b>	Normal
<b>0.70 – 0.90</b>	Mild Obstruction
<b>0.40 – 0.69</b>	Moderate obstruction
<b>&lt; 0.40</b>	Severe obstruction

Karena beberapa pasien diabetes mengalami glikosilasi atau kalsifikasi pada arteri ekstremitas bawah yang bisa meningkatkan tekanan *ankle, toe brachial index* (TBI) dilakukan. Nilai normal TBI bisa mengeksklusi keberadaan kelainan arterial.

***Segmental Pressure Pulse Volume (SPPV)***

*Segmental pressure pulse volume* (SPPV) dilakukan pada pasien dengan nilai ABI yang normal dengan kecurigaan penyakit vaskuler perifer. Pemeriksaan ini dilakukan berdasarkan prinsip bahwa obstruksi pembuluh darah yang terjadi timbul pada proximal tempat tekanan darahnya turun. Untuk mengetahui lokasi lesi, tensimeter diletakkan di paha, betis, dan *ankle* secara berurutan dan tekanan darahnya dicatat. Bentuk gelombang catatan tekanan darah digunakan untuk menilai kehadiran, tingkat keparahan, dan lokasi utama kelainan vaskuler. Pemeriksaan ini lebih mudah dilakukan daripada TBI pada pasien diabetes dengan DFU pada jempol.

***Skin perfusion pressure (SPP)***

*Skin perfusion pressure* (SPP) merupakan penilaian laser Doppler yang menggunakan tensimeter pada *ankle*, bisa mengindikasikan terganggunya perfusi pada ekstremitas bawah. Pemeriksaan ini merupakan penilaian sirkulasi kapiler kutaneus. Walaupun SPP membutuhkan peralatan khusus, pemeriksaan ini lebih sensitif daripada teknik lain untuk mendeteksi kelainan arteri perifer ekstremitas bawah.

***Transcutaneous oxygen tension (TcPO<sub>2</sub>)***

*Transcutaneous oxygen tension* (TcPO<sub>2</sub>) menilai tekanan oksigen pada area yang berhubungan dengan luka dan pemeriksaan ini telah disarankan menjadi alat diagnostik untuk menilai kemungkinan penyembuhan luka. Pemeriksaan ini telah dianjurkan menjadi alat *screening* pada populasi berisiko tinggi untuk kelainan vaskuler. Karena TcPO<sub>2</sub> tidak dipengaruhi oleh kalsifikasi arteri seperti

ABI, TcPO<sub>2</sub> bisa digunakan untuk mengevaluasi pasien diabetes dengan *critical limb ischaemia*.

### ***Ultrasonography Doppler dan Laser Doppler velocimetry***

*Ultrasonography Doppler dan Laser Doppler velocimetry* saat ini menjadi alat yang sangat populer. Mudah, murah serta metode yang valid dalam menilai derajat stenosis arteri, obstruksi hingga keadaan aliran darah pasca revaskularisasi. Lokasi stenosis arteri dapat diidentifikasi dengan menempatkan secara serial probe Doppler sepanjang ekstremitas.

### ***Vascular Imaging***

Jika hasil pemeriksaan ABI dalam batas normal sementara pada pemeriksaan klinis ditemukan gejala dan tanda penyakit arteri perifer, diperlukan pemeriksaan lanjutan berupa *vascular imaging* meliputi CT-angiografi (CTA), MRA (*magnetic resonance angiography*), dan DSA (*digital subtraction angiography*). Tidak hanya untuk mendiagnosis, pemeriksaan ini juga dapat menilai derajat keparahan dan lokasi lesi.

Saat ini, *percutaneous transluminal angioplasty* (PCTA) merupakan *gold standard* dalam menentukan apakah terdapat penyempitan pembuluh darah yang kemudian diikuti dengan pemasangan *stent* ataupun tanda *stent* untuk memperbaiki aliran darah dan membantu proses penyembuhan ulkus.

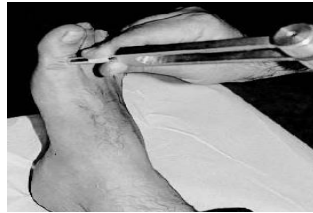## ***Neurological and Musculoskeletal Assessment***

Pemeriksaan neurologis dan muskuloskeletal bertujuan untuk mengetahui adanya neuropati otonom, sensorik, dan motorik. Pada neuropati otonom terjadi perubahan regulasi suhu yaitu ditandai dengan suhu yang lebih dingin, kulit yang kering, dan hilang atau berkurangnya rambut pada ekstremitas bawah. Pada neuropati sensorik terjadi kehilangan sensasi sensoris yang diperiksa dengan benang mikrofilamen (*semmes-weinstein monofilament*). Pada neuropati motorik terjadi kerusakan saraf otot pada kaki. Pemeriksaan neuropati motorik meliputi pemeriksaan kekuatan otot dan *range of motion* tumit, kaki, dan jari-jari kaki.

### ***Tuning fork (garpu tala)***

Metode pemeriksaan konvensional ini sangat mudah, noninvasif, murah dan gampang dilakukan di poliklinik rawat jalan. Tujuan pemeriksaan dengan

garputala ini adalah untuk mengetahui sensibilitas kaki melalui vibrasi. Deteksi dengan garputala dapat dimulai di *plantar hallux*. Garputala standar dengan ukuran 128 Hz bisa digunakan sebagai pemeriksaan tunggal, yang hasilnya setara dengan pemeriksaan garputala yang dikombinasikan dengan *Semmes Weinstein Monofilament* (SWM) dalam mendeteksi neuropati diabetik.

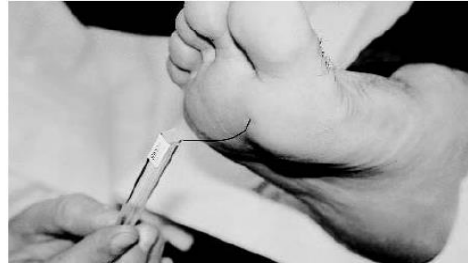

**Gambar 2. Tuning fork (garpu tala) pada pemeriksaan diabetik neuropati.**  
(Sumber: Katsilambros *et al* (2003))

### ***Semmes weinstein monofilament* (SWM)**

Alat monofilamen yang sederhana ini mula-mula diperkenalkan di Amerika. Bahan dasarnya adalah 10 gram plastik nilon. Penderita duduk di atas kursi, lalu kaki diluruskan ke depan, telapak kaki tegak lurus dengan lantai. Penderita dipersilahkan menutup mata dengan tangannya. Monofilamen disentuhkan pada permukaan kulit sampai tekanan monofilamen sedikit melengkung. Titik-titik yang dites dianjurkan 10 titik, yaitu sisi plantar jari 1, 3, 5, sisi plantar dari metatarsal 1, 3, 5, sisi plantar dari pertengahan medial dan lateral, sisi plantar tumit dan sisi dorsal sela jari 1 dan jari 2. Apabila penderita tidak mampu menjawab semua titik yang dites, maka hal ini berarti 90% sudah terjadi sensibilitas. Dari tiga penelitian longitudinal, disimpulkan bahwa sensitifitas SWM untuk deteksi neuropati diabetik adalah 66-91%, spesifisitas 34-86%, *positive predictive value* 18-39%, dan *negative predictive value* 94-95%. Penggunaan SWM yang berulang-ulang akan menyebabkan monofilamen tidak sensitif sehingga hasil pemeriksaan tidak akurat. Oleh karena itu dianjurkan satu SWM maksimal untuk 10 orang kasus.





**Gambar 3. Semmes weinstein monofilament (SWM)  
(Sumber: Katsilambros *et al* (2003))**

### ***Vibration perception threshold (PVT) meter***

*Vibration perception threshold (PVT) meter* juga disebut *biothesiometer*. Ujung alat yang bergetar 100 Hz ini berbahan baku karet, yang akan disentuh ke permukaan jari kaki. Ujung alat ini dihubungkan dengan kabel ke mesin penggetar utama. Skala dalam mesin penggetar diberikan skala 0 sampai 100 volt, dan dikonversikan ke dalam mikron.

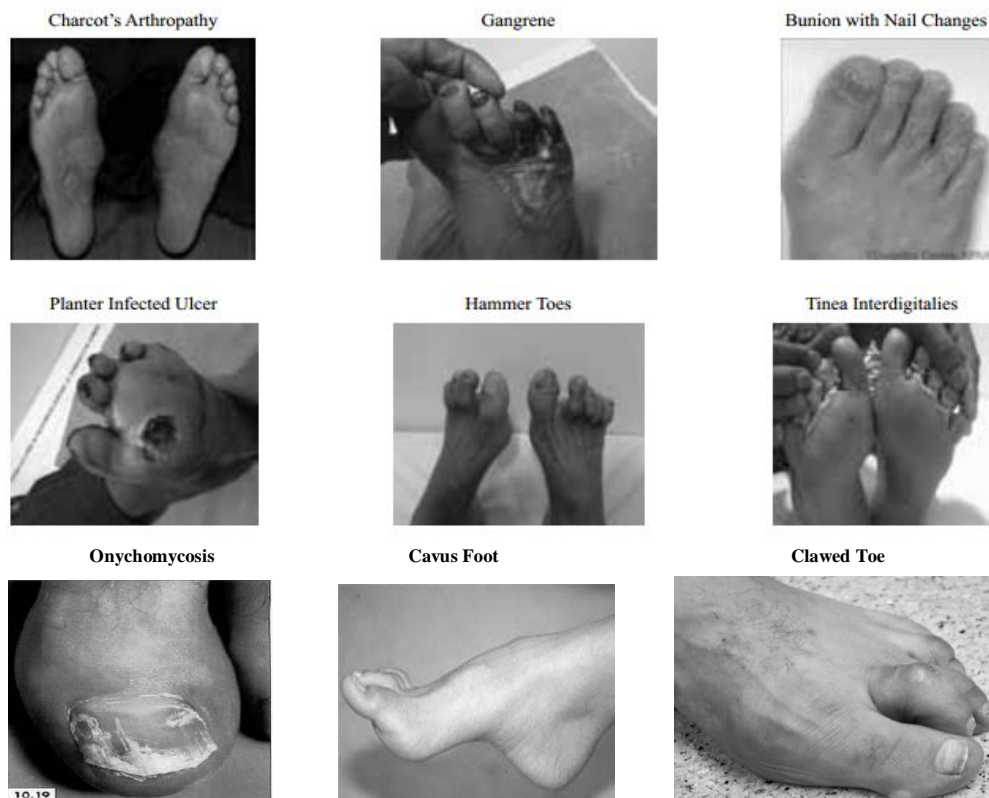**Tabel 2. Tipe DFU berdasarkan etiologi**

<b>Feature</b>	<b>Neuropathic</b>	<b>Ischaemic</b>	<b>Neuroischaemic</b>
<b>Sensation</b>	Sensory loss	Painful	Degree of sensory loss
<b>Callus/ necrosis</b>	Callus present and often thick	Necrosis common	Minimal callus Prone to necrosis
<b>Wound bed</b>	Pink and granulating, surrounded by callus	Pale and sloughy with poor granulation	Poor granulation
<b>Foot temperature and pulses</b>	Warm with bounding pulses	Cool with absent pulses	Cool with absent pulses
<b>Other</b>	Dry skin and fissuring	Delayed healing	High risk of infection
<b>Typical location</b>	Weight-bearing areas of the foot, such as metatarsal heads, the heel and over the dorsum of clawed toes	Tips of toes, nail edges and between the toes and lateral borders of the foot	Margins of the foot and toes

Saat melakukan tes, skala amplitudo terus ditingkatkan sampai penderita merasakan vibrasi. Selanjutnya diambil nilai rata-rata dari 3 pemeriksaan berturut-turut dari setiap jari yang sudah di tes. Angka PVT yang mencapai skala amplitudo > 25 volt, ternyata dapat mendeteksi risiko ulkus kaki, dengan sensitivitas 83% dan spesifisitas 63%. Pemeriksaan fisik neurologi dapat dilakukan pemeriksaan sensibilitas halus dan kasar, refleks achilles dan patella, kekuatan otot, *range of*

*motion. Range of motion* merupakan pemeriksaan yang dilakukan secara aktif maupun pasif pada sendi metatarsophalangeal (MTP), midtarsal, subtalar, dan *ankle*. Pemeriksaan fisik yang benar bisa mengarahkan kita ke etiologi dari DFU, seperti yang dijelaskan pada tabel 2.

Pada tahap pemeriksaan ini juga dilakukan pemeriksaan permukaan kaki untuk mengetahui apakah ada deformitas. Ciri deformitas lokal, dapat dilihat dengan seksama oleh pemeriksa berupa: adanya kontraktur dan keterbatasan gerak sendi. Hal ini dapat kita lihat dengan menyuruh pasien berjalan. Kedua keadaan tersebut menimbulkan menyebabkan mobilitas sendi terbatas dan kelainan anatomik kaki yang dapat dilihat pada gambar 4.



**Gambar 4. Kelainan anatomik kaki pada DFU.**  
(Sumber: Boulton (2004))

### ***Infection Assessment***

Untuk menilai adanya infeksi, pertama dilakukan pemeriksaan hitung darah lengkap untuk mengetahui apakah ada peningkatan leukosit dengan peningkatan neutrofil segmen. Selanjutnya sebagai *gold standard* adanya infeksi ditegakkan berdasarkan hasil kultur *swab*.

Disamping itu, penting untuk mengetahui apakah sudah terjadi osteomyelitis atau belum yaitu dengan melakukan pemeriksaan radiologis. Rontgen pedis biasa harus dilakukan sebagai pemeriksaan radiologi awal pasien diabetes dengan tanda dan gejala klinis penyakit DFU. Rontgen pedis tersebut dapat menemukan osteomyelitis, osteolisis, fraktur, dislokasi pada neuropati arthropati, kalsifikasi arteri medial, gas jaringan lunak, benda asing, serta adanya arthritis. Namun demikian, akut osteomyelitis pada rontgen pedis biasa tidak dapat menunjukkan perubahan tulang hingga 14 hari berikutnya. Pemeriksaan radiologi serial diperlukan saat menghadapi situasi tersebut, dimana gambaran radiologi negatif tetapi kecurigaan klinis tinggi.

*Bone scan* dengan *Technetium-99 methylene diphosphonate* (Tc-99 MDP) sering digunakan untuk mencari osteomyelitis pada infeksi DFU. Meskipun memiliki sensitifitas yang tinggi, namun tidak spesifik untuk pemeriksaan kaki neuropati. Osteomyelitis, fraktur, arthritis, dan neuropati artropati akan ditunjukkan melalui peningkatan *radiotracer uptake*.

*Computed tomography scanning* (CT scan) diindikasikan untuk menilai tulang dan sendi yang dicurigai mengalami gangguan tetapi tidak terbukti pada pemeriksaan radiologi biasa. CT scan dapat memberikan gambaran fragmentasi tulang dan subluksasio sendi. Pada tahun 1998 telah dimulai penggunaan *multislice CT* yang dapat membuat CT angiografi seluruh tubuh ekstremitas inferior. Fungsi ginjal harus diperhatikan karena pada CT angiografi menggunakan kontras iodium dalam jumlah banyak ( $\pm 100\text{cc}$ ).

*Magnetic resonance imaging* (MRI) untuk pemeriksaan osteomyelitis lebih disukai dari CT scan karena resolusi gambar yang lebih baik dan dapat melihat proses infeksi yang meluas. MRI digunakan untuk menilai osteomyelitis, abses dalam, sepsis sendi, dan ruptur tendon. Meskipun mahal, MRI diterima secara luas dalam diagnostik radiologi infeksi DFU.

Penggunaan ultrasonografi untuk deteksi osteomyelitis kronis tampaknya lebih superior di bandingkan dengan rontgen biasa, sensitifitas yang sebanding dengan Tc-99 MDP *bone scanning*. Pedobarografi adalah sebuah pemeriksaan tekanan kaki dan telah digunakan secara luas pada penelitian DFU. Penilaian tekanan puncak plantar dalam sepatu dan tanpa alas kaki telah disarankan kaki yang berisiko dan pencegahan ulkus.

### **Klasifikasi Diabetic Foot Ulcer (DFU)**

Setelah dilakukan rangkaian pemeriksaan DFU yang seksama, pasien DM dengan DFU diklasifikasikan berdasarkan kategori risiko kumulatif. Memungkinkan rencana desain penatalaksanaan dan menentukan apakah pasien memiliki risiko terhadap ulkus atau amputasi.

**Tabel 3. Sistem Kategorisasi Risiko Ulkus DFU.**

Kategori	Faktor risiko	Rekomendasi evaluasi
0	Tidak ada neuropati sensorik	Setiap tahun
1	Neuropati sensorik	Setiap 6 bulan
2	Neuropati sensorik atau penyakit vaskuler perifer dan atau deformitas kaki	2-3 bulan
3	Bekas ulkus atau bekas amputasi	1-2 bulan

Klasifikasi yang sesuai pada luka di kaki berdasarkan penilaian yang seksama. Klasifikasi akan memudahkan rencana terapi dan dapat menilai prognosis hasil yang diharapkan. Meskipun belum ada satu sistem yang digunakan secara universal, sistem klasifikasi yang sering digunakan adalah sistem Wagner.

**Tabel 4. Sistem Klasifikasi Wagner**

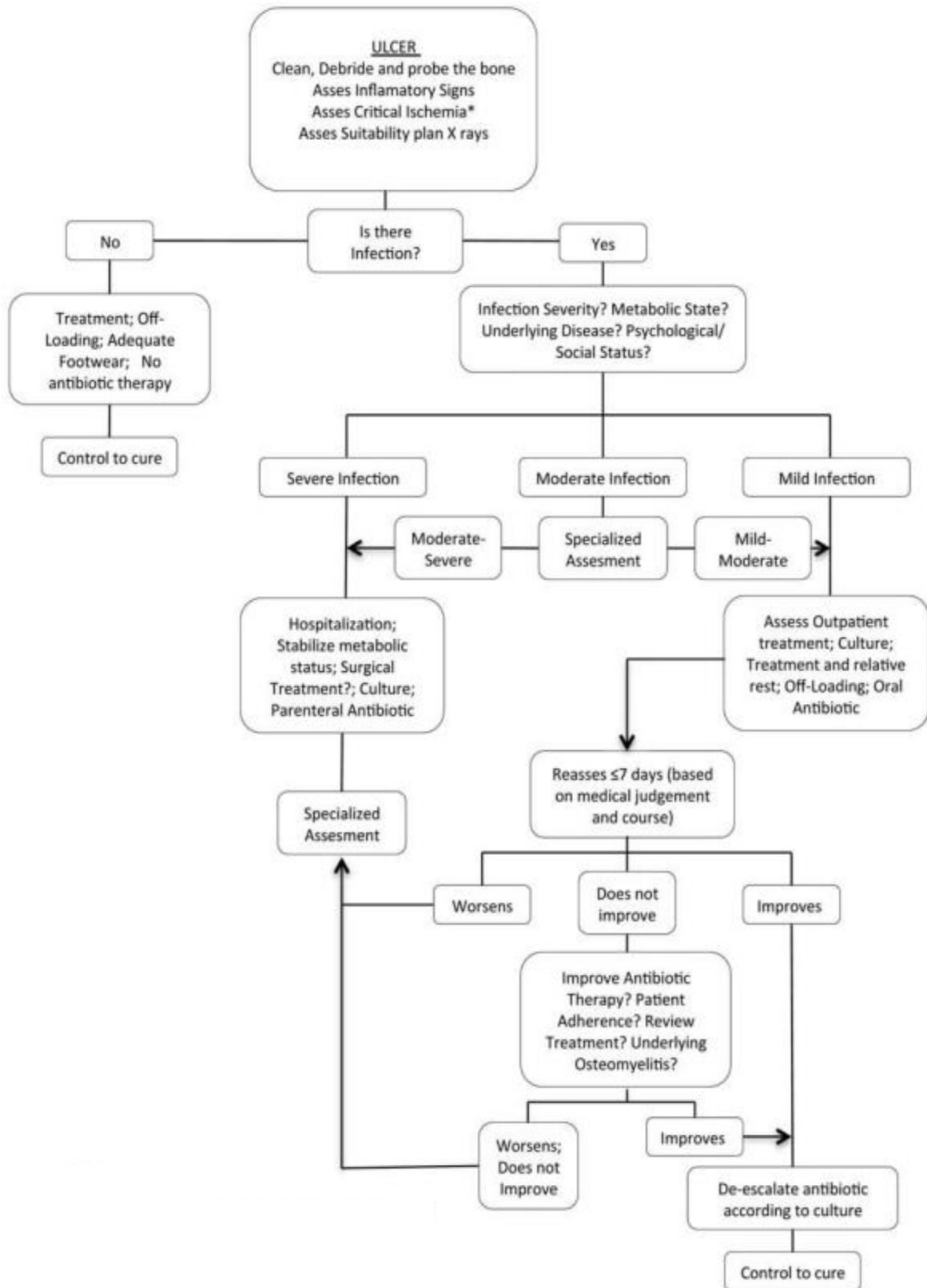
Grade	Lesi
0	Tidak ada lesi terbuka; dapat berupa deformitas atau selulitis
1	Ulkus superfisial
2	Ulkus dalam hingga ke tendon atau kapsul sendi
3	Ulkus dalam dengan abses, osteomielitis, atau sepsis sendi
4	Gangren lokal – pada kaki depan atau tumit
5	Gangren pada semua kaki

**Tabel 5. Sistem klasifikasi PEDIS**

Clinical manifestation of infection	Infection Severity	PEDIS
Wound lacking purulence or any manifestations of inflammation	uninfected	1
Presence of > 2 manifestations of inflammation : <ul style="list-style-type: none"> <li>• Purulence</li> <li>• Erythema</li> <li>• Pain</li> </ul>	Mild	2

<ul style="list-style-type: none"> <li>• Tenderness</li> <li>• Warmth or induration</li> </ul> <p>But any cellulitis/erythema extends &lt; 2 cm around ulcer :</p> <ul style="list-style-type: none"> <li>• Infection limited to the skin or superficial subcutaneous tissues</li> <li>• No other local complications or systemic illness</li> </ul>		
<p>Infection (as above) in a patient who is systemically well and metabolically stable but which has &gt; 1 if the following characteristics :</p> <ul style="list-style-type: none"> <li>• Cellulitis extending &gt; 2 cm</li> <li>• Lymphangitic streaking</li> <li>• Spread beneath the superficial fascia</li> <li>• Deep tissue abscess</li> <li>• Gangrene</li> <li>• Involvement of muscle, tendon, joint or bone</li> </ul>	Moderate	3
<p>Infection in a patient with systemic toxicity or metabolic instability ( fever chills, tachycardia, hypotension, confusion, vomiting, leukocytosis, acidosis, severe hyperglycemia or azotemia)</p>	Severe	4

Berikut pada gambar 5 dapat dilihat alur diagnostik yang bisa digunakan sebagai acuan manajemen pasien diabetes yang memiliki DFU.



Gambar 5. Alur diagnostik dan tatalaksana ulkus DFU.  
(Sumber: Blanes (2011))

### **Penatalaksanaan *Diabetic Foot Ulcer* (DFU)**

Penatalaksanaan DFU dapat dibagi menjadi 2 kelompok besar, yaitu pencegahan primer (pencegahan sebelum terjadi perlukaan pada kulit) dan pencegahan sekunder (pencegahan dan penatalaksanaan ulkus/gangren diabetik yang sudah terjadi) agar tidak terjadi kecacatan yang lebih parah.

#### **Pencegahan primer**

Penyuluhan mengenai terjadinya DFU sangat penting untuk mempertahankan kondisi kaki yang masih baik (belum tampak luka atau gangren) selama mungkin dan tidak berlanjut ke tingkat yang lebih berat. Penyuluhan ini dilakukan beriringan dengan penyuluhan mengenai kontrol gula darah untuk pasien diabetes melitus, seperti diet, olahraga, dan gaya hidup. Edukasi pasien dan praktek mandiri pasien seperti menjaga kebersihan kaki, mempertahankan kelembaban kulit kaki dengan pelembab, dan perawatan kuku sebaiknya dipromosikan.

Pengelolaan DFU terutama ditujukan untuk pencegahan terjadinya ulkus, disesuaikan dengan keadaan risiko kaki. Berbagai usaha pencegahan dilakukan sesuai dengan tingkat besarnya risiko tersebut. Dengan memberikan alas kaki yang sesuai, berbagai hal terkait terjadinya ulkus karena faktor mekanik akan dapat dicegah.

#### **Pencegahan sekunder**

Dalam pengelolaan DFU, kerja sama multi disiplin sangat diperlukan. Berbagai hal yang harus ditangani dengan baik agar diperoleh hasil pengelolaan yang maksimal dapat digolongkan sebagai berikut :

- Kontrol metabolik
- Kontrol neuropati
- Kontrol vaskuler
- Kontrol mekanis – tekanan
- Kontrol luka dan mikrobiologi – infeksi

### **Kesimpulan**

*Diabetic Foot Ulcer* (DFU) merupakan komplikasi yang umum terjadi pada pasien diabetes. Pengenalan faktor risiko dan pengobatan penyakit DFU memerlukan keterampilan terhadap diagnosis. Deteksi dini patologi kaki, khususnya pada pasien

dengan risiko tinggi, membantu untuk menentukan intervensi awal dan mengurangi potensi perawatan dirumah sakit atau amputasi.

#### **DAFTAR PUSTAKA**

1. Boulton AJM, Kirsner RS, Vieikyte L. Neuropathic diabetic foot ulcers. *The New England Journal of Medicine*, 2004;351:48–55.
2. Simerjit S, Dinker RP, Chew Y. Diabetic foot ulcer – Diagnosis and management. *Clin Res Foot Ankle*. 2013;1: 120
3. Waspadji S. Kaki diabetes. Dalam: Setiati S, Sudoyo AW, Alwi I, Simandibrata M, Setiyohadi B, dkk, editor. *Buku ajar ilmu penyakit dalam*. Edisi V. Jakarta. Pusat Penerbitan Departemen Ilmu Penyakit Dalam Fakultas Kedokteran Universitas Indonesia, 2009; 1961-1992.
4. Ivy C, Elkin VL, Thomas RE. Management and prevention of diabetic foot ulcers and infections. *Pharmacoeconomics*. 2008;26(12):1019-1035
5. Cynthia LB and David JM. Reducing the incidence of foot ulceration and amputation in diabetes. *Current Diabetes Reports*. 2004;4:413-418
6. Fard AS, Esmaelzadeh M, Larijani B. Assessment and treatment of diabetic foot ulcer. *Int J Clin Pract*. 2007;61(11):1931-1938
7. Eva D, Jazil K, Asman M, Syafril S. Profil ulkus diabetik pada penderita rawat inap di bagian penyakit dalam RSUP Dr M. Djamil Padang. *Maj Kedokt Indon*. 2008;58(1):3-7
8. John AD. Outpatient assessment and management of the diabetic foot. *Med Clin N Am*. 2014;98:353-373
9. Lepantalo M, et al. Diabetic foot. *European Journal of Vascular and Endovascular Surgery*. 2011;42(52):S60-S74
10. Katsilambros N, Dounis E, Tsapogas P, Tentolouris N. *Atlas of the diabetic foot*. John Wiley & sons, Ltd. England. 2003; 1-22
11. Blanes JJ, et al. Consensus document on treatment of infection in diabetic foot. *Rev Esp Quimioter*. 2011;24(4):233-262
12. Ibrahim A, Jude E, Langdon DC, Martinez F, Harkless L, Gawish H, Huang Y et al. *IDF Clinical Practice Recommendations on the Diabetic Foot – 2017*. International Diabetes Federation. 2017; 1- 70.