

## CASO CLÍNICO ARP N°5: QUAL O SEU DIAGNÓSTICO?

### ARP CASE REPORT N° 5: WHAT IS YOUR DIAGNOSIS?

André Gomes<sup>1</sup>, Alexandre Lourenço<sup>2</sup>, Lurdes Correia<sup>3</sup>, Manuel Abecasis<sup>1</sup>

<sup>1</sup>Serviço de Imagiologia Geral

Diretora do Serviço: Dr.ª Isabel Távora

<sup>2</sup>Serviço de Obstetrícia, Ginecologia e Medicina da Reprodução Humana

<sup>3</sup>Serviço de Anatomia Patológica

Centro Hospitalar Lisboa Norte – Hospital de Santa Maria

### Apresentação do caso

Doente do sexo feminino com 28 anos de idade, raça africana, grávida de 11 semanas, recorre ao serviço de urgência por perda hemática vaginal, referindo ainda aumento do volume abdominal com 6 meses de evolução. Realizou ecografia (suprapúbica e endocavitária) onde foi identificada massa pélvica lateralizada à direita com cerca de 14 cm de maior eixo. Ecografia obstétrica sem outras alterações para além da massa pélvica.

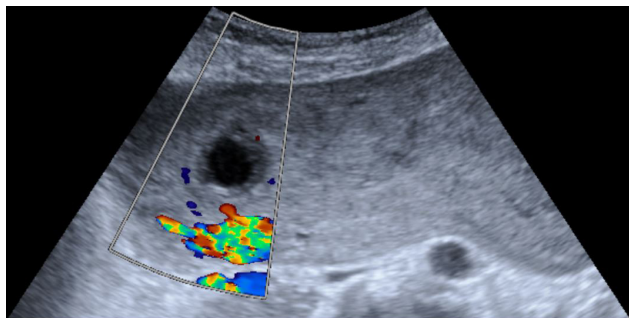


Figura 1 – Imagem de ecografia pélvica suprapúbica no plano axial com Doppler cor.

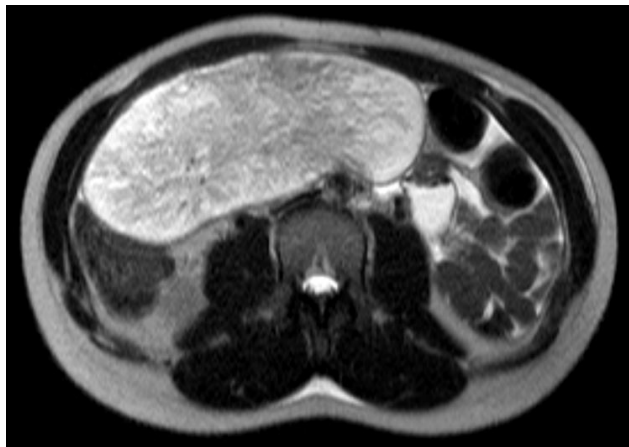


Figura 3 – Imagem de RM ponderada em T2 no plano axial.

Examinada G3P1 com um parto distócico (cesariana por motivo desconhecido) e uma interrupção voluntária da gravidez. Sem antecedentes pessoais ou familiares conhecidos relevantes. Resultados de estudos laboratoriais com valores dentro da normalidade.

Efetuiu estudo de ressonância magnética (RM) pélvica 1 semana depois.

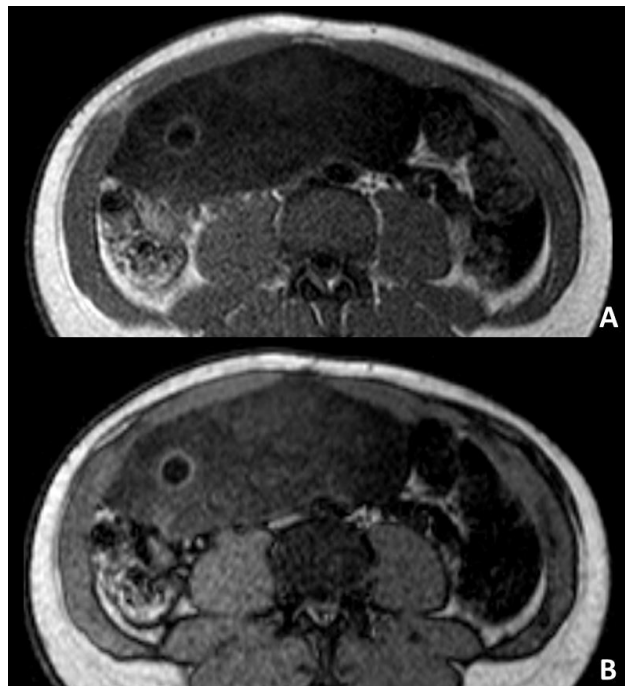
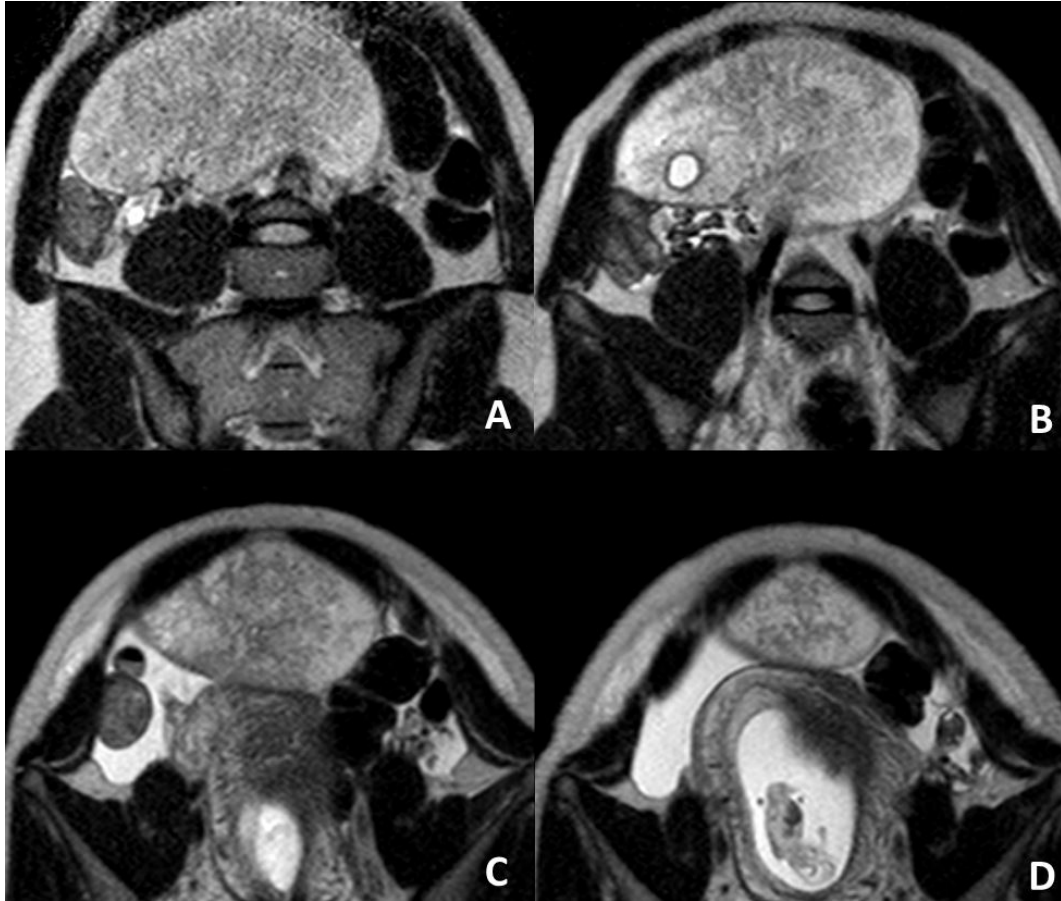
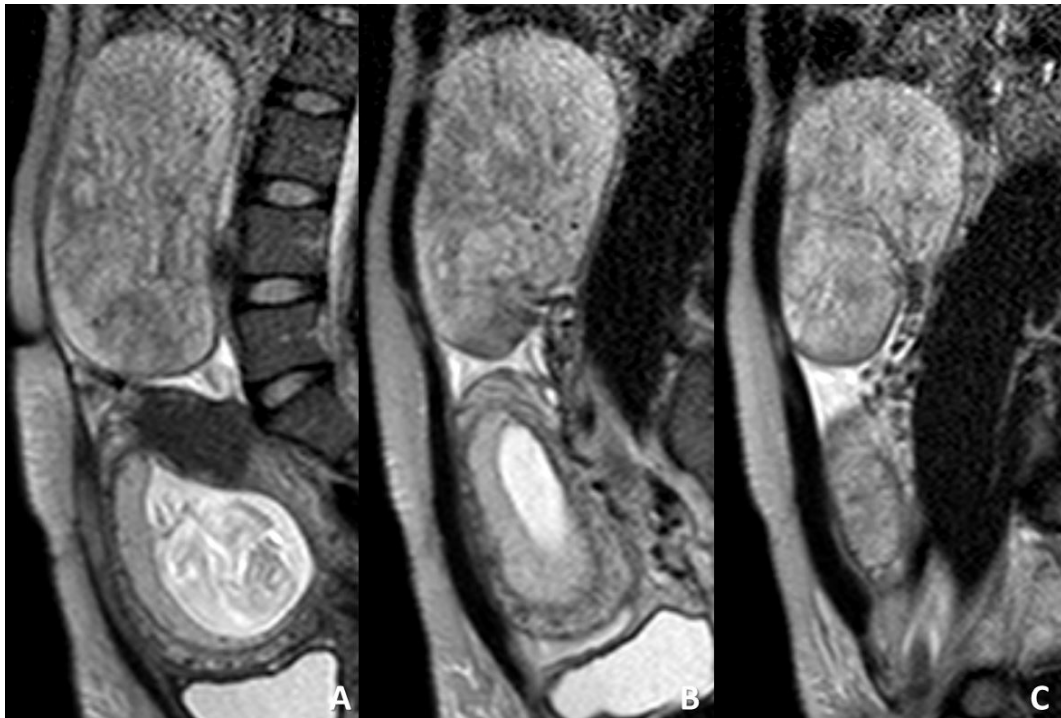


Figura 2 – Imagens de RM ponderadas em T1 em fase (A) e fora de fase (B) no plano axial.



**Figura 4** – Imagens de RM ponderadas em T2 (sentido crânio-caudal de A a D) num plano axial oblíquo.



**Figura 5** – Imagens de RM ponderadas em T2 na linha média (A) e lateralizadas à direita (B e C) no plano sagital.

Envie a sua resposta contendo o(s) diagnóstico(s), para o endereço de email [actarp.on@gmail.com](mailto:actarp.on@gmail.com), até ao dia 31 de Janeiro de 2016.  
Os nomes dos autores do maior número de respostas correctas serão publicados nesta secção.