

Artigo Original/ Original Article

Tratamento Endovascular de Doença Oclusiva Aorto-Iliaca: Estudo Retrospectivo*A Retrospective Study of Endovascular Management of Aortoiliac Occlusive Disease***A. Pedro Pissarra¹, Paulo Donato¹, Bárbara Pereira², Raquel Madaleno¹, Isabel Candelária¹, J. Filipe Costa¹, Vítor Carvalheiro¹, A. Gil Agostinho¹, Filipe Caseiro-Alves¹**¹ Serviço de Imagem Médica, Centro Hospitalar e Universitário de Coimbra, Faculdade de Medicina da Universidade de Coimbra, Coimbra, Portugal² Serviço de Angiologia e Cirurgia Vascular, Centro Hospitalar e Universitário de Coimbra, Coimbra, Portugal**Correspondência**António Pedro Pissarra
Avenida Central n°6 5°B
3000-607 Coimbra
Portugal
e-mail: antoniopedropissarra@gmail.com**Resumo****Objetivos:** Avaliar os resultados técnicos do tratamento endovascular em lesões oclusivas do sector aorto-iliaco.**Material e métodos:** Foi efectuada uma análise retrospectiva entre Janeiro de 2008 e Janeiro de 2016 de todos os procedimentos endovasculares realizados num único centro para tratamento de lesões ateroscleróticas aorto-iliacas. Foram avaliados os tipos de lesões existentes, os procedimentos endovasculares utilizados, as taxas de sucesso técnico e de complicações.**Resultados:** Foram estudados retrospectivamente 194 doentes (idade média 67,44 anos, DP=10,29; 91% sexo masculino). O tipo de lesão mais frequente foi estenose das artérias ilíacas comuns. A colocação de kissing stents foi a técnica mais utilizada (n=96; 49,5%), seguida da colocação de stent ilíaco único (n=85; 43,8%) e angioplastia com balão isolada (n=8; 4,1%). Em cinco casos (2,6%) não foi possível ultrapassar a lesão oclusiva. Verificaram-se complicações imediatas em 5,2% (n=10), sendo a ocorrência de laceração arterial a complicação mais comum, tendo-se registado casos isolados de migração do stent, hematoma e embolização para a artéria femoral superficial. A taxa de sucesso técnico imediato foi de 96,9%.**Conclusões:** O tratamento endovascular de lesões estenosantes/oclusivas do sector aorto-iliaco é tecnicamente eficaz na esmagadora maioria dos doentes, com baixas taxas de complicações associadas.**Palavras-chave**Procedimento Endovascular - Efeitos adversos, Mortalidade, Estatística, Uso terapêutico
Doença oclusiva arterial - Classificação, Patologia, Terapêutica
Estudos retrospectivos - Métodos, Organização e administração.**Abstract****Objectives:** To evaluate the initial technical results of endovascular treatment of aortoiliac occlusive disease.**Methods:** A single center retrospective analysis of all endovascular procedures performed between January 2008 and January 2016 for assessment of aorto-iliac arteriosclerotic lesions was conducted, having been evaluated the type of lesions, the endovascular procedures used as well as the technical success and complication rates.**Results:** The data were retrospectively reviewed on 194 patients (mean age 67,44 years; SD=10,29; 91% male).

The most common type of lesion was stenosis of the common iliac arteries. Placement of kissing stents was the most used technique (n=96; 49,5%), followed by the placement of a single iliac stent (n=85; 43,8%) and balloon angioplasty (n=8; 4,1%). In five cases (2,6%), it was not possible to overcome the occlusive lesion.

There were immediate complications in 5,2% (n=10). Arterial laceration was the most frequent complication. We also registered isolated cases of stent migration, hematoma and superior femoral artery embolization. The technical success rate was 96,9%.

Conclusion: Endovascular management of aortoiliac stenotic/occlusive lesions is technically feasible in most patients, with low rates of complications.**Keywords**Endovascular Procedures - Adverse effects, Mortality, Statistics and numerical data, Therapeutic use
Arterial Occlusive Diseases - Classification, Pathology, Therapy
Retrospective Studies - Methods, Organization and administration**Introdução**A doença arterial periférica (DAP) afecta aproximadamente 6% da população portuguesa com mais de 50 anos (prevalência ligeiramente superior à referenciada para os países do Sul da Europa).¹ Caracteriza-se por condicionar obstrução do lúmen arterial, na maioria dos casos secundária a aterosclerose,² com consequente redução do fluxo sanguíneo aos tecidos a jusante do vaso envolvido. As artérias do sector aorto-iliacosão frequentemente afectadas, constituindo esta a segunda localização mais frequente de DAP depois do envolvimento das artérias femoral superficial e poplítea.³A avaliação inicial dos doentes com doença oclusiva aorto-iliaca (DOAI) pode ser realizada com base na classificação de Leriche-Fontaine² que permite estratificar a gravidade da doença com base na sintomatologia, desde doente assintomático (tipo I) até aos casos de maior gravidade com ulceração e gangrena do membro afectado (tipo IV).

A confirmação e adequada avaliação da suspeita de DOAI é habitualmente feita através de exames de imagem não invasivos, entre os quais eco-Doppler (exame de 1ª linha)⁴ bem como a angiografia por TC e RM, métodos com acuidade diagnóstica semelhante à angiografia digital de subtração e particularmente importantes ao permitirem o mapeamento das lesões vasculares antes do procedimento endovascular ou cirúrgico.⁵ Para além dos métodos de diagnóstico não invasivos, a realização de angiografia por catéter permanece extremamente útil para a avaliação de DOAI ao permitir a medição do gradiente de pressão condicionado pela lesão e possibilitar o tratamento endovascular simultâneo, quando este se justifica.

A estratificação da severidade das lesões do sector aorto-ilíaco pode também ser obtida pela classificação de TASC II (TransAtlantic Inter-Society Consensus).⁶ Esta classificação permite distribuir os vários tipos de lesões envolvendo este segmento arterial em quatro tipos, desde TASC A (doença mais focal) a TASC D (doença mais extensa) (Fig. 1). A classificação TASC II tem ainda importância na decisão terapêutica, sendo o tratamento endovascular o método preferencial nas lesões TASC A e B e o tratamento cirúrgico na doença TASC C e D.⁶ No entanto, alguns autores⁷ sugerem que seja qual for o tipo de lesão se deverá optar preferencialmente pela abordagem endovascular (por estar associada a menor morbilidade), reservando o tratamento cirúrgico para doentes em que não foi possível o tratamento endovascular.

O objectivo deste estudo foi avaliar os resultados técnicos do tratamento endovascular em lesões estenosantes/oclusivas do sector aorto-ilíaco.

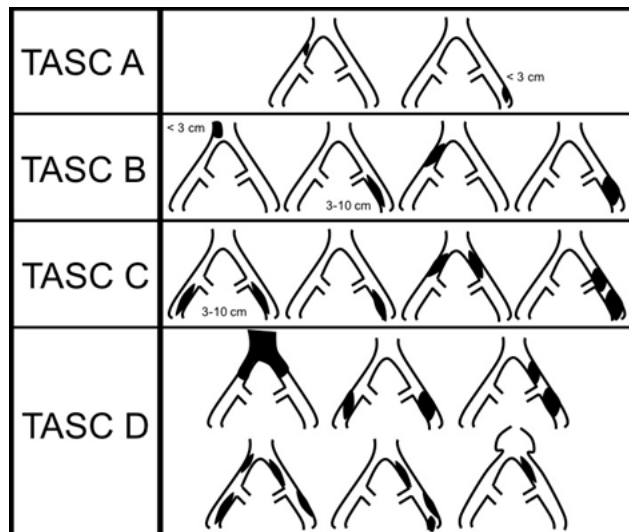


Figura 1 – Classificação TASC II (adaptado de L.Norgren et al. Inter-Society Consensus for the Management of Peripheral Arterial Disease. 2007)

Material e Métodos

Foi realizada uma análise retrospectiva dos doentes submetidos a tratamento endovascular de lesões do sector aorto-ilíaco entre Janeiro de 2008 a Janeiro de 2016 no Centro Hospitalar e Universitário de Coimbra (CHUC), tendo sido os procedimentos realizados por equipas em que pelo menos um dos intervenientes era radiologista de intervenção com experiência mínima de 5 anos.

Procedeu-se à avaliação do tipo de lesões, o tipo de procedimento utilizado, as taxas de sucesso técnico e de

complicações, tendo para isso recorrido à análise das imagens dos procedimentos presentes no arquivo digital do Serviço de Imagem Médica do Hospital Universitário de Coimbra, dos relatórios dos procedimentos efectuados bem como consulta dos processos clínicos.

Resultados

Foram analisados os processos clínicos de 194 doentes, sendo que 91% destes eram do sexo masculino (Fig. 2), com uma idade média de 67,44 anos (desvio padrão=10,29).

As lesões mais frequentemente encontradas (Fig. 3) envolviam a artéria ilíaca comum, quer por estenose unilateral (n=72, sendo que 13 destas se encontravam próximas da bifurcação aórtica e as restantes mais próximas da bifurcação da ilíaca comum), estenose bilateral (n=48) ou oclusão unilateral (n=40). As restantes lesões envolveram a artéria ilíaca externa, com estenose unilateral (n=26, sendo que 8 tinham menos de 3 cm, 12 tinham mais de 3 cm e 6 apresentavam extensão à femoral comum) ou oclusão unilateral (n=8, 6 delas com envolvimento da origem da artéria ilíaca interna ou da artéria femoral comum).

A classificação de Fontaine (dos 174 doentes em foi possível recolher esse dado) distribuiu os doentes do seguinte modo: 1% grau I; 4% grau IIa; 70% grau IIb; 6% grau III e 19% grau IV.

Os doentes foram agrupados segundo a classificação TASC II (Fig. 4), sendo que aproximadamente 66% foram classificados com TASC A (n=128), 28% TASC B (n=54) e 6% TASC C (n=12). Os doentes TASC C sujeitos a tratamento endovascular tratavam-se de doentes com várias co-morbilidades e por isso maus candidatos a tratamento cirúrgico.

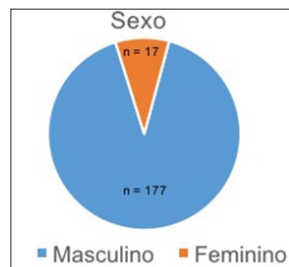


Figura 2 – Caracterização da população - sexo

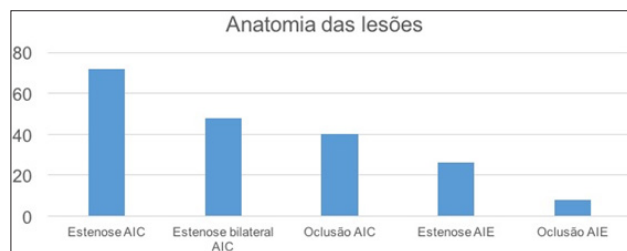


Figura 3 – Caracterização da população - anatomia das lesões

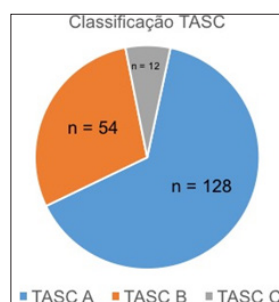


Figura 4 – Caracterização da população - classificação TASC II

Em 38% dos doentes (n=72) verificou-se a presença de lesões de outros segmentos anatómicos (Fig. 5). Em aproximadamente metade destes (n=37) verificaram-se lesões da artéria femoral superficial, tendo sido também sujeitas a tratamento endovascular com colocação de stent.

A análise do tipo de procedimento endovascular efectuado (Fig. 6) revelou que em 96 doentes (49,5%) se procedeu a colocação de kissing stents (Fig. 7), em 85 doentes (43,8%) foi colocado stent ilíaco único (Fig. 8) e em 8 casos (4,1%) foi realizado angioplastia com balão isolada (Fig. 9). Em todos os casos foram utilizados stents auto-expansíveis.

A abordagem utilizada preferencialmente foi por via femoral anterógrada contra-lateral, possibilitando realização do procedimento na maioria dos casos. Em algumas situações

houve necessidade de abordagem femoral retrógrada ipsilateral e muito raramente a abordagem foi feita por via braquial para realização de tratamento endovascular.

Em 5 doentes (2,6%), todos com lesões do tipo TASC II B (quatro casos de lesões oclusivas da íliaca comum esquerda e um caso de lesão oclusiva da íliaca comum direita), não foi possível a passagem com guia através das lesões quer por via femoral retrógrada ipsilateral ou anterógrada contralateral (tentadas em todos os casos) ou por via braquial (tentada num dos casos), havendo necessidade de tratamento cirúrgico (em três dos casos com endarterectomia, um caso com necessidade de amputação supra-condiliana e num caso com bypass femoro-femoral esquerdo-direito).

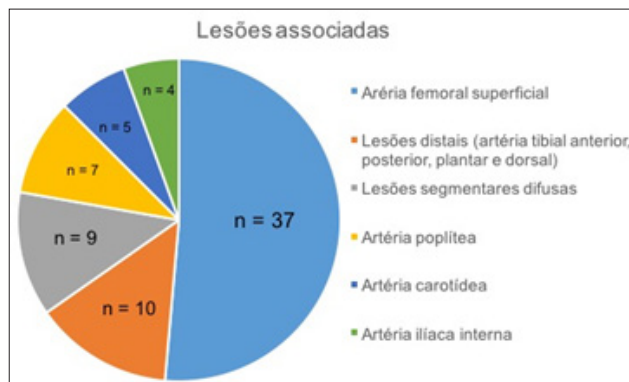


Figura 5 – Caracterização da população – lesões associadas

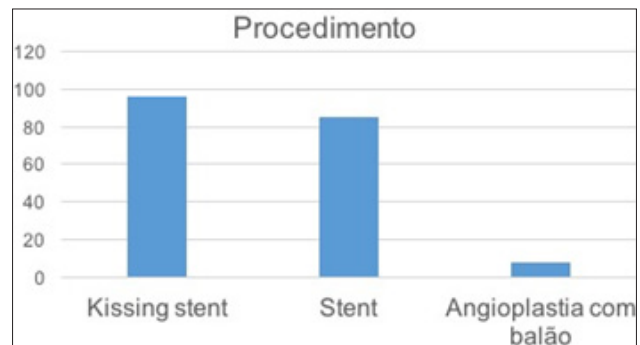


Figura 6 – Procedimentos endovasculares realizados

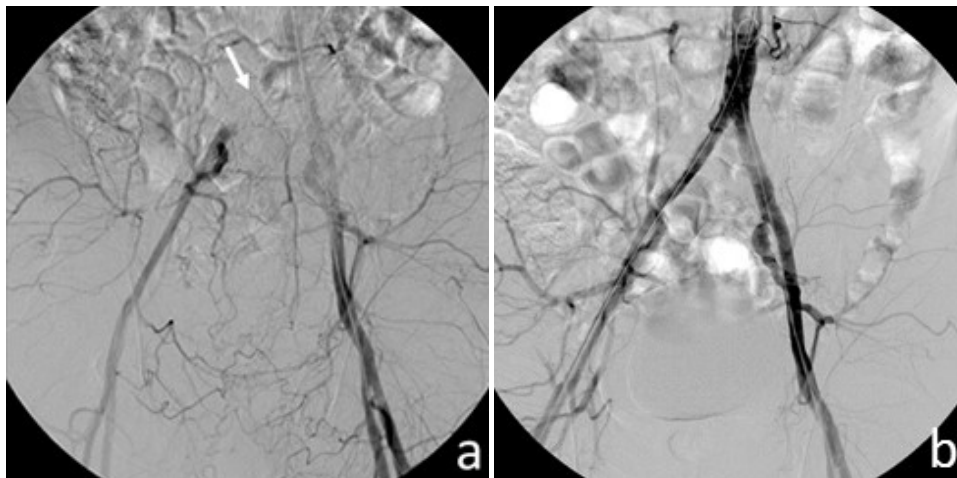


Figura 7 – Doente do sexo masculino com 69 anos com oclusão da artéria ilíaca comum direita (seta em a), tratado com recurso a colocação de kissing stents.

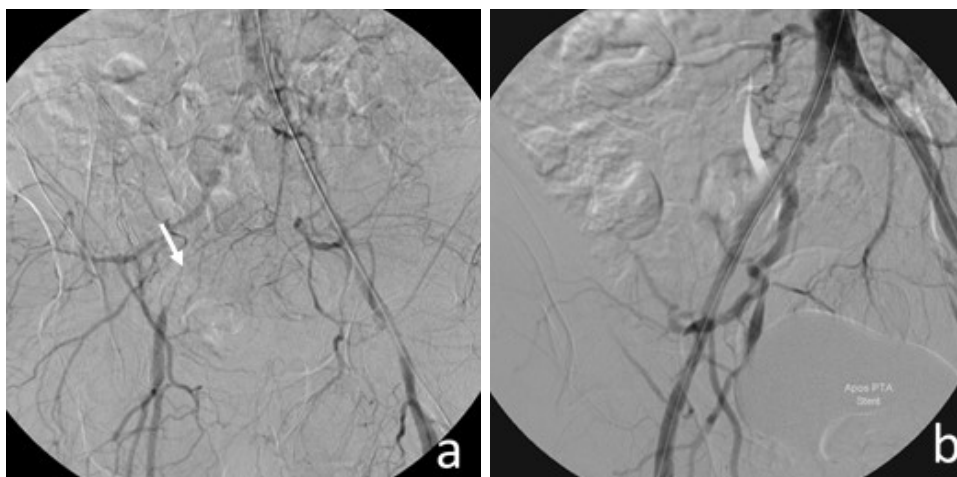


Figura 8 – Doente do sexo masculino com 71 anos com oclusão da artéria ilíaca externa direita (seta em a), tratado com colocação de stent ilíaco único (b).

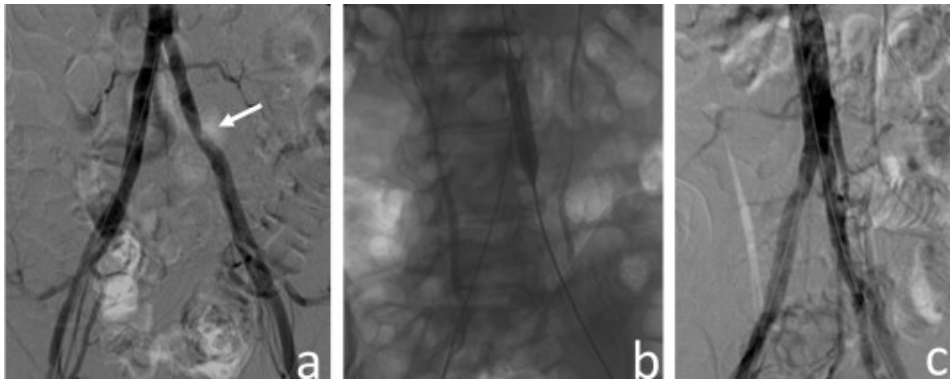


Figura 9 – Doente do sexo masculino com 50 anos com estenose curta na artéria ilíaca comum esquerda (seta em a), com resolução após realização de angioplastia com balão (b,c).

Verificou-se a existência de complicações imediatas em 10 casos (5,2 %) (Fig. 10), tendo estas sido resolvidas sem necessidade de cirurgia. A existência de laceração arterial foi a complicação mais comum (n=7), ocorrida aquando da expansão do stent em lesões marcadamente calcificadas. Os casos de laceração arterial foram resolvidos com a colocação de stents cobertos. O caso de migração do stent ocorreu numa oclusão ilíaca longa, em que o stent subdimensionado se deslocou superiormente, não tendo ocorrido recanalização da totalidade da oclusão. A situação foi resolvida com colocação de novo stent com prolongamento do anteriormente colocado. Num dos casos verificou-se embolização transitória para a artéria femoral superficial, tendo esta sido resolvida com bolus de heparina local. Verificou-se um caso de formação de hematoma retroperitoneal, autolimitado e sem necessidade de drenagem.

Tendo em conta os cinco casos em que foi impossível a realização de tratamento endovascular por não terem sido ultrapassadas as lesões obstrutivas e o caso em que se verificou a necessidade de um segundo procedimento para assegurar permeabilidade do vaso anteriormente sujeito a tratamento endovascular (por migração do stent), obteve-se uma taxa de sucesso técnico pós-angioplastia de 96,9%.

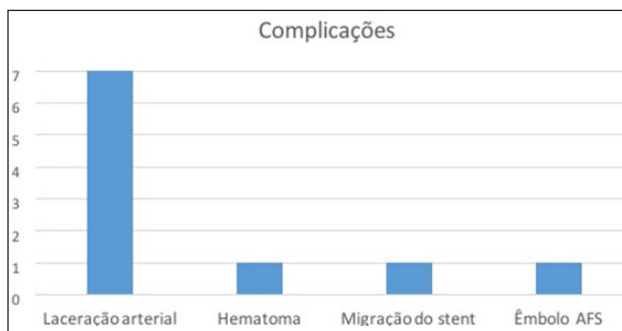


Figura 10 – Complicações

Discussão

O tratamento endovascular inicia-se com realização de anestesia local e obtenção de acesso femoral (ou braquial, se o acesso femoral for impossível) por técnica de Seldinger. Após realização de angiografia diagnóstica a lesão é identificada e ultrapassada por fio-guia, permitindo assim a realização de angioplastia com balão e/ou colocação de stent único ou kissing stents.

Estudos anteriores⁶ já comprovaram o sucesso terapêutico deste método para tratamento de lesões TASC II A e B, sendo inclusive aconselhado por alguns autores⁷ a sua utilização

preferencial mesmo na doença avançada. Embora trabalhos no passado⁸ não tenham mostrado diferença significativa quer no sucesso terapêutico quer nas taxas de complicações entre a realização de apenas um tipo de procedimento endovascular (angioplastia com balão ou colocação de stent) ou ambos os procedimentos simultaneamente, a realização de angioplastia com balão isolada está geralmente reservada para estenoses segmentares de curtas dimensões, enquanto que para as restantes lesões está geralmente indicada a colocação de stent.⁹ Aihara et al. concluíram não haver diferenças prognósticas na utilização dos diferentes tipos de stents (kissing stents vs stent simples; auto-expansíveis vs expansíveis com balão), particularmente em lesões envolvendo a bifurcação aórtica.⁹ No entanto, o facto dos stents auto-expansíveis condicionarem uma força radial igualmente distribuída e apresentarem expansão gradual após dilatação com balão diminui o risco de rotura aórtica, sugerindo-se por isso a sua utilização.¹⁰ Por outro lado, a utilização de kissing stents em lesões envolvendo a bifurcação aórtica ou doença unilateral na região proximal da artéria ilíaca comum diminui o risco de destruição da placa ateromatosa, embolização, e disseção da artéria ilíaca comum contralateral.^{11,12} Abello et al.¹³ demonstraram que o tratamento endovascular de lesões tipo A ou B pode ser obtido com a utilização de stents não-cobertos, sendo recomendado por alguns autores a utilização de stents cobertos em lesões tipo C e D.

A idade média dos doentes envolvidos no nosso estudo é relativamente avançada (67 anos) e 91% dos doentes eram do sexo masculino, dois factores de risco já anteriormente associados a doença oclusiva do sector aorto-ilíaco.¹⁴ Verificámos também que a grande maioria dos doentes tinha classificação de TASC II A/B, o que se justifica pelo facto de ser nestes grupos que o tratamento endovascular está particularmente indicado,⁶ tendo sido tratados raros casos de doentes com lesões do tipo C com várias co-morbilidades e por isso maus candidatos ao tratamento cirúrgico.

Verificámos a presença de lesões associadas em 38% dos doentes, das quais mais de metade correspondiam a lesões da artéria femoral superficial. Este facto pode ser justificado por o trajecto desta artéria ao longo do canal adutor, onde é comprimida pelo adutor magno e pela fásia do canal adutor, estar associado a fluxo sanguíneo turbulento e aumento da tensão de cisalhamento na parede arterial, com consequente risco de desenvolvimento de estenose.¹⁵

Praticamente metade dos doentes do nosso estudo foram sujeitos à colocação de kissing stents, o que pode ser explicado pelo facto de aproximadamente 80% dos doentes apresentarem doença com envolvimento da artéria ilíaca comum, em muitos destes casos bilateral ou unilateral a nível mais proximal. Nestes casos, a utilização de um stent único

condicionaria alterações de pressão na artéria ilíaca comum contra-lateral e estaria associado a potencial disseção da mesma, sendo por isso aconselhada a utilização de kissing stents.^{11,12} Numa minoria de doentes com estenoses curtas foi realizada angioplastia com balão isolada.

A utilização de stents auto-expansíveis é justificada pelo facto de serem mais facilmente manuseados em trajectos com angulações acentuadas e eficazes em segmentos arteriais que tenham alteração do diâmetro, como é o caso do segmento aorto-ilíaco¹⁵. Para além disso, e como referido anteriormente, os stents auto-expansíveis estão associados a um menor risco de rotura aórtica por condicionarem uma força radial igualmente distribuída e apresentarem expansão gradual após dilatação com balão.¹⁰

Em 5 doentes (2,6%) com lesões TASC II B não foi possível a passagem com guia através das lesões oclusivas. Em todos os casos foi efectuada tentativa por via femoral bilateral, tendo sido ainda tentado, num dos casos, abordagem por via umeral por esta ter sido a via de abordagem inicial.

Verificámos a existência de complicações em 5,2% dos doentes, valor que se aproxima dos valores descritos em estudos anteriores (6,5%),⁹ nomeadamente no que diz

respeito a casos de laceração arterial, complicação mais comum no nosso estudo (3,6% vs 0,5-3%).¹⁶

Por fim, obtivemos uma permeabilidade primária após tratamento endovascular de 96,9 %, valor que está igualmente de acordo com estudos anteriores (86-100%).¹⁶

O nosso estudo apresenta algumas limitações. Uma vez que grande parte dos doentes participantes no nosso estudo foram referenciados ao nosso serviço por outros centros hospitalares, o contacto com os mesmos foi perdido após realização do procedimento, impossibilitando a realização de follow-up a longo prazo, nomeadamente no que diz respeito a melhoria clínica após tratamento e os níveis de permeabilidade a longo prazo. Para além disso, trata-se de um estudo retrospectivo, em que alguns dos dados apresentados foram recolhidos directamente dos processos clínicos dos doentes, nomeadamente dos relatórios dos procedimentos efectuados.

Em conclusão, o nosso trabalho comprova que o tratamento endovascular de lesões obstrutivas do sector aorto-ilíaco é tecnicamente eficaz na grande maioria dos doentes, estando associado a baixas taxas de complicações.

Recebido / Received 08/02/2017

Aceite / Acceptance 10/03/2017

Divulgações Éticas / Ethical disclosures

Conflitos de interesse: Os autores declaram não possuir conflitos de interesse.

Conflicts of interest: The authors have no conflicts of interest to declare.

Supporte financeiro: O presente trabalho não foi suportado por nenhum subsídio ou bolsa.

Financing Support: This work has not received any contribution, grant or scholarship.

Confidencialidade dos dados: Os autores declaram ter seguido os protocolos do seu centro de trabalho acerca da publicação dos dados de doentes.

Confidentiality of data: The authors declare that they have followed the protocols of their work center on the publication of data from patients.

Protecção de pessoas e animais: Os autores declaram que os procedimentos seguidos estavam de acordo com os regulamentos estabelecidos pelos responsáveis da Comissão de Investigação Clínica e Ética e de acordo com a Declaração de Helsínquia da Associação Médica Mundial

Protection of human and animal subjects: The authors declare that the procedures followed were in accordance with the regulations of the relevant clinical research ethics committee and with those of the Code of Ethics of the World Medical Association (Declaration of Helsinki).

Referências

1. Menezes JD, Fernandes e Fernandes J, Carvalho CS, Barbosa J, Mansilha A. Estudo da prevalência da doença arterial periférica em Portugal. *Angiologia e Cirurgia Vascul.* 2009;5:59-68;
2. Novo S. Classification, epidemiology, risk factors, and natural history of peripheral arterial disease. *Diabetes, Obesity and Metabolism.* 2002;4(2):1-6.
3. Weitz JI, Byrne J, Clagett GP, Farkouh ME, Porter JM, Sackett DL. Diagnosis and treatment of chronic arterial insufficiency of the lower extremities: a critical review. *Circulation.* 1996;90:3026-49.
4. Rooke TW, Hirsch AT, Misra S, Sidawy AN, Beckman JA, Findeiss LK, et al. Society for Cardiovascular Angiography and Interventions; Society of Interventional Radiology; Society for Vascular Medicine; Society for Vascular Surgery. ACCF/AHA Focused Update of the Guideline for the Management of Patients with Peripheral Artery Disease (updating the 2005 guideline): a report of the American College of Cardiology Foundation/American Heart Association Task Force on Practice Guidelines. *J Am Coll Cardiol.* 2011; 58:2020-45.

5. Pollak AW, Norton P, Kramer CM. Multimodality imaging of lower extremity peripheral arterial disease: current role and future directions. *Circ Cardiovasc Imaging.* 2012; 5:797-807.

6. Norgren L, Hiatt WR, Dormandy JA, Nehler MR, Harris KA, Fowkes FGR. Inter-Society consensus for the management of peripheral arterial disease (TASC II). *Journal of Vascular Surgery.* 2007;45:5-67.

7. Grenville JL, Tan KT, Moshonov H, Rajan DK. Endovascular first strategy for de novo TransAtlantic Inter-Society Consensus C and D femoro-popliteal disease: mid-term outcomes from a single tertiary referral center. *Vascular.* 2015;23:31-40

8. AbuRahma AF, Hayes JD, Flaherty SK, Peery W. Primary iliac stenting versus transluminal angioplasty with selective stenting. *J Vasc Surg.* 2007;46:965-70.

9. Aihara H, Soga I, Iida O, Suzuki K, Tazaki J, Shintani Y, Miyashita Y. Long-term outcomes of endovascular therapy for aortoiliac bifurcation lesions in the real-AI registry. *J Endovasc Ther.* 2014;21:25-33.

10. Tapping CR, Ahmed M, Scott PM, Lakshminarayan R, Robinson GJ, Ettles DF, Shrivastava V. Primary infrarenal aortic stenting with or without iliac stenting for isolated and aortoiliac stenoses: single-centre experience with long-term follow-up. *Cardiovasc Intervent Radiol.* 2013;36:62-8.

11. Yilmaz S, Sindel T, Golbasi I, Turkay C, Mete A, Luleci E. Aortoiliac kissing stents: long-term results and analysis of risk factors affecting patency. *J Endovasc Ther* 2006;13:291-301.

12. Vandeweyer D, Verbist J, Bosiers M, Deloose K, Peeters P. Choice of stent in iliac occlusive disease. *Interv. Cardiol.* 2011;3:373-9.

13. Abello N, Kretz B, Picquet J, Magnan PE, Hassen-Khodja R, Chevalier J, Rosset E, Feugier P, Fleury M, Steinmetz E. Association Universitaire de Recherche en Chirurgie Vasculaire (AURC). Long-term results of stenting of the aortic bifurcation. *Ann Vasc Surg.* 2012;26:521-6.

14. Nissen M. Endovascular management of aortoiliac occlusive disease. *Seminars in interventional radiology.* 2009;26:296-302.

15. Valji K. The practice of interventional radiology. Philadelphia:Saunders Elsevier Saunders 1st edition,2006.

16. Jongkind V, Akkersdijk G, Yeung K, Wisseling W. A systematic review of endovascular treatment of extensive aortoiliac occlusive disease. *Journal of Vascular Surgery.* 2010;52:1376-83.