

Categoría: Casos Clínicos

Resumen

El siguiente trabajo presenta un caso clínico de una restauración de clase IV en un paciente masculino de 25 años de edad, quien había sufrido un traumatismo en pieza dentaria 12, el mismo se realizó en la clínica de la asignatura Operatoria Dental A. Haremos referencia al diagnóstico de estas lesiones y su posterior tratamiento, eligiendo en este caso como opción de tratamiento una alternativa más conservadora.

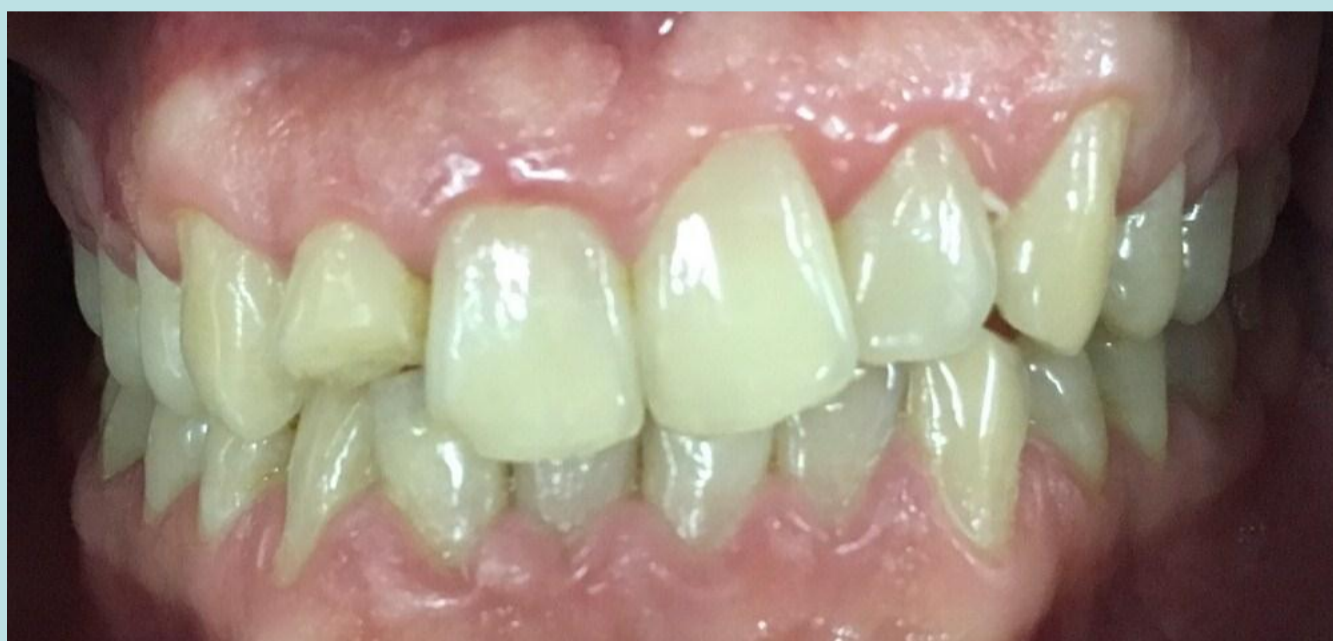Introducción

Al momento de elegir entre las técnicas de restauración para lesiones en las piezas dentarias anteriores, debemos tener en cuenta los tejidos y las caras que se encuentran afectadas sin olvidar la etiología de la lesión. En este caso, se optó por la utilización de la llave de silicona (obtenida por método indirecto) para la reconstrucción de la anatomía de la cara palatina de la pieza 12 de un paciente traumatizado, devolviéndoles así anatomía, función y estética.

Descripción del Caso

Datos Personales:

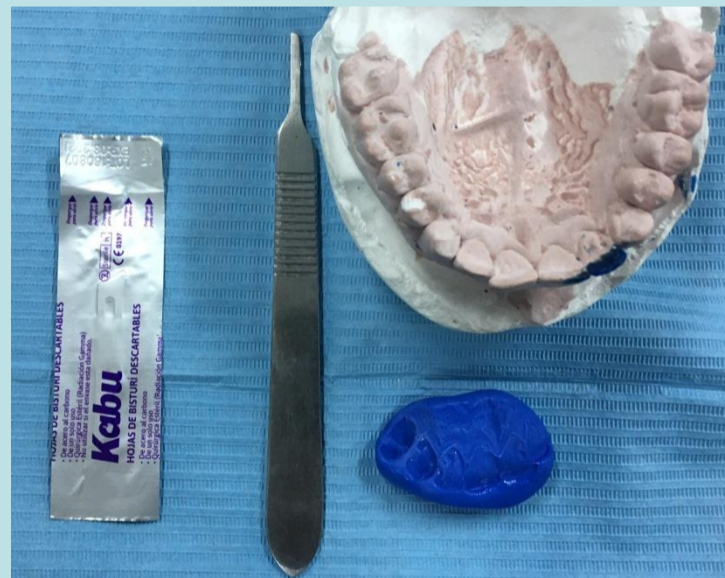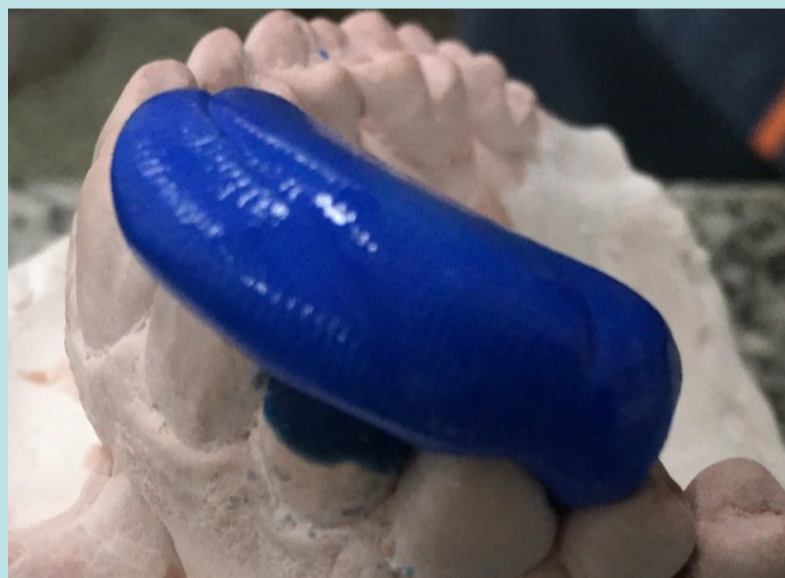Sexo masculino Edad .25 años. Residencia . La Plata.(provincia de Bs As) Con tratamientos previos : restauraciones defectuosas en pieza 12



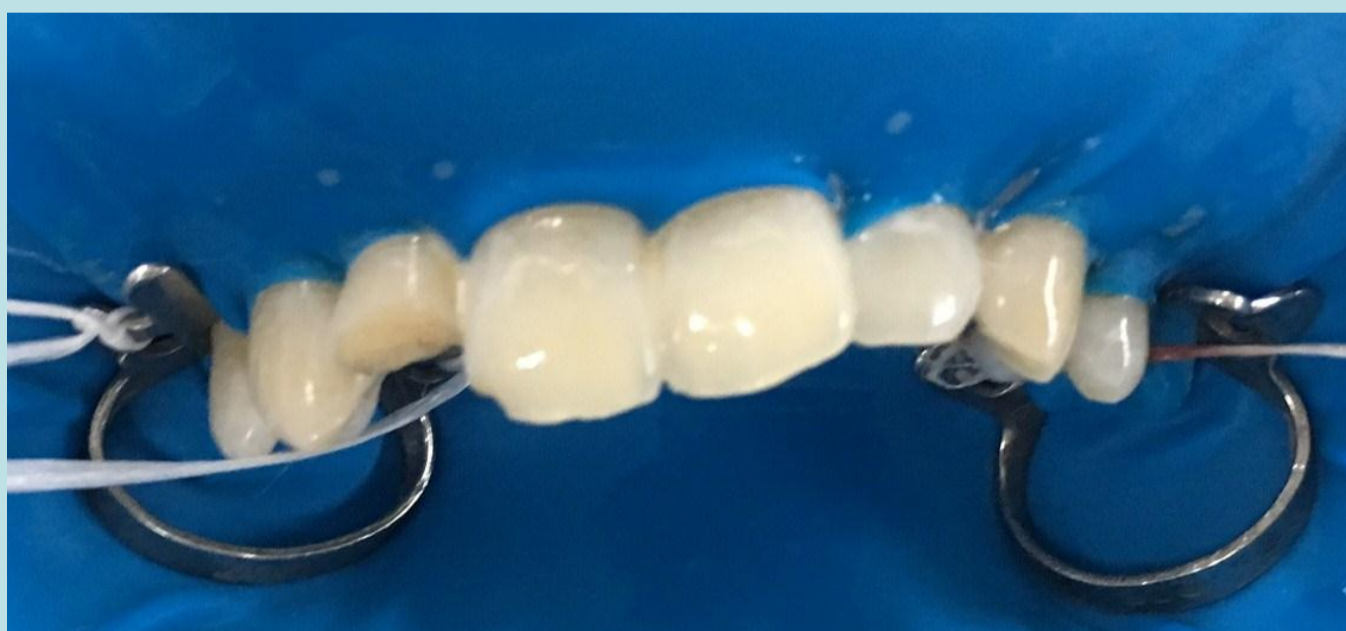Diagnóstico Presuntivo :

- Observación Clínica
- Bibliografía
- Fotografías.

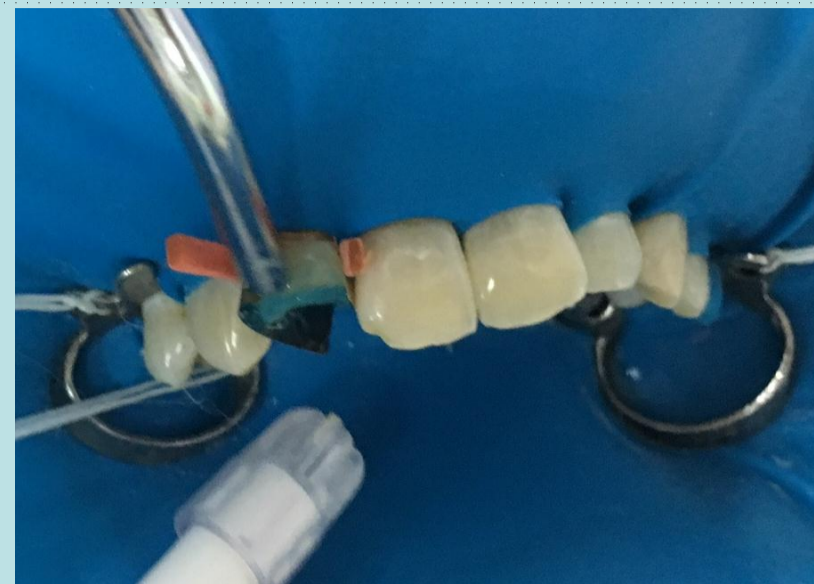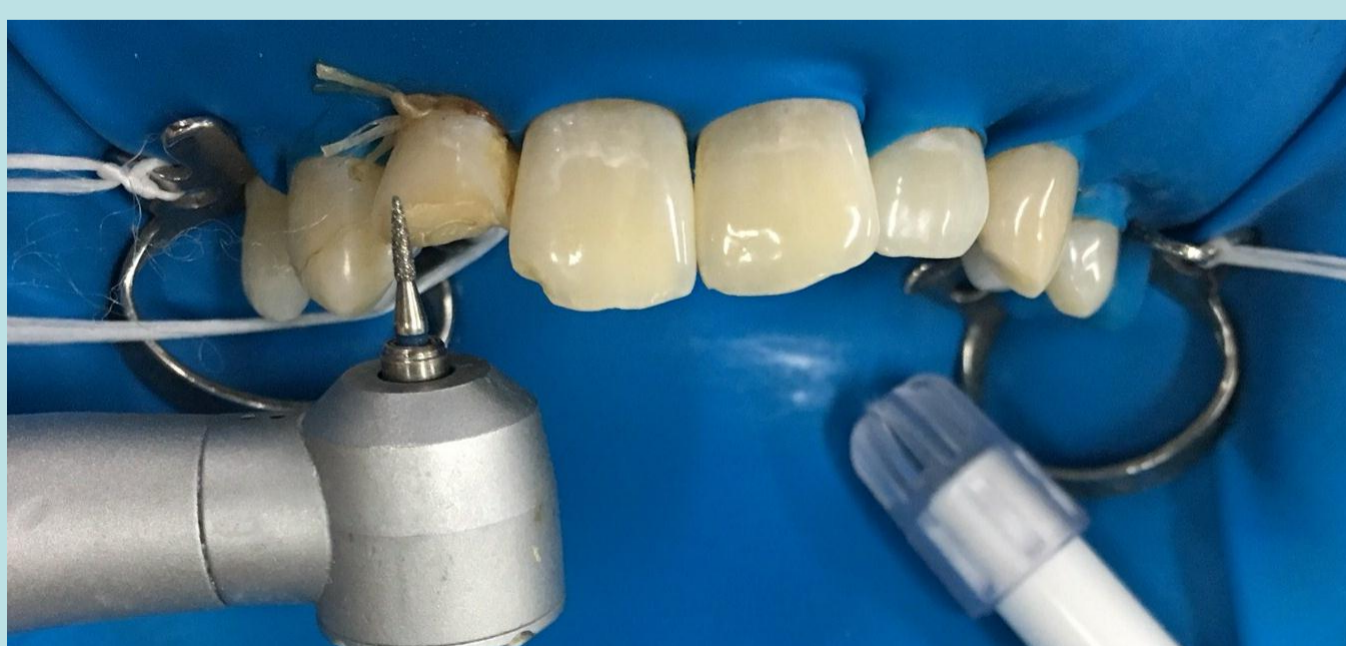
Inicialmente se procedió a realizar el encerado previo y la confección y adaptación de una llave de silicona para conformar la pared palatina de la futura restauración, y a la toma de color de la pieza a restaurar



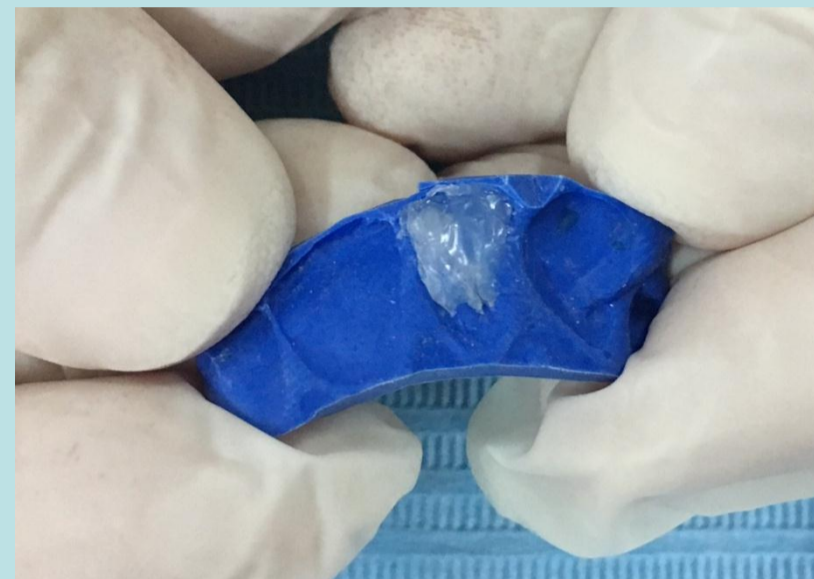
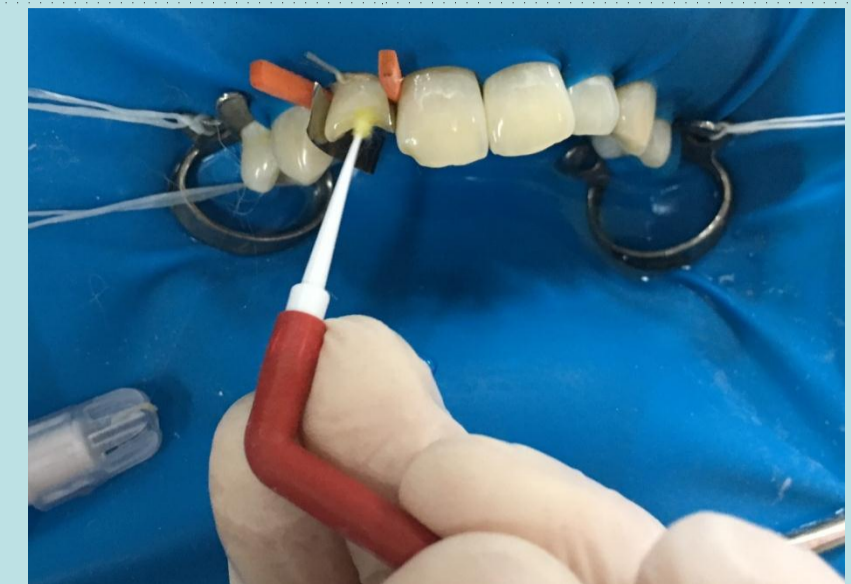
Aislación.



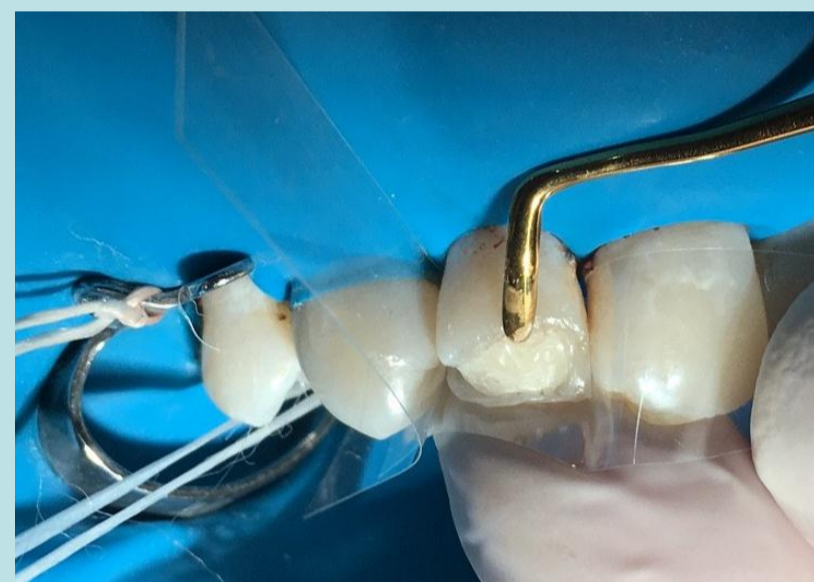
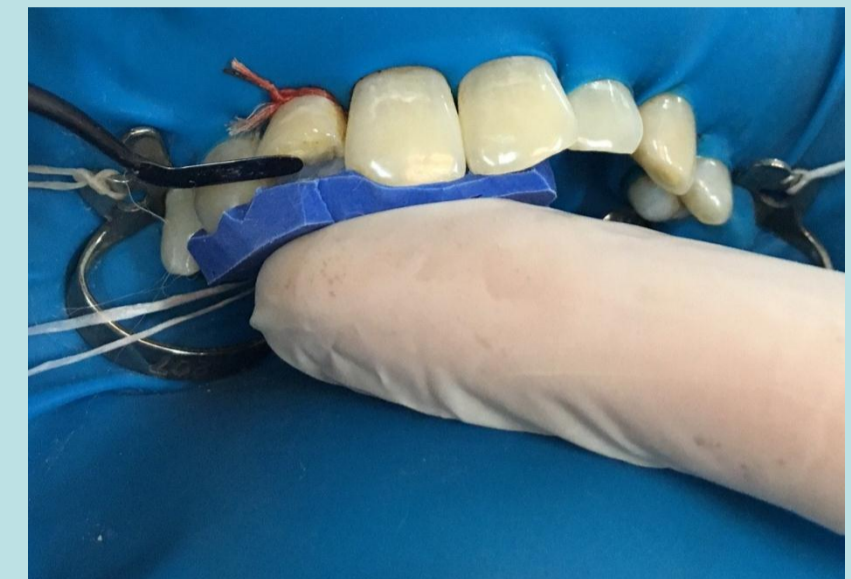
Preparación.



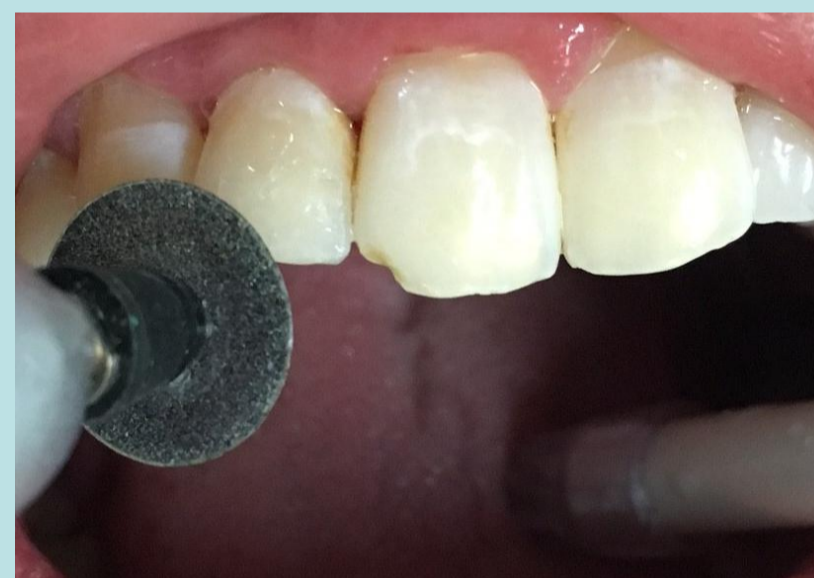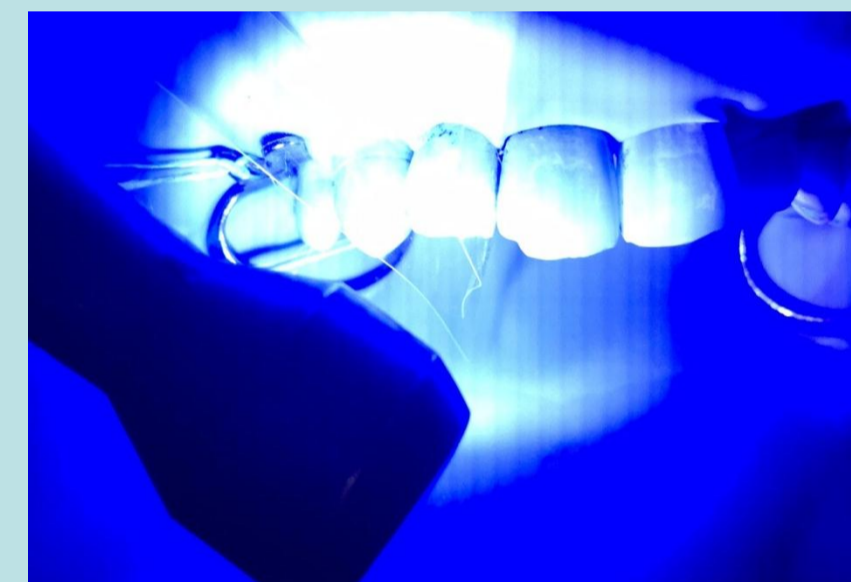Técnica adhesiva.



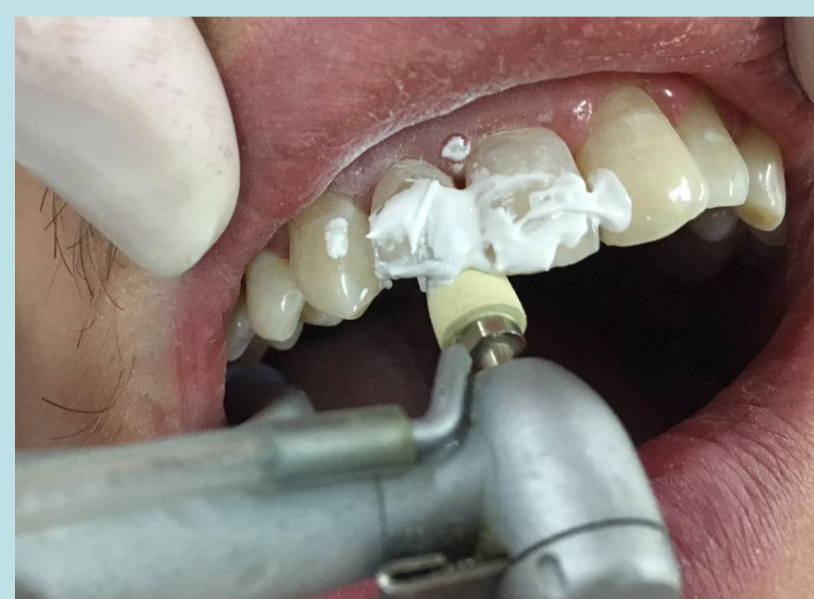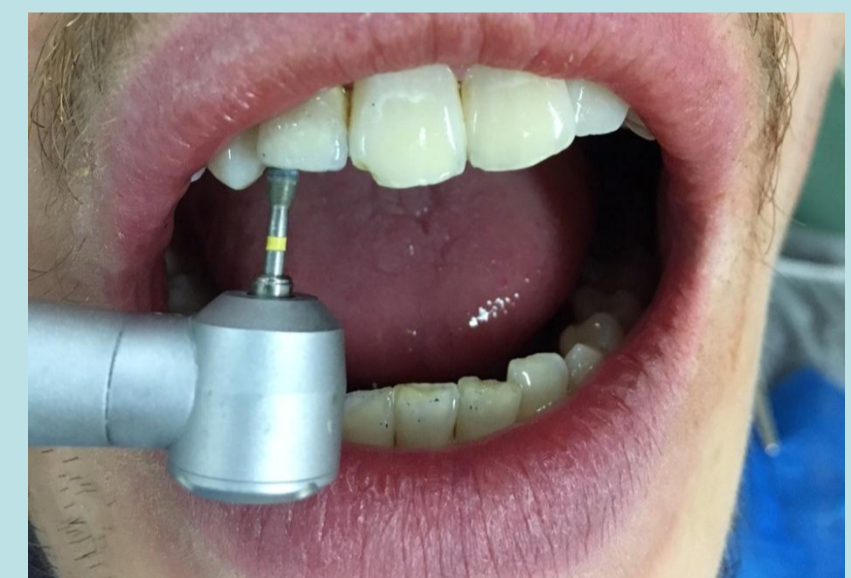Reconstrucción de pared palatina.



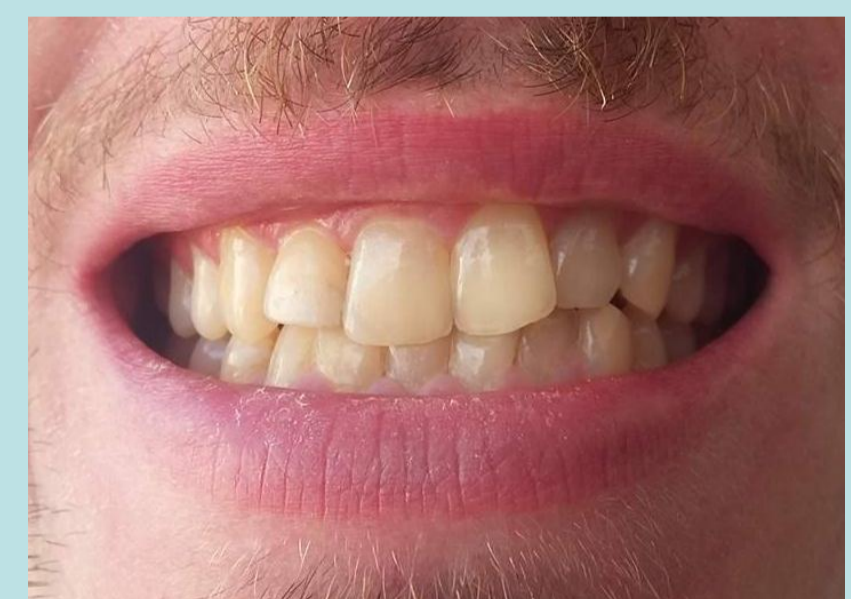Técnica estratificada.



Terminación.



Caso clínico terminado.



Conclusiones

Luego de realizar el diagnóstico de la pieza, teniendo en cuenta la edad del paciente, cantidad de tejido comprometido y los tratamientos fallidos anteriormente recibidos y la vitalidad de la misma se optó por realizar una restauración plástica obteniendo ventajas como un menor costo económico, disminución de los tiempos de trabajo, resolución inmediata y mayor conservación de los tejidos

Referencias

- 1-Barrancos Mooney – Barrancos: "Operatoria Dental " Integración Clínica "
- 2- Nocchi Conceicao, E. "Odontología Restauradora "Ed. Panamericana 2008
- 3- Lanata, Eduardo Julio. Operatoria Dental Estética y adhesión . Grupo Guía 2005

