

# Ferulización en Periodoncia.

**AUTORES: PROF. DR. CARIDE FACUNDO;  
OD. REFAY VANESA ANDREA; OD. FANTINI MONICA SILVINA; OD. YANUTAN NORA CRISTINA,  
OD. PALAU JUAN PABLO; OD. DE BENEDETTO JUAN JOSE; OD CASSINI LEANDRO DANIEL.  
ASIGNATURA PERIODONCIA A UNLP**

Categoría: Casos Clínicos

## Resumen

Se presenta un caso clínico de una lesión periodontal severa en sector antero-inferior de la boca, con compromiso de pérdida ósea en un 98% en las piezas 31 y 41. Se realizó exodoncia de las mismas con el correspondiente tratamiento endodóntico, raspaje y alisado radicular, reubicación de las piezas en el arco y ferulización.

La férula semi permanente permitió mantener la estética y función sin necesidad de confeccionar una prótesis removible y realizar correctamente el tratamiento periodontal.

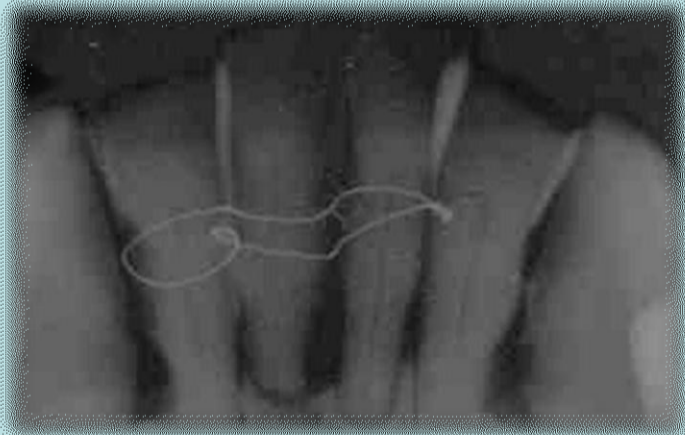
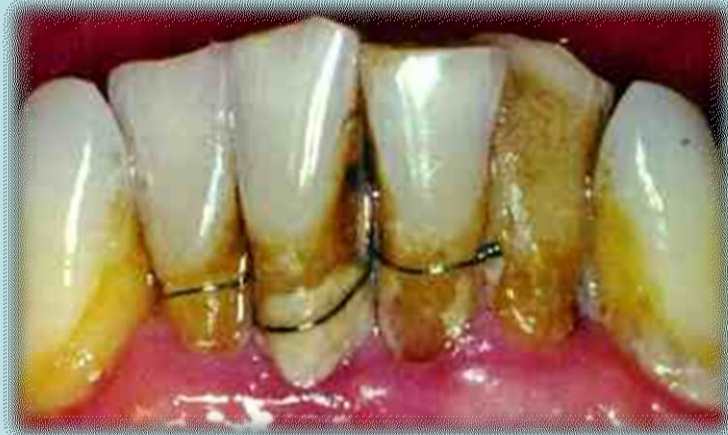## Introducción

Una Férula desde el punto de vista periodontal, es un sistema que sirve para inmovilizar partes lesionadas o enfermas. Consiste en la unión de dos o más piezas dentarias con nulo o escaso soporte óseo producto de una patología o de un traumatismo. El uso de férulas para estabilizar dientes con movilidad aumentada es una práctica más dentro del tratamiento periodontal, sobre todo en pacientes con enfermedad periodontal avanzada. Con esto se mejora la función y se eliminan las molestias derivadas de esta hipermovilidad. En general el objetivo es dar confort al paciente y estabilizar su oclusión. Es muy importante realizar una férula adecuada a cada caso, instruir al paciente en las técnicas de higiene oral que permitan el adecuado control de la Placa Bacteriana en presencia de la misma, y realizar, posterior a dicha técnica el tratamiento periodontal adecuado el cual se simplificará gracias a la confección de éste dispositivo.

## Descripción del Caso

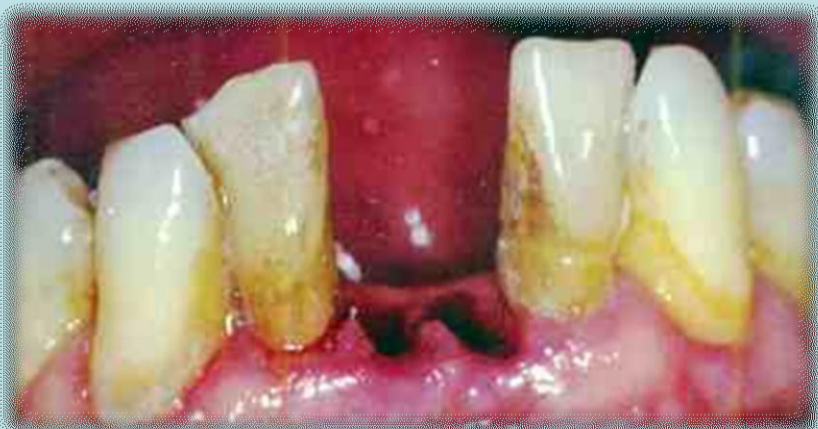Paciente de sexo Masculino de 48 años de edad, concurre a la Cátedra de Periodoncia A –FOLP, para la realización de Tratamiento Periodontal. Durante la inspección clínica, se ve una ligadura con alambre de ortodoncia la cual no respeta los principios de ferulización, invadiendo el Espacio Biológico de las piezas dentarias 31,41 y 42.

La imagen radiográfica periapical de dichas piezas corrobora la presencia de una ligadura y demuestra que los incisivos centrales inferiores derecho e izquierdo tienen comprometido su soporte óseo entre un 95 a 98%.

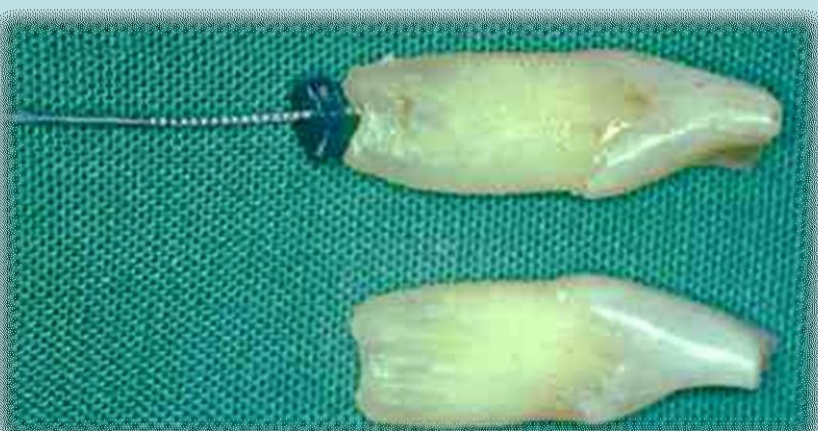

Debido a las lesiones óseas que presentan las piezas comprometidas se decide realizar, previa anestesia infiltrativa en fondo de surco, la exodoncia de las mismas, Raspaje y Alisado Radicular del sector antero-inferior.

Posteriormente se acondicionan las piezas exodonciadas con Raspaje y Alisado Radicular, Endodoncia Retrógrada y Sellado Apical

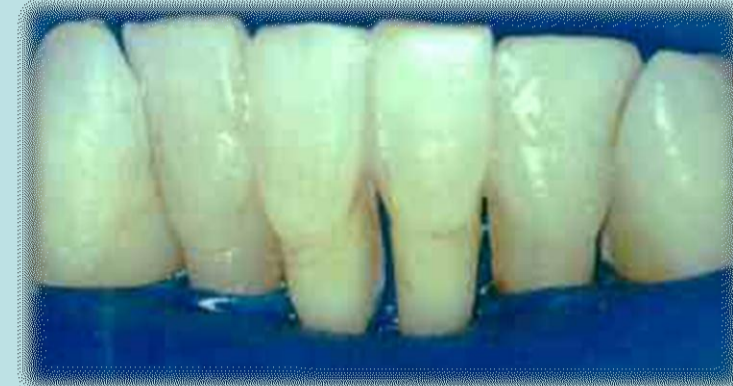
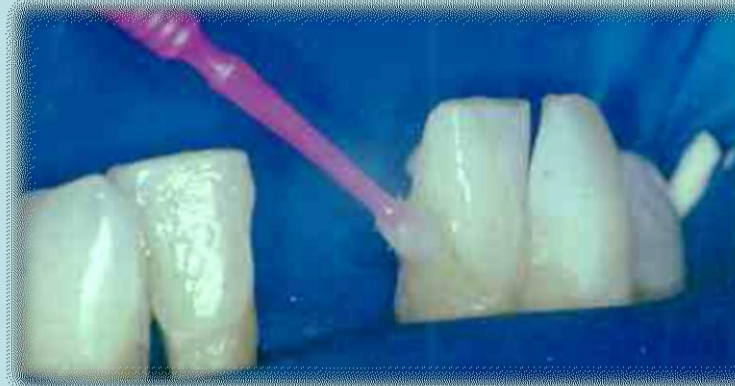
Exodoncia piezas 31 y 41

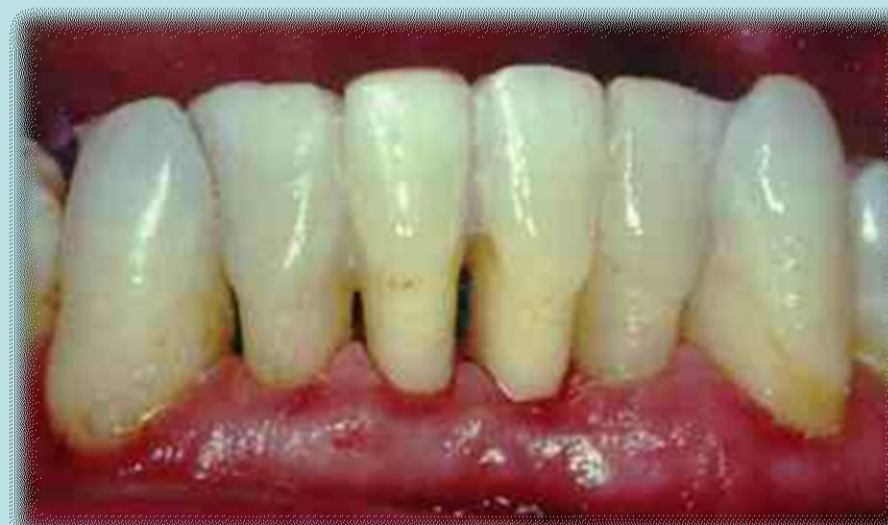
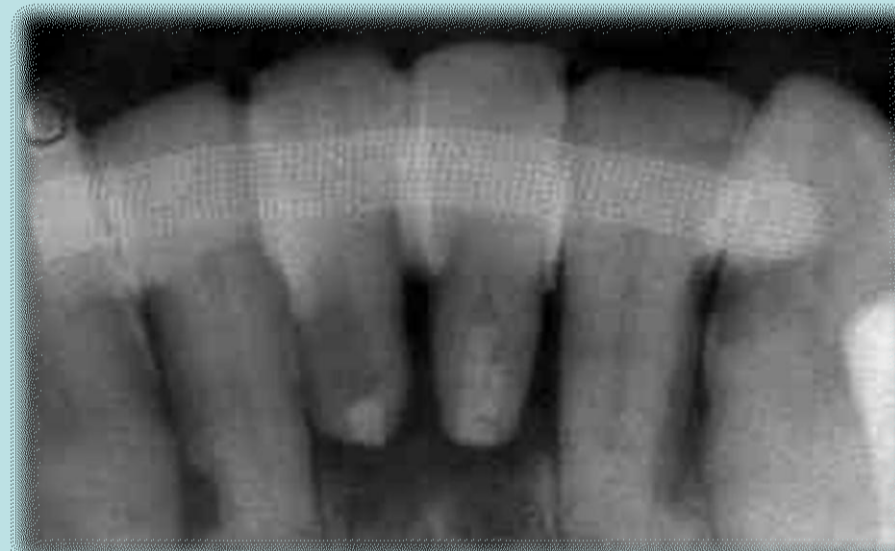
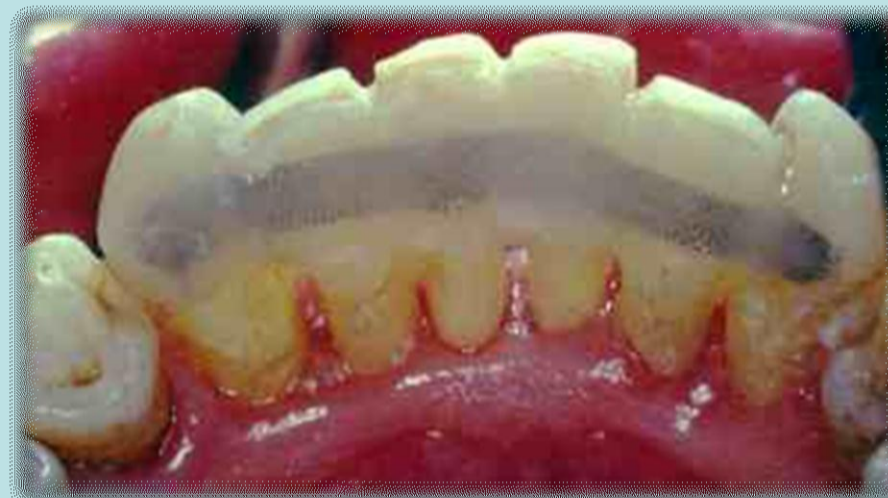Endodoncia Retrógrada

Con piedras de diamante se asperizan las caras linguales de las piezas a tratar y se realiza la técnica de grabado ácido. Una vez acondicionadas las piezas y bajo aislación absoluta, se procede a recortar la malla metálica de ortodoncia, se adapta en relación a las superficies linguales de las piezas y se coloca sobre ellas adhesivo. Se lo polimeriza y luego se coloca una capa de composite en cada pieza ajustando la malla de ortodoncia sobre la misma. Se polimeriza todo



De esa forma quedan todas las piezas ferulizadas aún las exodonciadas. Se chequea la oclusión con papel de articular y se eliminan posibles contactos prematuros. Una vez realizada la ferulización se procederá a efectuar el tratamiento periodontal.



## Conclusiones

La férula semi-permanente, además de permitir realizar tratamientos mecánicos y quirúrgicos con más seguridad, es una solución en pacientes de bajos recursos a quienes podemos mantenerles la estética y función, sin necesidad de confeccionar una prótesis removible.

Destacamos la importancia de realizar los procedimientos y técnicas en forma correcta para garantizar la salud de los tejidos. En este sentido es fundamental tomar en cuenta la no invasión del espacio biológico con los diferentes materiales de ferulización y que la técnica permita realizar una higiene óptima con interdetales para el control de placa bacteriana.

## Referencias

### Bibliografía

1. Lindhe J. Periodontología Clínica e Implantología Odontológica 5ta Edición 2009
2. Carranza F. Periodontología Clínica 11a Ed. 2014.
3. American Academy of Periodontology 1994