

Evaluación Radiográfica Del Germen Dental Del Primer Molar Permanente

CAZZOLA VERONICA PATRICIA; LAZO GABRIEL EDUARDO; SCAZZOLA MARISA;
MARCHIONI ALDANA PAMELA; BUSTAMANTE CARLOS ARIEL; LAZO MARIA VIRIGINIA;
MANOCCIO DANIEL EUGENIO

FOLP

Numero del
póster

Categoría: Trabajos de Investigación

Resumen

Diversos estudios evidencian que el proceso de formación de la pieza dentaria comienza con la aparición de las criptas y tabiques óseos aunque todavía no se encuentre mineralizada y finaliza con la formación completa de la raíz y el ápice cerrado.

La edad de comienzo de una fase del crecimiento no es fácil de determinar ya que muchas veces ocurre antes de lo previsto y en otros casos, después. Se han utilizados varios métodos para corroborar la cronología de la evolución dentaria.

El proceso de maduración dentaria se correlaciona con diferentes estadios morfológicos de mineralización que pueden observarse radiográficamente siguiendo éste un proceso más uniforme y continuo que la erupción por lo que fueron desarrollados diversos métodos de estimación de la edad basándose en el estado de calcificación de los gérmenes dentarios.

Se ha propuesto como método de estudio la propuesta por Nolla

Introducción y Objetivos

Introducción: Por medio de la ortopantomografía es posible observar la evolución de los gérmenes de las piezas dentarias así como las anomalías que pudieran presentarse en los maxilares según los estadios de desarrollo del arco dental. En el presente trabajo se pondrá énfasis en la evolución radiográfica del germen del primer molar permanente

Objetivo: Conocer un método que nos ayude a determinar por medio de la Radiografías el estadio del Primer Molar Permanente, saber si se presenta en forma normal o alterada y poder detectar en forma temprana posibles malformaciones dentarias

Material y Métodos

Materiales y Metodos: : Se observaron 60 Radiografías Panorámicas tomadas a niños de ambos sexos que concurrieron a la Cátedra Odontología Integral Niños de la FOLP, UNLP, 20 niños de 5 años, 20 niños de 6 años y 20 niños de 7 años de edad. La toma radiográfica de las mismas se realizó en el Centro de Imágenes de la FOLP

Método Nolla

Carmen Nolla y cols publicaron en 1960 un estudio en el que describen los distintos estadios de calcificación para determinar a qué edad tienen lugar las sucesivas fases de desarrollo de cada uno de los dientes permanentes de ambos maxilares.

Establecieron 10 Fases de Desarrollo para cada diente observable en las Radiografías Panorámicas desde la presencia de la Cripta hasta la raíz completa con el ápice cerrado.

Los estadios descriptos son los siguientes:

Ausencia de Cripta.

Presencia de Cripta.

Calcificación Inicial.

1/3 de corona completa.

2/3 de corona completa.

Corona casi completa.

Corona completa.

1/3 de la raíz completa.

2/3 de la raíz completa.

Raíz casi completa-Ápice abierto.

Cierre apical completo.

A partir de los datos obtenidos se describen curvas y tablas de maduración en las que se especifican Las edades de aparición de los diferentes estadios en cada uno de los dientes tanto maxilares como mandibulares.

La suma total de todas las puntuaciones individuales de cada diente evaluado se comparará con la tabla de edad, no habiendo diferencias significativas entre la arcada superior e inferior para un mismo tipo dentario y solo se aprecian ligeras variaciones entre hemiarquadas contralaterales.

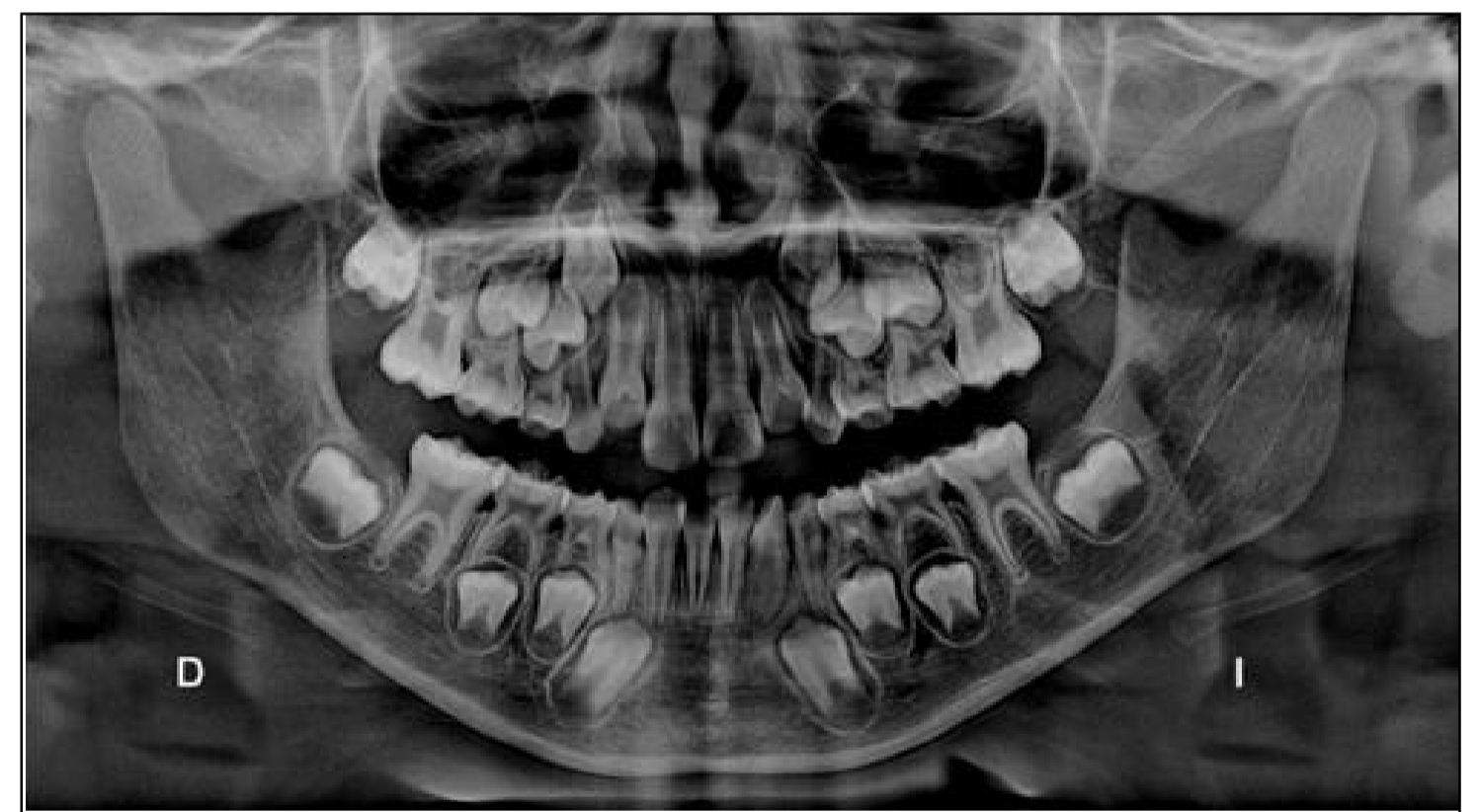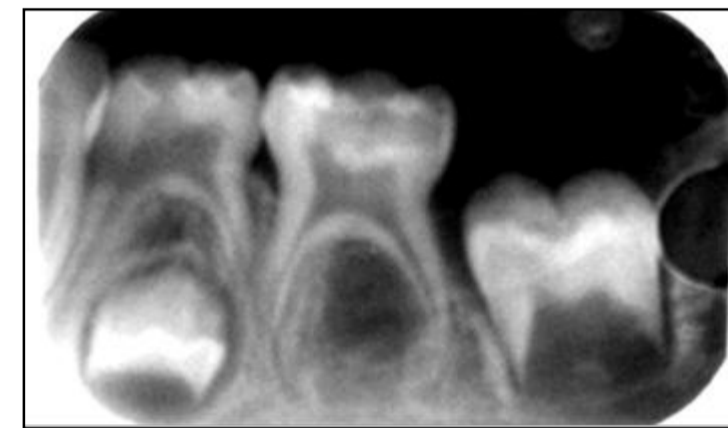
Una vez determinada la maduración, se conocerá la edad cronológica del niño.

Resultados

A partir de los datos obtenidos se describen curvas y tablas de maduración en las que se especifican Las edades de aparición de los diferentes estadios en cada uno de los dientes tanto maxilares como mandibulares.

La suma total de todas las puntuaciones individuales de cada diente evaluado se comparará con la tabla de edad, no habiendo diferencias significativas entre la arcada superior e inferior para un mismo tipo dentario y solo se aprecian ligeras variaciones entre hemiarquadas contralaterales.

Una vez determinada la maduración, se conocerá la edad cronológica del niño. Se observaron 20 niños de 5 años, 20 niños de 6 años y 20 niños de 7 años de edad. el patrón de erupción dental se da más tempranamente en las niñas que en los niños.



Conclusiones

: Se considera que el grado de desarrollo de las piezas dentarias es un buen indicador de la edad biológica y cronológica durante el crecimiento. El estudio practicado sobre las Radiografías Panorámicas mediante el Método Nolla, permiten observar las etapas de maduración del germen del 1° molar permanente dándonos un detallado asesoramiento de las condiciones de formación de dichas piezas, existe una asociación entre la edad cronológica con los estadios de Nolla. En relación con el género y los estadios de Nolla, se concluye que no existe una diferencia significativa pero se puede inferir que el patrón de erupción dental se da más tempranamente en las niñas que en los niños.

Referencias

- 1- Ash, M Anatomía, Fisiología y Oclusión Dental. 8° Edición Madrid. Elsevier 2006
- 2- Nolla C, The development mandibular of permanent teeth. J Dent Child, 1960 ; 27: 254-266.
- 3- Gomez de Ferraris M E. Embriología dentaria. En Histología y embriología bucodental. 2° edición. Madrid: Panamericana; 2002.

