



ANTROPOLOGÍA

Prácticas funerarias del antiguo Egipto

Diego M. Santos,
María B. Daizo *et al.*

Tres momias egipcias del Museo de La Plata han sido estudiadas a través de un barrido tomográfico. Los estudios realizados permitieron conocer más acerca de las técnicas de momificación del antiguo Egipto, acerca de la época y estrato social al que pertenecían esas personas y qué enfermedades padecieron.

La fluctuación entre lo americano y lo europeo en la construcción de la identidad nacional dio lugar a la conformación de otro que debía ser entendido. Durante la segunda mitad del siglo XIX, la cuestión comenzó a ser pensada por varios intelectuales desde una perspectiva particular: la vinculación étnica de los pueblos originarios americanos y las culturas antiguas de Europa, Asia y el norte de África. En varios artículos de la *Revista de Buenos Aires* publicados durante la década de 1860, Vicente Fidel López, uno de los primeros constructores de la historia nacional, intentó demostrar la relación entre algunas lenguas antiguas –entre ellas la lengua egipcia– y las lenguas quechuas, y su adscripción a las lenguas indoeuropeas. En 1871, con la ayuda y traducción del célebre egiptólogo Gaston Maspero, López publicó en París *Les races aryennes du Pérou*, una obra con una bibliografía sorprendente para su época en el Río de la Plata. En el mismo momento, Luis Jorge Fontana publicó, también en la *Revista de Buenos Aires*, el primer estudio local de una momia egipcia: “El arte de embalsamar y las momias egipcias y peruanas del Museo Público”.

Egipto, Dardo Rocha y el Perito Moreno

La vinculación étnica entre los pueblos originarios americanos y las culturas antiguas de Europa, Asia y el Norte de África fue, en su momento, una idea defendida por Francisco P. Moreno, el fundador del Museo de La Plata. Es bien conocida su hipótesis sobre las cuentas de vidrio egipcias en sitios americanos, pero en pocos lugares se revela de forma más clara que en su correspondencia con Dardo Rocha sobre la colección egipcia del museo. En ésta, ambos ven la necesidad de crear –a fin de realizar



estudios comparativos— una colección egipcia y otra púnica (a estos últimos se les atribuía haber llegado a América). La primera colección tuvo más suerte que la segunda y su núcleo formativo son las tres momias que comentamos en este artículo, además de una cantidad de piezas donadas por Dardo Rocha, procedentes de un grupo mayor que llegó a reunir para su colección personal.

Esta colección, que a través del estudio del pasado egipcio pretendía explicar los pueblos originarios locales, perdió su sentido original a medida que la hipótesis iba perdiendo sustento, pero sirvió como base para la conformación de una colección en crecimiento durante el siglo siguiente, hasta cobrar su dimensión actual. Se trata de uno de los repositorios egipcios más interesantes de la Argentina, que se relaciona con el desarrollo de la egiptología local, una disciplina muy

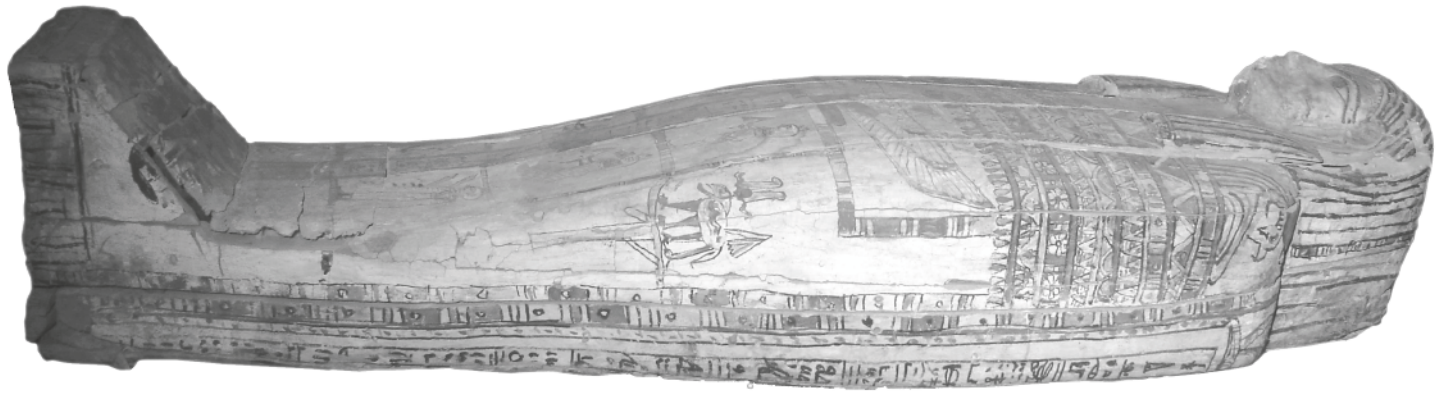
1 · Ataúd de Herwodj, momia masculina. Época Tardía

diferente a lo que entendieron los intelectuales argentinos del siglo XIX.

Cuándo y cómo vivieron

Las momias egipcias donadas al museo por Dardo Rocha son Tadimentet, una momia femenina, y Herwodj, una masculina, además de una tercera momia de la que nos ocuparemos más adelante. Las tres fueron investigadas a través de métodos de diagnóstico por imágenes para intentar conocer quiénes fueron y cómo vivían las personas que fueron momificadas, qué enfermedades padecieron, cuáles eran las prácticas de momificación de la Época Tardía, durante la cual vivieron y murieron.

La Época Tardía se inicia en 664 a.C., cuando el primer faraón de la dinastía



xxvi llega al trono. En relativamente poco tiempo sacude el dominio asirio y establece su poder en el sur, antes dominado por una dinastía de origen nubio que continuó su gobierno en el actual Sudán, donde sus representantes aún se encontraban asociados al clero de Amón en Tebas. En 525 a.C. los persas conquistan Egipto y Cambises termina con el reinado del último faraón de la dinastía xxvi; se establece la dinastía xxvii. Las últimas tres dinastías indígenas ocuparán el período que se extiende entre los años 404-343 a.C. En este último año, Egipto es conquistado por segunda vez por el imperio aqueménida hasta 332 a.C., cuando Alejandro es reconocido como faraón. Los sucesores del conquistador macedónico darán lugar a la dinastía ptolemaica, que gobernará Egipto hasta el año 30 a.C., cuando se convierte en provincia romana.

Los dos ataúdes en estudio pueden fecharse estilísticamente en el período que se extiende entre los últimos años del primer dominio persa y los últimos años de gobierno indígena, es decir, sus ocupantes vivieron bajo el dominio de los últimos faraones y, aunque no se haya registrado su procedencia, podemos suponer que proceden de una necrópolis cercana a la ciudad de Menfis, que era entonces la capital de Egipto. Se trata de una época de profundos cambios, acompañados de una reinterpretación del propio pasado iniciada durante el dominio nubio. Durante este período crece el número de extranjeros en Egipto, especialmente de los procedentes de las ciudades griegas, en particular en Menfis. El faraón ya no era una divinidad, sino un monarca elegido por los dioses y de cuyos errores o acier-

2. Ataúd de Tadimentet, momia femenina. Época Tardía

tos dependía el éxito de su reinado.

Quienes ocupan los ataúdes en estudio (véase figuras 1 y 2) no pertenecían a la élite egipcia, cuyo ajuar funerario era mucho más cuidado y costoso. En este caso, eran enterrados directamente en la arena, con un pequeño grupo de objetos. Las inscripciones son muchas veces corruptas, es decir, se trata de inscripciones en las que el texto ha sido copiado sin demasiado cuidado –muchas veces porque no ha sido entendido o porque el que copia tiene escaso dominio de la lengua o la escritura en las que debe copiar–, de modo que el resultado es parcial o totalmente ilegible, como en uno de los laterales del ataúd de Tadimentet. Estas inscripciones son de carácter arcaizante y estereotipado, y habrían sido incomprensibles para sus ocupantes, quienes, si podían leer, habrían leído en demótico, un sistema de escritura que registraba una lengua egipcia posterior, con marcada diferencia de la de las inscripciones de los ataúdes. Estas tenían un propósito: al ser pintadas sobre el ataúd en una escritura y lengua consideradas sagradas, aseguraban la comida, bebida, vestimenta y la preservación del entierro, entre otras cosas, del difunto en su nuevo estado. También permitían la conservación del nombre, uno de los elementos constitutivos del hombre y necesario para su supervivencia. Estas personas no poseían título administrativo o religioso alguno, y probablemente se dedicaban a tareas agrícolas, que les permitían gozar de ciertas comodidades y acceder a un entierro, al menos modesto como en este

caso (podría tratarse de *machimoi*, una suerte de soldados en reserva a los que se les concedía una pequeña cantidad de tierra libre de impuestos).

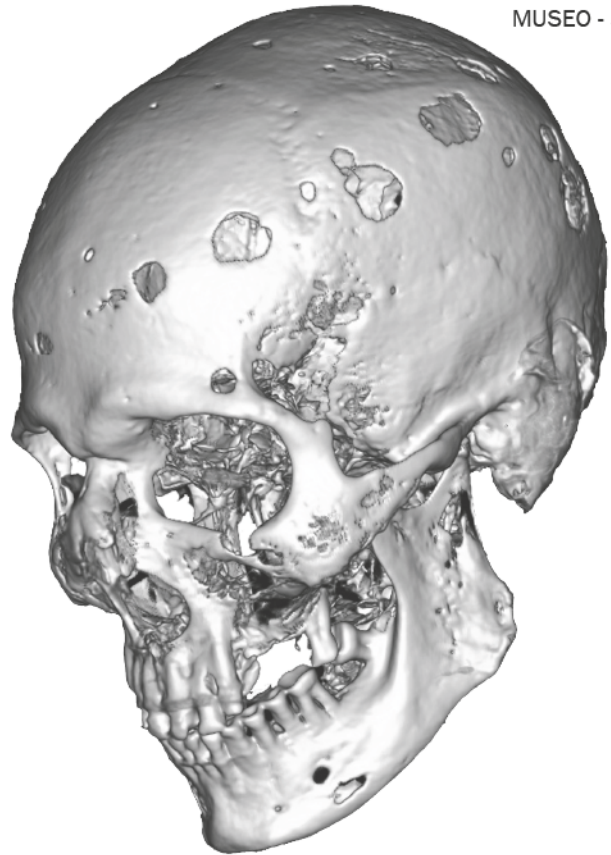
Cómo se hicieron los estudios por imágenes

En 1980, el doctor Eduardo González Toledo fue pionero en la utilización de la tomografía computada para el estudio de estas tres momias egipcias en la ciudad de La Plata. Utilizó un tomógrafo axial y realizó también exámenes radiológicos. Entonces fue necesario abrir los ataúdes y extraer la pequeña momia de su caja protectora.

Sin embargo, la tecnología actual tiene la enorme ventaja de permitir estudios no invasivos, es decir, los ataúdes cerrados y embalados entraron al tomógrafo sin necesidad de manipulación alguna de su contenido y todo el procedimiento fue rápido, de modo que no debieron permanecer fuera del museo demasiado tiempo.

Se estudiaron las dos momias (masculina y femenina) y la pequeña momia –mal llamada “paquete funerario”– que fueron trasladadas desde el Museo de La Plata hasta el Hospital Municipal de Trauma y Emergencias “Dr. Federico Abete” de la localidad de Malvinas Argentinas (Provincia de Buenos Aires). Se realizó un barrido tomográfico *multislice*, con tomógrafo de 64 pistas, de los ataúdes cerrados y de la momia pequeña. Además, se realizaron dosimetrías, mediciones, reconstrucciones multiplanares y tridimensionales de diversas áreas y estructuras internas.

Puesto que las momias se escanearon dentro de sus ataúdes y rodeadas del material de embalaje, se recurrió a una técnica de decapado para lograr visualizar el ataúd, la momia con sus vendajes, partes blandas y el esqueleto óseo. En los cortes axiales y multiplanares se evidencian claramente los vendajes que rodean a las mismas. En ambas momias se constataron múltiples desarticulaciones por deshidratación y compresión, como también trazos de fracturas. A ambas se les reali-



3 - Reconstrucción 3D del cráneo de la momia masculina con múltiples lesiones líticas.

zó una reconstrucción de los maxilares con técnica de *dental scan*. Este estudio reveló que Tadimentet tenía una dentadura impecable, tanto la parte ósea como las piezas dentarias estaban indemnes. En Herwodj, en cambio, se evidenciaron múltiples lesiones líticas (lesiones tipo saca bocado) en la calota y cuerpos vertebrales atribuidos a un mieloma múltiple (neoplasia de linfocitos B), su probable causa de muerte (véase figura 3).

Proceso de momificación

La momificación consiste en la preservación artificial del cuerpo después de la muerte. Para los antiguos egipcios el cuerpo representaba el sustento de otras partes que conformaban al hombre. De esta concepción deriva la necesidad de preservar el cuerpo de la corrupción y desintegración, lo que llevó al desarrollo de las prácticas que rodean este proceso. Es muy importante tener en cuenta que la momificación se llevaba a cabo en un contexto mágico-ritual. El procedimien-

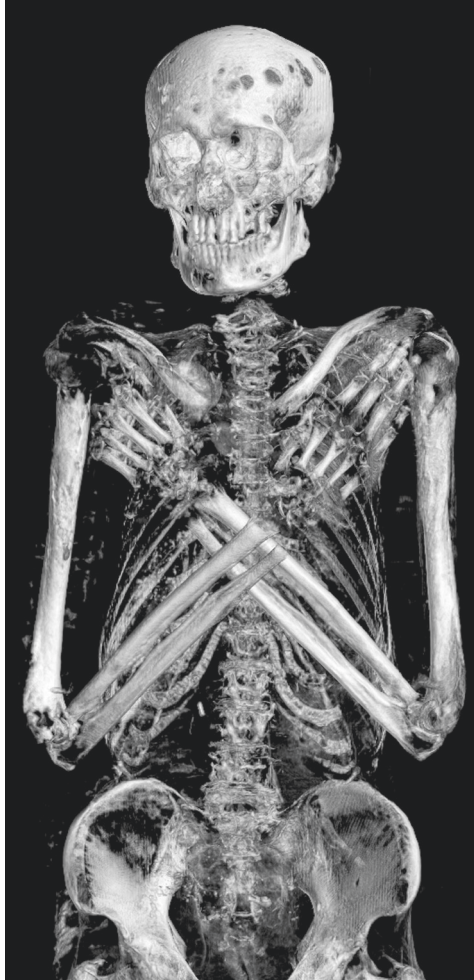to de evisceración, los vendajes y otros aspectos que componen este proceso forman parte de un ritual sagrado.

Herodoto es la única fuente disponible para el período, y junto con la información aportada por los estudios realizados, nos permite caracterizar el proceso de momificación de las momias del Museo de La Plata, que corresponden a un estrato social acerca del cual hay escasa información. Herodoto, en el libro II de sus *Historias*, menciona tres formas diferentes de llevar a cabo la momificación, dos de las cuales corresponden aproximadamente a lo que parece haberse aplicado a las momias que conserva el museo.

Las numerosas fuentes que tratan el proceso de momificación no incluyen en ningún caso un “manual de instrucciones” elaborado por los antiguos egipcios. El *Papiro Mágico Rhind* (año 9 a.C.) y el *Ritual de Embalsamamiento* (fines del siglo I o principios del siglo II d.C.), nos aportan información sobre aspectos de índole ritual que permitirían la conservación del cuerpo y subrayan el carácter complejo de esta práctica. Complementariamente se conserva el *Ritual de Embalsamamiento del Toro Apis* (segunda mitad del siglo II a.C.) y las excavaciones del Cementerio de los Toros Buchis (Época Tardía a Época Romana); sin embargo, estas fuentes tratan sobre la momificación de una divinidad y son sólo parcialmente comparables con la momificación de un faraón.

La momificación de Herwodj

El proceso de momificación de Herwodj se corresponde con el primer método descrito por Herodoto aunque en una versión más simple de la mejor cuidada –y por lo tanto más costosa– (véase figura 4). La bóveda craneana de la momia está vacía y el hueso etmoides está fracturado, por la extracción del cerebro con la ayuda de un gancho o alambre curvo introducido por uno de los orificios de la nariz. Esta práctica representa el primer paso del proceso. Se rellenaron los ojos con rollos de lino a los que se les agregaron dos ojos artificiales para hacer



4 - Esqueleto de Herwodj. Las partes blandas han sido retiradas por la computadora para generar esta imagen.

más natural la apariencia de la momia. Estos métodos son parte de un proceso más complejo en el cual una buena parte era ocupada por diversas prácticas rituales, tales como recitado de oraciones, lavado del cuerpo, etc. La extracción de los órganos internos se realizó por medio de una incisión en la pared abdominal izquierda. El cadáver se recubría luego por setenta días con natrón, una sustancia utilizada como el principal agente de deshidratación. La momia presenta paquetes de lino en ambos hemitórax y abdomen, algunos de ellos recubiertos de resina. Probablemente contengan las vísceras extraídas anteriormente, ya que frecuentemente se volvían a ubicar dentro del cadáver o se colocaban en recipientes especiales denominados vasos canópicos en casos de momificación más cuidados. Herodoto menciona que las partes blandas del cuerpo eran disueltas por el natrón, quedando la momia sólo piel y huesos. El pene ha sido restaura-

do con un sustituto artificial de madera o lino, al igual que los ojos, probablemente confeccionados en cera. Finalmente, fue envuelto en vendas de lino: en primer lugar los miembros de forma separada, y luego el vendaje general en el que vuelven a vendarse los miembros junto con el torso. Entre las vendas se colocaban diversas capas de resina para adherir los vendajes; sobre todo lo anterior se completaba el envoltorio con un sudario.

Las imágenes nos han permitido observar en la momia masculina varias lesiones osteolíticas, atribuidas a un mieloma múltiple: un tipo de cáncer de la médula ósea que afecta a las células plasmáticas. Además de la fractura del hueso etmoides, también se visualizaron fracturas óseas a nivel de las celdillas etmoidales y huesos propios nasales. Estos hallazgos son coincidentes con la extracción del material encefálico por vía transesfenoidal.

La momificación de Tadimentet

Tadimentet, la momia femenina, fue momificada mediante el segundo método descrito por Herodoto, hecho que resulta de fundamental interés por tratarse de una técnica que aún hoy se encuentra en discusión y que podría representar un aporte significativo de nuestro estudio (véase figuras 5 y 6). El cerebro ha sido extraído igual que en el caso anterior, pero en este caso el cráneo fue rellenado con una sustancia resinosa. En las imágenes obtenidas se

reconocieron dos densidades de esta sustancia en posición oblicua. El proceso de extracción de las vísceras se realizaba introduciendo una sustancia por el ano que disolvía los órganos internos, sin necesidad de practicar una incisión e invertir tiempo en el proceso de extracción de los órganos. Luego el cuerpo era recubierto de natrón como en el método anterior. Una vez pasado el tiempo correspondiente, se extraía la sustancia introducida y con ella las vísceras disueltas salían arrastradas con gran fuerza. El esternón de Tadimentet está desarticulado, al igual que ambos hemipubis, probablemente por la fuerza ejercida para extraer los fluidos. En la zona abdominal y pelviana se observó un material de relleno de textura granular y se ha constatado la presencia de un tapón rectal, colocado luego de extraer la sustancia antes mencionada. El hemitórax izquierdo estaba ocupado por paquetes de lino (probablemente con componentes viscerales) con recubrimiento de una sustancia resinosa.

Aunque es muy frecuente la presencia de amuletos en momias con procesos de momificación más cuidados, no se han encontrado –como era esperable en estos casos– en ninguna de las momias. El proceso de momificación de Herwodj fue más cuidadoso que el de Tadimentet. Esto se corresponde con el relato de Herodoto sobre las diferentes calidades de los procedimientos mencionados. Aún estamos lejos de comprender el componente ritual que conllevan estas prácticas, pero estudios futuros sobre esta perspectiva nos ayudarán a obtener



8 N° 687 e/ 45 y 46 || Tel.: (0221) 422-2666 || (B1900TGR) LA PLATA || ARGENTINA
MARROQUINERIAJORGE@GMAIL.COM

una aproximación sobre este proceso, en el caso particular de estas momias.


Una momia singular

El Museo conserva una tercera momia mal denominada “paquete funerario” que nada tiene que ver con las anteriores. Muestra una interesante particularidad que la destaca de las prácticas funerarias egipcias de Época Ptolemaica y la convierte en única en su tipo. Se trata de un cráneo envuelto en vendas de lino al que se le agregó un cuerpo “artificial” compuesto aparentemente del mismo material (véase figura 7). Si bien esta información ya se había dado a conocer con las tomografías de la década de 1980, los estudios realizados actualmente nos han permitido obtener nuevos datos e ir aún más allá en el estudio de esta pequeña momia. El cráneo no presenta signos de haber sido momificado, carece de maxilar inferior y presenta ausencia parcial del hueso occipital. Está recubierto con un material hipodenso que probablemente podría tratarse de yeso. Posteriormente ha sido envuelto en forma individual, finalizando con la construcción del cuerpo artificial compuesto por lino, yeso y restos vegetales. El cuerpo reconstruido fue luego recubierto con placas de *cartonnage*, sobre las cuales se efectuó un vendaje cruzado en forma de diamante.

Por sus características podríamos incluirla en un grupo denominado “momias defectuosas o compuestas” descrito por primera vez por el egiptólogo Alfred Lucas. Se caracterizan por haber sido momificadas cuando se encontraban en un avanzado estado de descomposición o habían sido objeto de vandalismo durante el saqueo de una necrópolis. *¿Por qué tomaron un cráneo que probablemente nunca había recibido tratamiento alguno y restauraron su cuerpo de una forma tan cuidadosa y costosa?* Seguramente ese cráneo representaba algo especial para quienes tomaron esos cuidados con respecto al destino del difunto al cual éste



5 - Reconstrucción 3D del ataúd de Tadimentet (Imagen modificada)



6 - Reconstrucción 3D de la momia femenina.

pertenecía. La explicación podría encontrarse en el recupero de un pariente perdido, por ejemplo en una batalla; la restauración de una tumba saqueada o incluso una muerte en circunstancias consideradas especiales: Herodoto y otros autores posteriores mencionan que aquellas personas devoradas por cocodrilos o ahogadas en el Nilo, cuyos cadáveres son recuperados, son considerados sagrados, momificados por los habitantes de la ciudad adonde apareció el cadáver y enterrados por los sacerdotes del dios Nilo, sin la posibilidad de intervención de familiares o amigos. Es probable que nunca conozcamos qué representaba este cráneo para quienes invirtieron en su preservación para no privarlo de la existencia.

Las tomografías multicortes permitieron el estudio no invasivo de las piezas examinadas, y permitieron identificar y caracterizar patologías vitales y lesiones *post mortem*. Además, la técnica de sustracción y transparencias de imágenes permitió el examen simultáneo de las momias y de los ataúdes de madera, de modo que pudieran determinarse las diferentes técnicas de momificación utilizadas en cada caso.

7 - Pequeña momia (Imagen modificada)

En la actualidad representa también una posibilidad para acercar a los visitantes del Museo a las prácticas funerarias y a las creencias de los egipcios durante la Época Tardía y el Período Ptolemaico. Con pleno respeto por los restos humanos, intentamos así contribuir a la voluntad de quienes hace más de dos mil años quisieron preservarlos. ♦

Lecturas sugeridas

Para profundizar sobre el proceso de momificación y prácticas funerarias del Antiguo Egipto pueden leerse los trabajos de S. Ikram y A. Dodson, *The mummy in Ancient Egypt. Equipping the dead for eternity* (Londres, Thames and Hudson, 1998); J. H. Taylor, *Death and afterlife in Ancient Egypt* (Chicago, The University of Chicago Press, 2001); W. Grajetzki, *Burial Customs in Ancient Egypt*, (Londres, Duckworth, 2007 [1ª. ed., 2003]). Sobre estudios interdisciplinarios en momias y aportes de la paleoradiología se recomiendan los trabajos de R. David, *Egyptian mummies and modern science* (Nueva York, Cambridge University Press, 2008); R. K. Chem y D. D. Brothwell, *Paleoradiology. Imaging mummies and fossils*. (Heidelberg, Springer, 2008); M. J. Raven y W. K Taconis, *Egyptian Mummies-Radiological atlas of the collections in the National Museum of Antiquities at Leiden* (Turnhout, Brepols, 2005).

Para la cronología de la Época Tardía, mucho más segura que en los períodos anteriores, véanse los capítulos correspondientes en E. Hornung y otros, *Ancient Egyptian Chronology* (Leiden, Brill, 2006). Para una introducción a la historia del mencionado período, puede consultarse I. Shaw (ed.), *Oxford History of Ancient Egypt* (Oxford, Oxford University Press, 2003), en particular los capítulos de A. Lloyd, "The Late Period", pp. 364-387 y "The Ptolemaic Period", pp. 388-413. También puede resultar interesante para una primera lectura los capítulos correspondientes en B. Trigger y otros, *Ancient Egypt: a Social History* (Cambridge, Cambridge University Press 2001 [1ª. ed., 1983]) J. Assman, *The Mind of Egypt: History and Meaning in the Time of Pharaohs* (Nueva York, Metropolitan Book, 2002 [1ª. ed., 1996]), véase el capítulo "Egypt under Persians and Greeks", pp. 367-420. T. Wilkinson ha publicado recientemente una historia de Egipto que se concentra en los aspectos violentos, opresivos, insalubres y crueles, que tienen poco lugar en los libros anteriores, y que pueden resultar de interés para el lector,

especialmente por las características de las momias comentadas en este artículo: T. Wilkinson, *The Rise and Fall of Ancient Egypt* (Nueva York, Random House, 2011).

Para una primera lectura de Herodoto, aun continúa siendo de utilidad la edición bilingüe de Loeb Classical Library (A. Godley, *Herodotus vol. I: Books 1-2*, Cambridge, Harvard University Press, 1921 y reimpressiones). Una buena traducción directa al castellano puede encontrarse en Herodoto, *Historia. Libros I-II* (trad. C. Schrader, Madrid, Gredos, 1992). Es recomendable acompañar la lectura de este autor con un comentario: para el libro II, A. Lloyd, *Herodotus: Book II. Introduction* (Leiden, Brill, 1975); id., *Herodotus: Book II, Commentary 1-98* (Leiden, Brill, 1976); id., *Herodotus: Book II, Commentary 99-182* (Leiden, Brill, 1993). Para una introducción general: E. J. Bakker y otros, *Brill's Companion to Herodotus* (Leiden, Brill, 2002); D. Asheri y otros, *A Commentary on Herodotus Books I-IV* (Oxford, Oxford University Press, 2007).

Los autores del presente trabajo son Diego M. Santos, María B. Daizo (investigadores de la División Antropología del Museo de La Plata, UNLP y del Centro de Estudios del Egipto y del Mediterráneo Oriental, CEEMO), Sonia Lesyk, Fernando Abramzon (ambos del Departamento de Radiología del Hospital Municipal de Trauma y Emergencias "Dr. F. Abete", Ingeniero Pablo Nogués, Provincia de Buenos Aires) y Héctor M. Pucciarelli (investigador de la División Antropología del Museo de La Plata, UNLP y del Consejo Nacional de Investigaciones Científicas y Técnicas, CONICET). Correspondencia a Diego Santos: diegoaug@yahoo.com.ar Expresamos nuestro agradecimiento a la directora del Museo de La Plata, doctora Silvia Ametrano; a la Municipalidad de Malvinas Argentinas, al señor intendente Jesús Cariglino y al doctor Hugo Schwab, secretario de Salud. Extendemos nuestro agradecimiento a la señora María Cristina Muñe (CONICET), a todo el personal del Hospital Municipal de Trauma y Emergencias "Dr. Federico Abete" y al personal del Museo de La Plata que contribuyeron a la realización de estos estudios.