

Toksisitas Akut Ekstrak Etanol Daun Singkong (*Manihot esculenta*) terhadap Histopatologi Hepar Tikus Putih Galur Wistar

Acute Toxicity of Ethanol Leaves Extracts of Cassava (Manihot esculenta) on Liver Histopathology of Wistar Rats

Sheillavi Fauziah Alex Saddamiah¹, Rena Normasari², Cholis Abrori³

¹Program Studi Pendidikan Dokter, Fakultas Kedokteran Universitas Jember

²Laboratorium Patologi Anatomi, Fakultas Kedokteran Universitas Jember

³Laboratorium Farmakologi, Fakultas Kedokteran Universitas Jember

Jalan Kalimantan No. 37 Kampus Tegalboto, Jember 68121

e-mail korespondensi: rena_normasari@unej.ac.id; alexsheillavi@gmail.com

Abstrak

Daun singkong (*Manihot esculenta*) mengandung racun berupa glikosida sianogenik. Glikosida sianogenik dapat dihidrolisis menjadi glukosa dan aseton sianohidrin yang kemudian didekomposisi menjadi sianida. Daun singkong dimanfaatkan oleh masyarakat sebagai sumber pangan dan obat tradisional. Namun, terdapat laporan mengenai kejadian intoksikasi dan kematian akibat konsumsi singkong di Kenya. Penelitian ini bertujuan untuk mengetahui pengaruh ekstrak etanol daun singkong dosis toksik terhadap gambaran histopatologi hepar tikus Wistar. Penelitian ini dilakukan melalui dua tahap yakni uji pendahuluan dan uji utama dengan dosis sebesar 2000 mg/kgBB yang diberikan satu kali di awal uji. Uji utama terdiri dari dua kelompok yaitu kelompok kontrol yang diberi larutan Na-CMC 0,5% dan kelompok perlakuan yang diberi ekstrak etanol daun singkong dosis 2000 mg/kgBB. Semua hewan diamati selama 14 hari. Data yang didapat berupa nilai skor histopatologi hepar. Hasil uji *Mann Whitney* menunjukkan $p= 0,009$ ($p<0,05$) sehingga dapat ditarik kesimpulan bahwa ekstrak etanol daun singkong dosis 2000 mg/kgBB dapat menyebabkan perubahan gambaran histopatologi hepar tikus Wistar berupa degenerasi parenkimatos, degenarasi hidropik, dan nekrosis pada sebagian sel.

Kata Kunci: daun singkong, toksisitas akut, histopatologi hepar

Abstract

Cassava leaves (Manihot esculenta) contain cyanogenic glycoside as toxicant. Cyanogenic glycoside can be hydrolyzed into glucose and cyanohydrin acetone which is then decomposed into cyanide. Cassava leaves are used by the community as a source of food and traditional medicine. However, there is a report of incidents of intoxication and death from cassava consumption in Kenya. This research is intended to know the effect of toxic dose ethanol extract of cassava leaves to liver histopathology of Wistar rats. This study was conducted through two stages, sighting study and main study. Both studies used initial dose level 2000 mg/kg and given once at the first day of each study. Main study consists of two groups, control group given 0,5% Na-CMC and treatment group given ethanol extract of cassava leaves dose 2000 mg/kg. All animals were observed for 14 days. Liver histopathology scores were obtained. Mann Whitney test showed that $p= 0,009$ ($p<0,05$) so that can be concluded that ethanol extract of cassava leaves dose 2000 mg/kg can cause histopathological changes in the liver of Wistar rats represented by cloudy swelling degeneration, hydropic degeneration, and necrosis in some cell.

Keywords: cassava leaves, acute toxicity, liver histopathology

Pendahuluan

Daun siingkong (*Manihot esculenta*) mengandung zat-zat nutrien dan antioksidan dan racun yakni glikosida sianogenik. Telah terdapat laporan mengenai kejadian intoksikasi dan kematian akibat konsumsi singkong di Kenya. Delapan anggota keluarga dirawat di rumah sakit setelah mengonsumsi singkong (Cardoso *et al.*, 2005). Selain itu, daun singkong mengandung glikosida sianogenik 10 kali lebih besar dari umbi (Montagnac *et al.*, 2009).

Kandungan glikosida sianogenik daun singkong berada dalam level yang berpotensi toksik yang terdiri dari linamarin (95% total kandungan sianogen) dan lotaustralin (5%). Linamarin merupakan glikosida sianogenik yang disimpan dalam setiap sel tumbuhan singkong terutama pada daun. Linamarin kemudian dihidrolisis menjadi glukosa dan aseton sianohidrin yang dapat didekomposisi menjadi aseton dan hidrogen sianida (HCN) (OECD, 2009). Sianida dapat mengikat bagian aktif dari enzim sitokrom oksigenase yang mengakibatkan metabolisme sel secara aerobik terhenti dan bergeser menjadi metabolisme anaerobik. Paparan sianida pada manusia melalui jalur oral menyebabkan jaringan-jaringan tubuh seperti hepar, otak, limpa, darah, ginjal, dan paru-paru mengandung sianida. HCN akan mengurangi ketersediaan energi dan oksigen di semua sel terutama hepar karena hepar memiliki peranan penting dalam proses metabolisme (Baskin dan Thomas, 1997).

Adanya informasi mengenai kasus intoksikasi singkong menyebabkan perlunya dilakukan penelitian tentang keamanan daun singkong karena daun singkong merupakan tempat biosintesis glikosida sianogenik terutama pada hepar. Hal tersebut memerlukan pembuktian secara ilmiah mengenai pengaruh ekstrak etanol daun singkong dosis toksik terhadap gambaran histopatologi hepar. Penelitian ini dirancang untuk menjawab permasalahan tersebut dengan menggunakan tikus Wistar sebagai hewan coba.

Metode Penelitian

Ekstrak etanol daun singkong dibuat melalui proses pengeringan dengan bantuan cahaya matahari dan angin. Daun kering kemudian dihaluskan menjadi simplisia lalu dimaserasi dengan pelarut etanol 70%. Hasil maserasi dibuat menjadi ekstrak menggunakan *rotary evaporator*.

Jenis penelitian yang digunakan adalah penelitian eksperimental murni (*true experimental*) dan

menggunakan desain *posttest only control group design*. Populasi pada penelitian ini adalah tikus putih galur Wistar betina umur 8-12 minggu dengan berat 100-200 gram, *nullipara*, sehat, dan belum pernah digunakan dalam penelitian. Sampel yang digunakan pada penelitian ini diambil dengan teknik *simple random sampling* dari populasi tikus.

Jumlah sampel yang digunakan sebanyak 10 sampel yang diperoleh berdasarkan pedoman OECD 420 tentang uji toksisitas akut oral (OECD, 2001). Penelitian ini dilakukan melalui dua tahap yakni uji pendahuluan dan uji utama dengan dosis sebesar 2000 mg/kgBB yang diberikan satu kali di awal uji. Uji pendahuluan terdiri dari satu ekor tikus yang diberi ekstrak etanol daun singkong dosis 2000 mg/kgBB. Uji utama terdiri dari dua kelompok yaitu kelompok kontrol yang diberi larutan Na-CMC 0,5% dan kelompok perlakuan yang diberi ekstrak etanol daun singkong dosis 2000 mg/kgBB. Semua hewan diamati selama 14 hari. Tikus dikorbankan dan diambil heparnya kemudian dibuat sediaan histologis untuk pengamatan histopatologi hepar. Skoring derajat histopatologi hepar yang digunakan dalam penelitian ini mengacu pada penelitian yang telah dilakukan oleh Tamad *et al* (2011). Data nilai skor histopatologi hepar kemudian dianalisis menggunakan uji *Mann Whitney*.

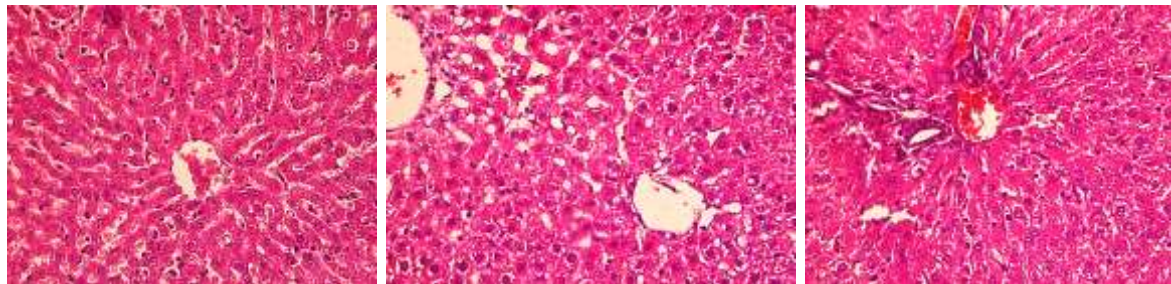
Hasil Penelitian

Selama pengamatan berlangsung tidak ditemukan tanda klinis (kejang, posisi lateral, tremor, sesak nafas, dan vokalisasi) dan kematian hewan coba. Hasil pengamatan jaringan hepar secara mikroskopis menunjukkan hepar tikus yang terpapar ekstrak etanol daun singkong dosis 2000 mg/kgBB mengalami perubahan struktur. Hepar tikus kelompok perlakuan yang diamati di bawah mikroskop cahaya terdapat degenerasi parenkimatosa, degenerasi hidropik, dan nekrosis. Gambaran histopatologi secara umum pada masing-masing kelompok dapat dilihat pada Gambar 1.

Berdasarkan hasil pengamatan sel hepar secara mikroskopis yang dilakukan pada dua kelompok didapatkan data berupa nilai skor histopatologi hepar. Nilai skor histopatologi hepar tikus dianalisis data dengan mencari median dan modus. Median dan modus nilai skor kelompok kontrol sebesar 1,025 dan 1,00. Sedangkan median dan modus nilai skor kelompok perlakuan sebesar 1,94 dan 1,60. Uji *Mann Whitney* dilakukan antara kelompok kontrol dan perlakuan untuk mengetahui signifikansi perbedaan nilai skor pada

kedua kelompok. Hasil uji *Mann Whitney* antara kelompok kontrol dan perlakuan menunjukkan bahwa nilai $p < 0,05$ yakni 0,009. Artinya, terdapat

perbedaan yang bermakna antara kelompok kontrol dengan kelompok perlakuan.



Gambar 1. Degenerasi parenkimatosita ditunjukkan dengan panah berwarna kuning, degenerasi hidropik ditunjukkan dengan panah berwarna biru, dan nekrosis ditunjukkan dengan panah berwarna hitam. Gambar (a) merupakan kelompok kontrol. Gambar (b) dan (c) merupakan kelompok perlakuan.

Pembahasan

Berdasarkan analisis data yang telah dilakukan, peningkatan median dan modus nilai skor histopatologi hepar kelompok perlakuan memiliki perbedaan yang signifikan dengan kelompok kontrol. Artinya, terjadi kerusakan hepatosit pada kelompok kontrol setelah pemberian ekstrak etanol daun singkong dosis 2000 mg/kgBB per oral secara akut. Hal ini sesuai dengan teori yang menyatakan bahwa glikosida sianogenik pada daun singkong dapat mengganggu fungsi mitokondria sehingga menyebabkan terjadinya degenerasi dan nekrosis. Daun singkong (*Manihot esculenta*) mengandung glikosida sianogenik yang dengan cepat dihidrolisis menjadi aseton sianohidrin yang kemudian dipecah menjadi hidrogen sianida dan aseton. Sianida dapat bergabung dan menghambat enzim-enzim dalam tubuh. Sianida yang berikatan dengan sitokrom oksidase akan mencegah terjadinya transpor elektron sehingga mencegah produksi ATP. Hal ini menyebabkan hipoksia seluler dan sitotoksik anoksia yang akhirnya dapat menyebabkan kematian sel (Bhandari *et al.*, 2014; Auerbach *et al.*, 2016).

Pada pengamatan mikroskopis hepar tikus tampak perubahan histopatologi hepatosit pada semua kelompok perlakuan. Perubahan yang tampak yaitu degenerasi parenkimatosita, degenerasi hidropik, dan nekrosis. Degenerasi parenkimatosita terjadi akibat kegagalan oksidasi yang menyebabkan pembengkakan sel dan pengeruhan sitoplasma dengan munculnya granula-granul dalam sitoplasma karena endapan protein. Degenerasi hidropik memiliki derajat yang lebih berat daripada degenerasi parenkimatosita. Pada degenerasi ini tampak vakuola berisi air dalam

sitoplasma karena terjadinya gangguan transpor aktif yang menyebabkan sel tidak mampu memompa ion Na^+ keluar sehingga konsentrasi ion Na^+ di dalam sel naik. Pengaruh osmosis ini menyebabkan influks air ke dalam sel sehingga terjadi perubahan morfologis yaitu sel tampak bengkak (Robbins *et al.*, 2007; Mitchell *et al.*, 2008). Kondensasi kromatin inti yang tampak pada mikroskop merupakan hasil dari penurunan pH karena glikolisis anaerob yang disebabkan oleh deplesi ATP. Fragmentasi kromatin disebabkan oleh aktivasi endonuklease yang disebabkan oleh peningkatan Ca^{2+} sitosol karena deplesi ATP (Kumar *et al.*, 2013).

Selama proses pembuatan ekstrak, sebanyak 350 gram simplisia daun singkong menghasilkan 33 gram ekstrak. Artinya, sebanyak 9,428% simplisia daun singkong menjadi ekstrak. Jika berat badan tikus 170 gram, maka peneliti membutuhkan 340 mg ekstrak yang berasal dari 3,6 gram simplisia daun singkong untuk dapat mencapai dosis 2000 mg/kgBB pada tikus. Apabila dosis ini dikonversi untuk manusia dengan berat badan 50 kg, maka diperlukan 100 gram ekstrak yang diperoleh dari 1,06 kg simplisia daun singkong untuk mencapai dosis 2000 mg/kgBB yang dapat menyebabkan kerusakan hepatosit.

Selama pengamatan berlangsung tidak didapatkan tanda klinis dan kematian pada kelompok perlakuan. Hal ini berbeda dengan hasil pengamatan gambaran histopatologis hepar yang menunjukkan adanya perubahan struktur hepatosit yang signifikan pada kelompok perlakuan. Menurut peneliti, kurangnya waktu pengamatan yang tidak dapat dilaksanakan selama 24 jam penuh dalam 14 hari dapat menyebabkan tanda klinis tidak terdeteksi secara menyeluruh.

Sesuai pedoman OECD (2001), peneliti hanya mengamati tanda klinis pada 30 menit setelah pemajanan sediaan uji, 4 jam pertama, dan pengamatan selanjutnya dilakukan setiap hari secara rutin namun tidak 24 jam penuh.

OECD (2000) menyebutkan bahwa seharusnya pengamatan terhadap tanda klinis hewan coba dilakukan saat periode aktifnya, sedangkan tikus merupakan hewan nokturnal dan cenderung menghabiskan waktunya untuk tidur. Sebaiknya pengamatan terhadap tanda klinis dan perubahan perilaku tikus dilakukan saat malam hari atau dengan menggunakan cahaya lampu berwarna merah. Namun karena keterbatasan waktu dan biaya, peneliti melakukan pengamatan tanda klinis dan perubahan perilaku tikus saat siang hari. Tidak tercatatnya tanda klinis selama penelitian ini berlangsung dapat disebabkan oleh sulitnya membedakan tikus yang sedang tertidur dengan tidak munculnya tanda vokalisasi.

Hal lain yang dapat menyebabkan belum munculnya tanda klinis adalah jumlah hepatosit yang mengalami kerusakan. Menurut Barton (2007), diperlukan setidaknya 75% massa hepar yang rusak sebelum timbul gejala klinis. Sebagai contoh, munculnya kejang dan tremor merupakan tanda telah terjadinya ensefalopati hepatic akibat hiperamonemia yang disebabkan oleh disfungsi hepar akut (Al Sibae dan McGuire, 2009). Karena selama penelitian berlangsung tidak ditemui kejang dan tremor, peneliti berpendapat bahwa kerusakan hepatosit yang terjadi pada kelompok perlakuan tidak lebih dari 75% massa hepar. Hal ini yang mendasari peningkatan nilai skor histopatologi hepar kelompok perlakuan secara signifikan namun tidak diiringi dengan munculnya tanda klinis. Jadi penelitian ini menunjukkan bahwa konsumsi ekstrak etanol daun singkong sebanyak 2000 mg/kgBB dapat menimbulkan kerusakan hepatosit.

Menurut pedoman OECD (2001), adanya bukti toksisitas pemberian ekstrak etanol daun singkong pada dosis 2000 mg/kgBB menunjukkan bahwa ekstrak etanol daun singkong termasuk dalam kategori 5 klasifikasi *Globally Harmonised System of Classification* (GHS). Bukti toksisitas yang dimaksud peneliti yaitu kerusakan hepatosit yang bermakna pada kelompok perlakuan. Artinya, bahan ekstrak etanol daun singkong memiliki kemungkinan toksisitas akut yang relatif rendah, namun dalam keadaan tertentu dapat membahayakan populasi rentan (OECD, 2001).

Menurut peneliti, saat ini tidak perlu dilakukan uji toksisitas akut ekstrak etanol daun singkong dengan yang dosis lebih besar dari 2000 mg/kgBB

karena belum ada penelitian yang menunjukkan manfaat ekstrak etanol daun singkong untuk pengobatan dengan dosis mencapai 2000 mg/kgBB. Penelitian-penelitian yang menunjukkan manfaat daun singkong untuk pengobatan yang telah dilakukan oleh Bokanisereme *et al.* (2013), Bahekar dan Kale (2015), dan Normasari *et al.* (2017) tidak melampaui dosis 2000 mg/kgBB. Sehingga, Penggunaan dosis tambahan sebesar 5000 mg/kgBB dapat dipertimbangkan jika terdapat kemungkinan kuat bahwa hasil uji yang dilakukan akan mampu melindungi keselamatan hewan dan manusia. Keputusan ini diambil dengan mempertimbangkan keselamatan hewan sesuai dengan pedoman OECD (2001).

Kesimpulan

Berdasarkan hasil penelitian dapat disimpulkan bahwa ekstrak etanol daun singkong dosis 2000 mg/kgBB dapat menyebabkan perubahan gambaran histopatologi hepar tikus Wistar berupa degenerasi parenkimatososa, degenerasi hidropik, dan nekrosis pada sebagian sel hepar.

Referensi

- Auerbach, P., T. Cushing, dan N. S. Harris. 2016. *Auerbach's Wilderness Medicine*. Seventh Edition. California: Elsevier.
- Baskin, S. I. dan Thomas G. B. 1997. Cyanide poisoning. *Medical Aspects of Chemical and Biological Warfare* 1(10): 271-286.
- Bhandari, R. K., R. P. Oda, I. Petrikovics, D. E. Thompson, M. Brenner, S. B. Mahon, V. S. Bebarta, G. A. Rockwood, dan B. A. Logue. 2014. Cyanide toxicokinetics: the behavior of cyanide, thiocyanate and 2-amino-2-thiazoline-4-carboxylic acid in multiple animal models. *Journal of Analytical Toxicology* 38(4): 218-225.
- Cardoso A. P., E. Mairione, M. Ernesto, F. Massaza, J. Cliff, M. R. Haque, dan J.H. Bradbury. 2005. Processing of cassava roots to remove cyanogens. *Journal of Food Composition and Analysis* 18: 451-460.
- Kumar, V., A. K. Abbas, dan J. C. Aster. 2013. *Robbins Basic Pathology*. Ninth Edition. Philadelphia: Elsevier, Inc.
- Mitchell, R. N., V. Kumar, A. K. Abbas, dan N. Fausto. 2008. *Adaptasi Sel, Jejas Sel, dan Kematian Sel*. Dalam: Buku Saku Dasar Patologi Penyakit. EGC: Jakarta.

- Montagnac J. A., C. R. Davis, dan S. A. Tanumihardjo. 2009. Processing techniques to reduce toxicity and antinutrients of cassava for use as a staple food. *Comprehensive Reviews in Food Science and Food Safety* 8(1): 17-27.
- Organisation for Economic Co-operation and Development (OECD). 2000. *Guidance document on the recognition, assessment, and use of clinical signs as humane endpoints for experimental animals used in safety evaluation*. Series on Testing and Assessment No. 19. Paris: OECD Environment Directorate.
- Organisation for Economic Co-operation and Development (OECD). 2001. *Acute Oral Toxicity – Fixed Dose Procedure*. OECD Guideline for Testing of Chemicals No. 420. Paris: OECD Environment, Health, and Safety Publications.
- Organisation for Economic Co-operation and Development (OECD). 2009. *Consensus Document on Compositional Considerations for New Varieties of Cassava (Manihot esculenta Crantz): Key Food and Feed Nutrients, Anti-nutrients, Toxicants and Allergens*. Series on the Safety of Novel Foods and Feeds No. 18. Paris: OECD Environment, Health, and Safety Publications.
- Robbins, S. L., R. S. Cotran, dan V. Kumar. 2007. *Jejas, Adaptasi, dan Kematian Sel*. Dalam: Buku Ajar Patologi. EGC: Jakarta.
- Tamad, F. S. U., Z. S. Hidayat, dan H. Sulistyono. 2011. Gambaran histopatologi hepatosit tikus putih setelah pemberian jintan hitam dosis 500 mg/kgBB, 1000 mg/kgBB, dan 1500 mg/kgBB selama 21 hari (subkronik). *Mandala of Health* 5(3).