



Facultad de Veterinaria  
Universidad Zaragoza



# Trabajo Fin de Grado en Veterinaria

Hernias discales toracolumbares: tratamiento conservador versus  
tratamiento quirúrgico.

Thoracolumbar disk herniation: conservative treatment versus  
surgical treatment.

Autor/es

Teresa Casanova Villanueva

Director/es

José Ramón Sever Bermejo

Facultad de Veterinaria

2019

---

## ÍNDICE

1. Resumen.....	2
2. Introducción .....	2
2.1. Abreviaturas .....	3
2.2. Anatomía de la columna vertebral.....	3
2.3. Anatomía del disco intervertebral .....	5
2.4. Hernia discal.....	6
2.4.1 Tipos de hernia discal.....	6
2.4.2. Síntomas clínicos .....	9
2.4.3. Diagnóstico.....	11
2.4.3. Tratamiento.....	15
2.4.3.1. Tratamiento conservador.....	15
2.4.3.2. Tratamiento quirúrgico .....	17
3. Justificación y objetivos.....	25
4. Metodología .....	26
5. Resultados y discusión .....	27
6. Conclusiones.....	29
7. Valoración personal.....	30
8. Bibliografía .....	31

## **1. Resumen**

La enfermedad discal intervertebral tiene una alta incidencia en la clínica veterinaria. Generalmente, las hernias discales de presentación más común son las hernias discales Hansen tipo I y II. Es de gran importancia conocer los síntomas, así como las técnicas diagnósticas que permitan la confirmación de la patología y la diferenciación correcta entre los tipos de hernias.

En concreto en la región toracolumbar los signos clínicos varían desde dolor toracolumbar a paraplejía con incontinencia fecal y/o urinaria junto con ausencia de nocicepción. Los signos clínicos, junto con otros factores, determinan qué tratamiento es el más adecuado, el conservador o el quirúrgico. Dentro del tratamiento quirúrgico existen varias opciones quirúrgicas. Generalmente el pronóstico es bueno, aunque depende de los signos clínicos y del tiempo transcurrido tras su aparición.

## **Abstract**

The intervertebral disk disease has a high incidence in the veterinary medicine. The most common vertebral disk prolapses are usually Hansen disk herniations type I and II. It is extremely important to know both the symptoms, and the diagnostic techniques that allow the confirmation of the pathology and the correct differentiation of types of hernias.

The clinic signs, specifically, in the toracolumbar vary from toracolumbar pain to paraplegia with fecal and/or urinary incontinence along with the absence of nociception. These clinical signs, along with other factors, determine the most appropriate treatment: a conservative or a surgical one. There are several surgical options within the treatment depending on whether spinal decompression or fenestration is sought. Although the prognosis depends on the clinical signs and the time elapsed after its appearance, it is generally good.

## **2. Introducción**

La hernia discal consiste en el desplazamiento de parte del disco intervertebral, situado entre dos vértebras adyacentes, hacia el canal vertebral, produciendo así compresión en la médula espinal, nervio espinal o raíz nerviosa, y el consiguiente déficit neurológico. Se considera la patología neurológica más frecuente en la clínica veterinaria, y es también causa frecuente de mielocompresiones. <sup>(1)</sup>

Esta patología se recoge dentro de la EDIV. Está descrita en más de 80 razas diferentes, dándose con mayor frecuencia en razas condrodistróficas. El lugar de presentación con mayor prevalencia de la región toracolumbar son los segmentos T12-T13 y L1-L2. <sup>(22)</sup>

Con frecuencia es producida a partir de la degeneración discal, que tiene una prevalencia global del 2% del total de enfermedades que afectan a los perros y del 0,12% en gatos, y aumenta con la edad. La prevalencia en el segmento toracolumbar es de un 66 a 87%, con una mayor incidencia en algunas razas. <sup>(1)</sup>

La etiología de la hernia discal es desconocida. Se asocia a diversas causas como: la proteólisis de macromoléculas que componen la matriz del disco, que tras degenerarse difunden hacia el exterior de este provocando la disminución de los componentes que lo nutren e integran; la alteración de cargas mecánicas; o la reducción de la permeabilidad de la membrana, dificultando el transporte de oxígeno al disco e incrementando el acúmulo de las sustancias de desecho. <sup>(2)</sup>

## 2.1. Abreviaturas

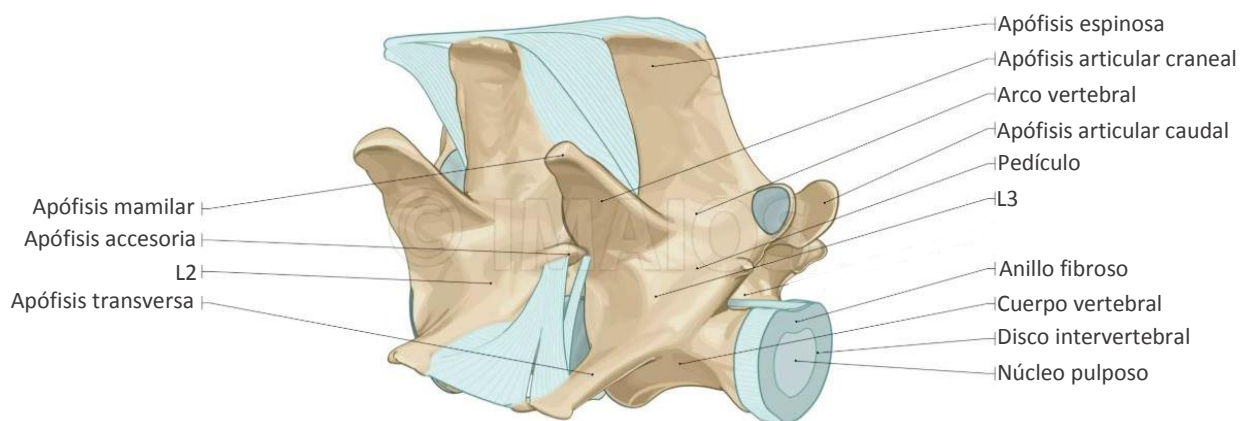
- Enfermedad discal intervertebral: EDIV
- TC: tomografía computerizada
- RM: resonancia magnética
- IM: vía intramuscular
- IV: vía intravenosa
- VO: vía oral

## 2.2. Anatomía de la columna vertebral

La columna vertebral se compone del conjunto de vértebras que forman el eje longitudinal del cuerpo de los animales vertebrados <sup>(19)</sup>. Son huesos cortos que en su centro presentan un tejido esponjoso rodeado en sus bordes por una sustancia compacta <sup>(9)</sup>. Tiene funciones mecánicas: sostener el cuello y tronco, transmitir fuerza a las extremidades, proteger la médula espinal y realizar diversos movimientos, y función hematopoyética por la médula ósea roja <sup>(5)</sup>. Se distinguen cinco regiones a lo largo de la columna vertebral: cervical, torácica, lumbar, sacra y caudal <sup>(19)</sup>. La porción cervical cuenta con una gran movilidad. En la torácica se localizan las costillas, y su movilidad es reducida. La lumbar cuenta con grandes apófisis para permitir la fijación de las masas musculares. En la región sacra las vértebras están soldadas para asegurar

la unión de las extremidades posteriores al tronco. Por último, la región caudal o coccígea es muy móvil y forma el esqueleto de la cola <sup>(5)</sup>. Cada una de estas regiones tiene un número determinado de vértebras, siendo coincidentes en el perro y el gato. Así pues, se identifican 7 vértebras cervicales, 13 vértebras torácicas, 7 vértebras lumbares, 3 vértebras sacras y entre 6 y 23 vértebras caudales. Su anatomía varía conforme se avanza en la columna vertebral. Con estos datos se obtiene la fórmula vertebral, que se nombra con la inicial de cada grupo vertebral seguida por el número de vertebras: C7, T13, L7, S3, Ca20. Al pasar de un segmento a otro pueden encontrarse vértebras de transición, caracterizadas por corresponder a un segmento vertebral determinado, pero disponer también de la anatomía de otro. Se dan con mayor frecuencia en las zonas de transición toracolumbar y lumbosacra <sup>(19)</sup>.

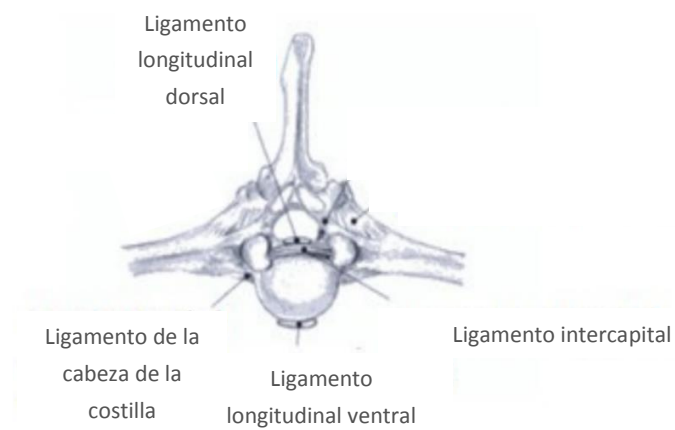
En las vértebras se pueden diferenciar tres partes principales: cuerpo vertebral, arco vertebral y apófisis vertebrales. El cuerpo vertebral consta de una extremidad craneal convexa y una extremidad caudal cóncava, ambas recubiertas por una placa de cartílago hialino, y articulando con dichas superficies, entre vértebra y vértebra, se localizan los discos intervertebrales. A través de las apófisis vertebrales se permite la inserción de músculos, ligamentos y uniones articulares de los cuerpos de las vértebras en el área de los discos intervertebrales. En las vértebras se distinguen: una apófisis espinosa, dos apófisis transversas, cuatro apófisis articulares (dos craneales y dos caudales), dos apófisis mamilares y dos apófisis accesorias. Estas últimas se encuentran únicamente en las últimas vértebras torácicas y en todas las lumbares <sup>(9)</sup>.



*Figura 1: Vértebras lumbares 1 y 2, sus apófisis, y el disco intervertebral. En: <https://www.imaios.com/es/vet-Anatomy/Perro/Perro-Artrologia-ilustraciones>*

El cuerpo y arco vertebral delimitan el agujero vertebral, cuya sucesión forma el canal vertebral <sup>(19)</sup>, a través del cual discurre la médula espinal y sus meninges, los nervios espinales, vasos sanguíneos y tejido conjuntivo. Lateral a los cuerpos vertebrales están los espacios intervertebrales, por los que salen los nervios raquídeos desde el canal vertebral <sup>(9)</sup>.

Asociados a los discos intervertebrales hay cuatro ligamentos: ligamento longitudinal dorsal y ventral, ligamento intercapital y ligamento de la cabeza de la costilla. El ligamento longitudinal dorsal está localizado en el interior del canal vertebral y dorsal al cuerpo vertebral. Uniendo vértebras y discos se encuentra el ligamento longitudinal ventral. El ligamento intercapital une la cabeza de una costilla con la cabeza de la costilla del lado contrario. Esta unión se continua a lo largo del aspecto dorsal del anillo fibroso en el suelo del canal vertebral, y ventral al ligamento longitudinal dorsal. La extensión de este se prolonga desde T2 a T10. El ligamento de la cabeza de la costilla se continua desde la cabeza de la costilla hasta el disco y las dos vértebras adyacentes. El plexo venoso vertebral interno transcurre por el suelo del canal vertebral, siendo sus estructuras vasculares muy finas. Estas se sitúan en el suelo del canal vertebral, pasando a estar lateralizadas a nivel del atlas y axis <sup>(25)</sup>.



*Figura 2: Ligamentos longitudinal dorsal, longitudinal ventral, intercapital y ligamento de la cabeza de la costilla. En: <https://dokumen.tips/documents/ligamentos-y-articulaciones-del-equino-5649998b91755.html>*

### 2.3. Anatomía del disco intervertebral

Los discos intervertebrales se ubican entre los cuerpos vertebrales, a excepción de C1-C2 y de las vértebras sacras fusionadas. Su función es resistir las distintas cargas deformantes y dar estabilidad a la columna vertebral, permitiendo cierta flexibilidad. Esto es posible cuando las cargas ejercidas están dentro de los límites fisiológicos capaces de soportar los discos. Están formados por tres estructuras básicas: núcleo pulposo, anillo fibroso y placas terminales cartilagosas, cada una de ellas con una función concreta <sup>(25)</sup>.

El núcleo pulposo se encuentra en el centro del disco intervertebral <sup>(25)</sup>, además de en el centro del eje de movimiento de la columna vertebral. Su presión interna es elevada y cuando recibe una carga, la presión a la que es sometido se reparte de manera uniforme en su totalidad, y el

anillo fibroso y los ligamentos adheridos ventral y dorsalmente se someten a mayor tensión. De este modo, el resultado de la presión recibida produce una compresión en el lado donde se ha ejercido la presión y una extensión en el contrario <sup>(9)</sup>.

Está formado por una matriz extracelular de agua y proteoglicanos. Asociados a esta matriz se encuentra una red de material fibroso, formado mayoritariamente por colágeno tipo II y células como condrocitos, fibrocitos y células notocordales. Los proteoglicanos tienen como uno de sus componentes los glucosaminoglicanos. Dentro de estos, los más importantes son el condroitín sulfato, queratán sulfato y ácido hialurónico. El contenido en proteoglicanos varía a lo largo de la vida de los perros sanos, de modo que se produce un aumento de queratán sulfato con respecto al condroitín sulfato. También disminuye la capacidad de retención de agua <sup>(25)</sup>.

El anillo fibroso está formado por láminas paralelas entre sí y compuestas mayoritariamente por colágeno tipo I <sup>(25)</sup>, siendo su proporción mayor que la de proteoglicanos <sup>(31)</sup>. Tienen la capacidad de deslizarse unas sobre otras durante una sobrecarga biomecánica. Estas láminas están interrumpidas en la zona dorsolateral del anillo fibroso <sup>(25)</sup>. En la especie canina el grosor del anillo fibroso es mayor ventral que dorsalmente, lo que genera una disposición excéntrica del núcleo pulposo que aumenta el riesgo de extrusión o herniación hacia el canal vertebral <sup>(25)</sup>.

La porción periférica de esta estructura está escasamente innervada por terminaciones nerviosas que constituyen fibras nociceptivas. Sin embargo, el ligamento longitudinal presenta una gran innervación, por lo que la hiperestesia espinal en perros con desgarros del anillo fibroso o degeneración discal puede ser debida a esta amplia innervación <sup>(25)</sup>.

Las placas terminales cartilaginosas se sitúan craneal y caudal al disco intervertebral, estando adheridas al propio disco. Corresponden por tanto el lugar de unión entre el disco y el cuerpo vertebral. Su composición histológica se basa en cartílago hialino, y hay pequeños canales vasculares conectando el disco con la médula ósea del cuerpo vertebral para nutrirlo con las pequeñas partículas que pueden atravesar su superficie <sup>(25)</sup>.

## **2.4. Hernia discal**

### **2.4.1 Tipos de hernia discal**

En las hernias discales se produce un desplazamiento de parte del disco intervertebral hacia el canal vertebral o hacia un agujero intervertebral. Este desplazamiento supone una compresión

de la médula, nervio espinal o raíz nerviosa. La causa más frecuente de esta patología es la degeneración del disco intervertebral. Esta degeneración puede ser debida a una metaplasia condroide o a una metaplasia fibrinoide. La presentación de hernia discal será de extrusión en el caso de la metaplasia condroide y de protrusión en la metaplasia fibrinoide <sup>(19)</sup>.

En la metaplasia condroide se produce una pérdida de los glucosaminoglicanos y aumento del colágeno. También se da la deshidratación y posible calcificación del disco, lo que disminuye su elasticidad. Estos cambios conllevan una menor capacidad de soporte de presiones por parte del disco intervertebral, que facilita la extrusión del contenido anormal del núcleo pulposo, dirigiéndose hacia el canal vertebral y presionando y comprimiendo de manera aguda la médula espinal <sup>(19)</sup>.

La consecuencia de esta metaplasia es la extrusión discal o hernia tipo Hansen I, proceso en el cual se produce la rotura completa del anillo fibroso <sup>(25)</sup>. La localización de esta rotura puede darse en cualquier dirección, pero ocurre con más frecuencia en la zona dorsal por la posición excéntrica del núcleo pulposo dentro del anillo fibroso <sup>(10)</sup>. Es característico de las razas condrodistróficas: Teckel, Basset Hound, Pekinés, Bulldog Francés, Caniche, Shih Tzu, Lhasa Apso, Cocker Spaniel, Cocker Americano, Beagle, Bichón Maltés y Jack Russell Terrier <sup>(23)</sup>. La raza Teckel presenta una mayor predisposición. A pesar de darse con más frecuencia en las razas condrodistróficas, esta degeneración puede producirse igualmente en razas no condrodistróficas <sup>(25)</sup>, como Dóberman <sup>(22)</sup>, Shar Pei, Pastor Alemán y Labrador Retriever <sup>(23)</sup>. Esta patología se presenta con mayor incidencia entre los 4 y 6 años de edad en razas condrodistróficas, y entre los 6 y 8 años de edad en las no condrodistróficas. Del mismo modo que ocurre con la edad de presentación, hay también unas zonas de la columna vertebral en las que hay una mayor incidencia de herniación discal. Estas son las ubicadas en la unión toracolumbar (T12-T-13 a L1-L2) en las razas condrodistróficas, y en el espacio intervertebral L1 y L2 en las no condrodistróficas <sup>(22)</sup>.

Si se produce la calcificación de los discos intervertebrales, estos, además de ser visibles radiográficamente, tienen un mayor riesgo de sufrir herniación. Todos los discos intervertebrales pueden calcificarse, pero los situados entre las vértebras T10 a T13 son los que conllevan una mayor importancia clínica por afectarse con mayor frecuencia <sup>(13)</sup>.

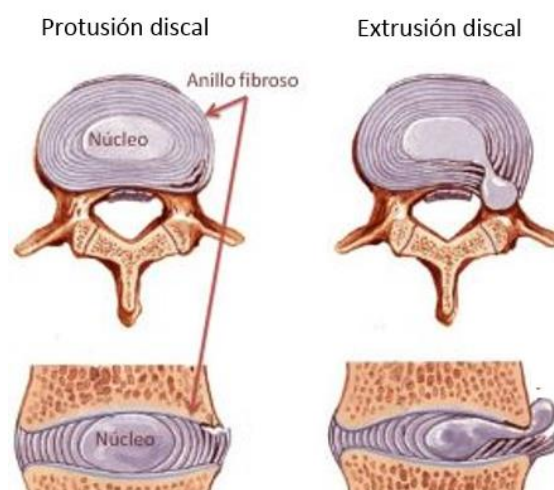
Por otro lado, la metaplasia fibrinoide constituye un proceso degenerativo <sup>(19)</sup> en el que se produce un aumento del colágeno fibroso del núcleo pulposo, y degeneración del mismo <sup>(25)</sup>, y del anillo fibroso, que sufre rotura parcial y debilitamiento <sup>(19)</sup>. Se produce como consecuencia un desplazamiento lento y progresivo del disco, que se dirige hacia el canal vertebral,



comprimiendo la médula <sup>(16)</sup>. En este tipo de herniación el núcleo pulposo se encuentra dentro de un anillo fibroso, degenerado pero intacto. Como consecuencia de esta metaplasia se produce la protrusión discal o hernia tipo Hansen II <sup>(25)</sup>.

Esta degeneración puede darse en cualquier raza, pero con mayor frecuencia en perros de razas no condrodistróficas y de edad avanzada, generalmente mayores de 7 años. Al contrario que la degeneración condroide, en esta no suele ir asociada la calcificación del disco <sup>(13)</sup>. Esta patología predomina en los puntos con mayor movilidad de la columna vertebral <sup>(22)</sup>, siendo el número de discos intervertebrales afectados reducido <sup>(25)</sup>.

Además de estos dos tipos de hernias, se han descrito dos más: la extrusión del núcleo pulposo aguda no compresiva o extrusión discal no compresiva de alta velocidad y la extrusión del núcleo pulposo de baja degeneración. En la primera, se produce una extrusión de manera explosiva que desencadena alteraciones neurológicas graves debidas al impacto medular <sup>(16)</sup>. En estos casos los discos intervertebrales afectados están sanos, y la extrusión se da en situaciones de ejercicio extremo o situaciones traumáticas, en las que, al ser sometido a sobrecarga, el núcleo pulposo es proyectado a alta velocidad hacia la médula espinal debido a un desgarro del anillo fibroso. Este núcleo pulposo no produce compresión medular porque se disipa dentro del espacio epidural, pero al salir proyectado contusiona la médula espinal <sup>(25)</sup>. Esta es la anteriormente conocida como hernia discal tipo Hansen III <sup>(16)</sup>, término erróneo ya que no hay evidencia de degeneración discal en el material extruido <sup>(24)</sup>. En el segundo tipo la compresión medular es debida a material discal poco degenerado y gelatinoso. Era anteriormente conocido como extrusión de disco blanco o quiste ventral <sup>(16)</sup>.



*Figura 3: La imagen de la izquierda representa una protrusión discal, donde se ha producido la rotura parcial de las fibras que componen el anillo fibroso. La imagen de la derecha se corresponde con una extrusión discal, en la que se rompe el anillo fibroso y el núcleo pulposo sale hacia el canal vertebral. En: <https://www.fisiother.es/hernia-lumbar/>*

En la especie felina, la presentación de hernia discal es infrecuente en comparación con la especie canina. Los gatos pueden sufrir tanto hernia discal tipo I como hernia discal tipo II, sin embargo, esta última tiene una mayor incidencia. Los cambios degenerativos dorsales son más evidentes en la región torácica y cervical, y los cambios degenerativos ventrales lo son en la zona lumbar. La frecuencia de aparición de las hernias discales aumenta con la edad, al igual que en la especie canina. Es frecuente la detección de varias protrusiones en la columna vertebral <sup>(22)</sup>.

#### **2.4.2. Síntomas clínicos**

La sintomatología de la EDIV es muy variable según el tipo de lesión y gravedad. La región toracolumbar de la columna vertebral consta de un menor tamaño del espacio epidural, por lo que los síntomas de las hernias discales son más severos <sup>(12)</sup>. Esto se debe a que el volumen de disco intervertebral que presiona la médula espinal cuando se produce su salida hacia el canal medular tiene menos espacio para expandirse, por lo que ejerce una mayor compresión hacia la médula <sup>(25)</sup>.

El inicio de la sintomatología en las extrusiones discales varía en función del tiempo de instauración, pudiendo ser sobreagudo cuando transcurre menos de 1 hora, agudo cuando son menos de 24 horas o gradual si supera las 24 horas <sup>(22)</sup>. La severidad de la contusión medular determina los signos clínicos, que pueden ser desde dolor, cifosis y ataxia hasta paresia o plejía de las extremidades posteriores, incontinencia urinaria y pérdida de dolor profundo <sup>(12)</sup>. Esta sintomatología y severidad mencionadas dependen a su vez de la cantidad de material herniado y de la velocidad de la extrusión, de manera que a mayor velocidad y volumen de material herniado mayor es la contusión medular producida <sup>(19)</sup>.

Pueden darse periodos de mejoría o deterioro con una duración de semanas o meses de los signos clínicos por una extrusión gradual e intermitente de cantidades pequeñas de material discal en el interior del canal espinal. <sup>(25)</sup>

En los casos de presentación sobreaguda pueden darse también síntomas de shock espinal o postura de Schiff-Sherrington. Ambos indican lesión medular aguda y grave, pero carecen de valor pronóstico. <sup>(22)</sup>

En la postura de Schiff-Sherrington el paciente muestra una hipertonia extensora que afecta a las extremidades anteriores y parálisis de las extremidades posteriores, mientras que los movimientos voluntarios de las extremidades anteriores se mantienen. <sup>(25)</sup>

Durante el shock espinal el tono muscular y los reflejos espinales permanecen ausentes de manera temporal en la región caudal al daño medular agudo. La recuperación de estos reflejos se produce de manera progresiva, pudiendo pasar hasta 12 horas para la recuperación completa. Es importante conocer el shock espinal dada su importancia para una neurolocalización precisa, puesto que de lo contrario puede hacerse una mala interpretación, además de para un buen manejo inicial del paciente. <sup>(25)</sup>

Las extrusiones discales toracolumbares suelen mostrar síntomas de disfunción neurológica, presentando paresia y déficits propioceptivos generalmente. La localización neuroanatómica depende de si los reflejos espinales se mantienen normales (T3-L3) o de si hay hiporreflexia (L4-S3), además del nivel de la hiperestesia espinal <sup>(19)</sup>.

Como método de evaluación del valor pronóstico puede usarse el grado de disfunción neurológica, que puede ir desde únicamente hiperestesia espinal hasta paraplejía con o sin sensibilidad <sup>(22)</sup>. La hiperestesia espinal produce la modificación de la postura del animal, de modo que cuando es toracolumbar el resultado es una curvatura dorsal de la columna (cifosis) o lateral (escoliosis) <sup>(18)</sup>.

Sin embargo, el valor pronóstico más importante es la percepción del dolor profundo <sup>(11)</sup>. Los animales que lo conservan tienen un buen pronóstico, mientras que aquellos en los que permanece ausente durante más de 48 horas tienen un mal pronóstico en cuanto a la recuperación de la función neurológica y la posibilidad de recuperar la capacidad de ambulación <sup>(12)</sup>. El pronóstico empeora en estos casos cuando los signos clínicos tienen un inicio hiperagudo <sup>(11)</sup>.

Grado	Signos clínicos
<b>0</b>	Normal
<b>I</b>	Dolor toracolumbar, hiperestesia
<b>II</b>	Ataxia, paraparesia ambulatoria con déficit propioceptivo
<b>III</b>	Paraparesia grave con ausencia de propiocepción y no ambulatoria
<b>IV</b>	Paraplejía con o sin incontinencia urinaria, nocicepción presente
<b>V</b>	Paraplejía con incontinencia fecal y urinaria y ausencia de nocicepción

*Tabla 1:* representación de los diferentes grados de disfunción neurológica que pueden mostrarse en esta patología, siendo clasificados desde Grado 0 a Grado V la sintomatología presente en lesiones toracolumbares o lumbares: <sup>(12)</sup>

La localización del dolor puede complicarse en perros con gran resistencia a mostrarlo. Además, la valoración del dolor puede ser confundida con dolor abdominal, articular o muscular cuando el animal no presenta signos neurológicos evidentes. Los animales que presentan dolor toracolumbar muestran reticencia al ejercicio y cifosis. También evitan ciertos movimientos como subir al sofá o subir escaleras, y la incorporación es dificultosa. <sup>(19)</sup>

Una ayuda para la correcta localización de la lesión es la valoración del reflejo cutáneo del tronco, que suele estar ausente o disminuido entre 0 y 4 segmentos caudales a la herniación. Normalmente los signos están lateralizados en el inicio, aunque en lesiones graves pueden mostrarse también en el lado contralateral. <sup>(19)</sup>

Las protrusiones discales tienen, por lo general, un desarrollo crónico progresivo, pudiendo pasar inadvertido su comienzo por parte del dueño. La historia clínica de los animales con este tipo de hernia suele ser de pérdida progresiva de debilidad de los miembros posteriores, anteriores o ambos en función de la localización de la lesión <sup>(18)</sup>, y presentan ataxia y paraparesia progresiva. En estos casos la hiperestesia espinal puede ser o no evidente <sup>(19)</sup>.

### 2.4.3. Diagnóstico

El diagnóstico de la enfermedad discal toracolumbar debe comenzar con una reseña, una historia clínica, un examen físico y un examen neurológico completo. Este último permite acotar la zona en la que se encuentra la lesión. Tras realizar estos pasos, y con la información obtenida, se establece la lista de posibles diagnósticos diferenciales <sup>(22)</sup>. Estos varían en función de si la compresión medular tiene una presentación aguda o crónica. En función de la aparición de una u otra se establece un diagnóstico diferencial determinado <sup>(16)</sup>:

Presentación aguda	Presentación crónica
Extrusión discal	Protrusión discal
Mielopatía isquémica	Estenosis del canal medular
Mielopatía de origen inflamatorio	Mielopatías inflamatorias
Mielopatía de origen neoplásico	Mielopatía neoplásica
Fracturas secundarias a un trauma menor (tumores, infecciones o causas metabólicas)	Mielopatía degenerativa
-	Divertículo aracnoideo

**Tabla 2:** diagnósticos diferenciales en función de la aparición aguda o crónica del cuadro.

A continuación, se procede a realizar pruebas de diagnóstico por imagen. Para la detección de la EDIV pueden emplearse las siguientes técnicas de imagen: radiografía, mielografía, TC o RM. La elección de una u otra depende en muchas ocasiones de las siguientes variables: urgencia, orden de prioridad acorde al diagnóstico diferencial establecido, valoración de la compresión, raza y economía del dueño <sup>(23)</sup>.

- Radiografía: La radiografía simple es una técnica habitualmente empleada de cara a una primera aproximación en el diagnóstico. Una evaluación radiográfica adecuada requiere de al menos una proyección lateral y una ventrodorsal de cada región estudiada. La posición del paciente es muy importante <sup>(15)</sup>, y en muchas ocasiones se requiere de sedación profunda o anestesia general <sup>(24)</sup>. Para una colocación óptima del paciente pueden ser empleados sacos de arena. Esto también permite una menor exposición a la radiación en el veterinario <sup>(7)</sup>.

Mediante esta técnica puede identificarse la localización de una hernia discal con una fiabilidad del 60-70% <sup>(27)</sup>. Es por ello por lo que no se recomienda como único método diagnóstico <sup>(22)</sup>, aunque puede ayudar a confirmar los puntos de referencia anatómicos <sup>(27)</sup>, detectar discos intervertebrales calcificados <sup>(19)</sup> y descartar otros posibles diagnósticos diferenciales <sup>(27)</sup>.

Los signos radiológicos que pueden aparecer en las radiografías simples de hernias discales son: menor distancia entre vértebras, espacio intervertebral en cuña, disminución o aumento de opacidad del agujero intervertebral, presencia de material calcificado en el canal vertebral, presencia de aire en el espacio intervertebral o desplazamiento de la duramadre sobre el disco intervertebral <sup>(19)</sup>. El estrechamiento del espacio intervertebral debido a una hernia discal no debe confundirse con el existente entre T9-T10 o T10-T11 <sup>(7)</sup>.

En las protrusiones discales suele haber asociada degeneración osteoarticular múltiple, observándose, además de los signos radiológicos mencionados, artrosis de los procesos articulares, esclerosis de las extremidades vertebrales adyacentes y espondilosis deformante <sup>(19)</sup>.

Sin embargo, mediante el estudio radiográfico no puede confirmarse la presencia de compresión medular. Para ello se requieren otras técnicas diagnósticas. <sup>(24)</sup>

- Mielografía: Consiste la introducción de un medio de contraste radiopaco en el espacio subaracnoideo para visualizarlo y delimitar el contorno de la médula espinal <sup>(15)</sup>. Esta técnica requiere anestesiarse al paciente. Se recomienda el uso de diazepam como preanestésico por su capacidad anticonvulsiva para así reducir las complicaciones postmielográficas: apnea, vómitos, convulsiones, empeoramiento del cuadro neurológico y muerte <sup>(7)</sup>.

La fluoroscopia facilita la colocación de la aguja espinal, además de ayudar a confirmar que el contraste fluye correctamente y a localizar el lugar de la lesión durante la introducción del contraste <sup>(24)</sup>. Este contraste debe ser yodado, no iónico y de baja osmolaridad. En veterinaria son empleados el iohexol y el iopamidol. La inyección puede realizarse en la cisterna magna (mielografía cervical) o en el espacio subaracnoideo lumbar (mielografía lumbar) <sup>(15)</sup>. Para el diagnóstico de hernia discal toracolumbar se prefiere la mielografía lumbar puesto que la precisión en el diagnóstico es mayor <sup>(19)</sup>.

La imagen obtenida es de compresión extradural <sup>(19)</sup>, que se corresponde con las causadas por estructuras externas en el parénquima y espacio subaracnoideo <sup>(15)</sup>. La fiabilidad es aproximadamente un 90% en cuanto a la localización longitudinal de la lesión producida por la hernia discal toracolumbar <sup>(22)</sup>, y de entre el 53 al 100 % en cuanto a la lateralización de la hernia discal <sup>(24)</sup>.

En la extrusión discal o hernia discal tipo Hansen I la compresión puede ser ventral, lateral o dorsal, aunque esta última no es habitual. En el primer caso se aprecia una desviación dorsal del contraste sobre el espacio intervertebral en el que se ha producido la hernia. Cuando la compresión es lateral, desde una proyección lateral la columna de contraste se ve disminuida de tamaño y desviada en la proyección ventrodorsal y en la oblicua <sup>(19)</sup>.

En las protrusiones discales es frecuente observar la presencia de compresiones múltiples. El diámetro de la médula suele estar disminuido, aunque esta reducción a menudo es mínima y focal. Esto es indicativo de compresión crónica <sup>(19)</sup>.

Al terminar la mielografía se deben hacer proyecciones laterales y ventrodorsales, y en caso de necesitarse más información, proyecciones oblicuas <sup>(27)</sup> o una TC. Es conveniente que el tiempo transcurrido sea el mínimo posible <sup>(19)</sup>. La interpretación de las proyecciones ventrodorsales y oblicuas de manera combinada ofrece una precisión mayor que al interpretar las dos proyecciones por separado <sup>(24)</sup>.

- Tomografía Computerizada (TC): Esta técnica tiene mayor efectividad que la mielografía en cuanto al estudio de lesiones espinales, aunque la capacidad de detección de lesiones en el parénquima medular es menor. Para su realización el paciente debe ser anestesiado y colocado en decúbito dorsal para evitar artefactos asociados a los movimientos respiratorios <sup>(15)</sup>. La sensibilidad en la detección de hernias discales es de aproximadamente el 83% <sup>(7)</sup>.

Las extrusiones discales se visualizan como una masa heterogénea hiperatenuante comprimiendo y desplazando la médula espinal. La imagen se acentúa al estar mineralizada o

ser crónico <sup>(19)</sup>. Esta técnica ofrece una definición más clara de la localización del material extruido o protruido con respecto a la médula espinal <sup>(27)</sup>.

A pesar de que la TC sin contraste es una técnica válida para diagnosticar y localizar la presencia de material discal mineralizado, la mielo-TC es una técnica más efectiva cuando no hay presencia de material calcificado o cuando este existe, pero el volumen es pequeño y por lo tanto difícil de detectar. Además, tiene más sensibilidad en la detección de compresión medular extradural. Por lo general la mielo-TC se realiza tras un mielograma o TC no concluyente <sup>(24)</sup>.

- Resonancia Magnética (RM): Es la técnica diagnóstica de elección <sup>(19)</sup>. Permite obtener imágenes de detalladas de tejido blando <sup>(16)</sup> mediante proyecciones en múltiples planos <sup>(22)</sup> (sagital, transverso o dorsal <sup>(7)</sup>), y diferenciar entre material discal intervertebral, hemorragias asociadas <sup>(24)</sup> y daños en el parénquima medular sin necesidad de un medio de contraste <sup>(19)</sup>.

Los inconvenientes de esta técnica son su alto coste, el tiempo de anestesia (suele ser mayor que en la mielografía o mielo-TC), los artefactos de imagen debidos a implantes ferromagnéticos como es el caso del microchip, y la posible reacción anafiláctica al contraste intravenoso en caso de ser este empleado. El medio de contraste utilizado es el gadolinio. Su uso ofrece una precisión en el diagnóstico de extrusión discal del 100%, bajando al 90,9% cuando no se usa <sup>(24)</sup>.

Para la localización de la lesión en el segmento toracolumbar hay establecidos 3 puntos de referencia: la última vértebra torácica (identificada como la última vértebra con costilla), la posición del tronco celíaco (localizado generalmente entre T13 y L2) y el espacio lumbosacro <sup>(15)</sup>. Con estas referencias se permite una mayor precisión en el abordaje quirúrgico al determinarse con mayor exactitud la extensión de la lesión compresiva y por consiguiente la extensión necesaria en la cirugía <sup>(22)</sup>. Sin embargo, se recomienda que la ventana quirúrgica sea algo mayor de lo calculado mediante la RM puesto que en ocasiones se subestima la extensión del material extruido <sup>(24)</sup>.

Este material extruido se identifica como material hipo o isointenso <sup>(15)</sup> en el canal vertebral, dorsal al disco intervertebral generalmente, aunque su localización puede variar. La hemorragia asociada a la hernia discal suele deberse a la lesión causada por el material discal en el plexo venoso vertebral interno, y su extensión puede ser variable caudal y/o cranealmente. Las lesiones medulares se aprecian como zonas de hiperintensidad, y su extensión tiene relación con las probabilidades de recuperación, siendo estas menores cuanto mayor sea el área. Esto se agrava en los casos de ausencia de nocicepción <sup>(19)</sup>. En ocasiones, los cambios hemorrágicos e inflamatorios generan una imagen en la que el material discal puede quedar enmascarado <sup>(15)</sup>.

### **2.4.3. Tratamiento**

Existen dos opciones para el tratamiento de las hernias discales toracolumbares: tratamiento conservador o tratamiento quirúrgico. La elección e instauración de uno u otro dependerá del estado del paciente <sup>(27)</sup>. Deben tenerse en cuenta otros factores como la edad del paciente, la presencia de otras enfermedades y las posibilidades económicas del propietario. <sup>(19)</sup>

#### 2.4.3.1. Tratamiento conservador

En las extrusiones discales, la base del tratamiento es el reposo, que se realiza en una jaula en la que el paciente pueda descansar con tranquilidad <sup>(27)</sup>. Las dimensiones de esta jaula deben ser tales que permitan al animal moverse y cambiar de postura en su interior, sin llegar a poder realizar movimientos como saltar o caminar <sup>(19)</sup>. Este reposo tiene una duración mínima de 4 semanas. Una vez transcurrido este tiempo, y tras haberse apreciado una respuesta favorable, se continua con el reposo 2 semanas más <sup>(27)</sup>.

Durante este transcurso de tiempo el animal solo podrá salir de su jaula para paseos cortos en los que pueda orinar y defecar. Estos paseos serán de 5 minutos como máximo y en ellos se recomienda el uso de arnés y llevar la correa con una longitud corta para evitar los movimientos bruscos y los saltos <sup>(19)</sup>. A partir de la sexta semana se instaura una pauta de aumento del movimiento de manera gradual. Hasta pasados los 6 meses de tratamiento el paciente no debe realizar saltos <sup>(27)</sup>.

Este es el periodo necesario para la cicatrización del anillo fibroso <sup>(27)</sup>. Con el reposo también se reduce la posibilidad de salida de más cantidad de material discal al canal medular. Con el transcurso del tiempo se reduce la inflamación debida a la salida de material discal y mejora el estado del animal <sup>(19)</sup>.

Este es un aspecto muy importante del tratamiento conservador, puesto que de ello depende la mejoría alcanzada al final de proceso. La ausencia del reposo requerido complica la recuperación del paciente, pudiéndose dar falta de mejoría o empeoramiento <sup>(27)</sup>.

Con respecto a la aplicación de fármacos, pueden administrarse antiinflamatorios, analgésicos o ambos. Se recomienda el uso de antiinflamatorios no esteroideos (AINEs), como meloxicam o carprofeno. El uso de corticoides tiene como desventaja la poliuria asociada a su administración, que desencadena en una mayor frecuencia de salida a paseo y por lo tanto un menor reposo. Junto con los antiinflamatorios debe asociarse protectores gástricos dado el alto riesgo de aparición de úlceras gástricas, que en el peor de los casos pueden conllevar la muerte del



paciente <sup>(19)</sup>. Estos protectores son: cimetidina, ranitidina u omeprazol <sup>(6)</sup>. No se recomienda la asociación de AINEs y corticoides por el riesgo mencionado de formación de úlceras gástricas <sup>(22)</sup>.

Para el control del dolor intenso puede administrarse opiáceos, como tramadol o un parche de fentanilo. En caso de existir dolor radicular sería adecuada la administración de gabapentina y amitriptilina. Si el paciente presenta contracturas musculares puede instaurarse una terapia con relajantes musculares, como diazepam o metocarbamol. Otra variante para el control del dolor es el uso de acupuntura <sup>(19)</sup>.

Si se administra alguno de los fármacos mencionados es importante asegurar el reposo estricto, ya con ellos disminuimos o eliminamos el dolor y esto puede conllevar una mayor intención de movimiento por parte del animal <sup>(19)</sup>.

En el caso de las protrusiones discales, el tratamiento conservador es recomendado tras una valoración en la que se concluya que el tratamiento quirúrgico no es el adecuado, por la existencia de varias compresiones a lo largo de la médula espinal, otras enfermedades presentes, o una edad avanzada del paciente <sup>(19)</sup>.

En estas ocasiones el tratamiento consiste en ejercicio moderado y constante, sin llegar a alcanzar niveles intensos, tras un adecuado reposo en jaula, y administración de fármacos antiinflamatorios en las etapas de mayor malestar o dolor. Tras haberse observado la falta de respuesta en el tratamiento con AINEs, los glucocorticoides están más indicados que en las extrusiones discales. Estos fármacos se aplican a dosis antiinflamatorias, sin llegar a ser inmunosupresoras <sup>(19)</sup>. Con la administración de glucocorticoides, la respuesta buscada es la reducción del edema generado en la médula espinal asociado a la compresión, y la mejora del flujo sanguíneo para que la probabilidad de recuperación funcional de la misma aumente. Hay que controlar la posible aparición de efectos secundarios de los corticoides durante su administración, puesto que pueden inducir pancreatitis, ulceraciones gastrointestinales, y en los casos con retención urinaria, empeoramiento de infecciones del tracto urinario <sup>(6)</sup>.

Debe instaurarse un programa de rehabilitación continuo y completo, fisioterapia, baños de agua templada y natación y masaje de las masas musculares. En los paseos pueden emplearse fajas o carritos como ayuda adicional <sup>(19)</sup>.

Mediante la fisioterapia la recuperación puede ser más rápida y completa. Busca la recuperación del tejido nervioso afectado, previene la atrofia muscular, contracturas y fibrosis de tejidos blandos y mejora la movilidad de las extremidades afectadas <sup>(6)</sup>.

La acupuntura es una terapia empleada en las hernias discales puesto que con ella puede lograrse el alivio del dolor al estimular la liberación de opioides endógenos y las áreas del encéfalo relacionadas con la analgesia y regular las vías serotoninérgicas <sup>(29)</sup>. Tiene muchos otros beneficios entre los que se encuentran la rehabilitación motora y sensorial, el alivio de espasmos musculares, la menor inflamación en la zona comprimida y la normalización del control vesical en animales con incontinencia urinaria. La acupuntura es una modalidad que puede ser instaurada tras el traumatismo o cirugía, sin necesidad de un tiempo de espera, pero no reemplaza el tratamiento conservador o quirúrgico <sup>(6)</sup>.

Aplicando estos pasos puede alcanzarse una reducción de la progresión de los signos clínicos en el paciente y una mejoría del estado general del mismo <sup>(19)</sup>.

Cuando se trate de pacientes no ambulatorios a los que se les aplica este tratamiento, deberán disponer de acceso a agua y alimento y una superficie blanda y seca en la que permanecer tumbados. Si tienen incontinencia urinaria se deberá vaciar la vejiga urinaria 3 o 4 veces al día, y si tienen incontinencia fecal deberán disponer de manejo intestinal. Es muy recomendable y necesaria la fisioterapia para que puedan mantener la masa muscular y el rango normal de movimiento articular. Puede incluirse un carro ortopédico para acelerar la recuperación puesto que con él tienen una mayor libertad de movimiento <sup>(26)</sup>.

Los perros tratados de forma conservadora deben evaluarse dos veces al día para controlar el dolor, la comodidad, el vaciado de la vejiga, la evidencia de úlceras por decúbito y el estado neurológico. Los casos con episodios recurrentes de dolor de espalda no controlados por medicamentos y/o empeoramiento del estado neurológico deben someterse a diagnósticos adicionales para llegar a un diagnóstico definitivo <sup>(11)</sup>.

#### 2.4.3.2. Tratamiento quirúrgico

El tratamiento quirúrgico de la enfermedad discal intervertebral en la región toracolumbar consiste en la descompresión de la médula espinal o raíces nerviosas al realizar una apertura en el canal vertebral por la cual se elimina el material discal herniado. Esto permite al mismo tiempo reducir el edema y aliviar el dolor <sup>(18)</sup>.

Antes de comenzar la cirugía deben realizarse exámenes neurológicos seriados para concretar la urgencia requerida de la cirugía, puesto que los pacientes con un déficit neurológico grave deben operarse lo antes posible <sup>(26)</sup>.

**Preoperatorio:** debe administrarse fluidoterapia y corticoides IV. Estos fármacos protegen la médula espinal y/o raíz nerviosa de la manipulación quirúrgica, siendo el de elección el succinato sódico de metilprednisolona. Sin embargo, debe tenerse en cuenta la predisposición de aparición de úlceras gastrointestinales inducida por ellos <sup>(26)</sup>.

Como protocolo anestésico para las cirugías de columna puede emplearse succinato sódico de metilprednisolona o dexametasona, además de hidromorfona, butorfanol o buprenorfina para la premedicación, tiopental o propofol en la inducción, e isoflurano o sevoflurano durante el mantenimiento <sup>(26)</sup>.

El antibiótico de elección para una cirugía de columna es la cefazolina por su menor toxicidad y buena actividad in vitro frente a los patógenos más comunes, aunque emplearse también amoxicilina y ácido clavulánico, ticarcilina y ácido clavulánico o cefalotina <sup>(26)</sup>.

Se recomienda el uso de ventilación a presión positiva intermitente (VPPI) en pacientes que presentan afección respiratoria por el requerimiento de posturas corporales específicas durante la cirugía <sup>(26)</sup>. Generalmente los pacientes se colocan en posición decúbito esternal para realizar la laminectomía dorsal, hemilaminectomía, pediclectomía, hemilaminectomía o fenestración dorsolateral, y en posición decúbito lateral para la fenestración lateral o ventral <sup>(21)</sup>.

Los procedimientos empleados en cirugías de columna son los siguientes <sup>(26)</sup>:

- Laminectomía:
  - Laminectomía dorsal modificada
  - Laminectomía de Funkquist A
  - Laminectomía de Funkquist B
  - Laminectomía dorsal profunda
- Hemilaminectomía
- Minihemilaminectomía
- Pediclectomía
- Corpectomía
- Durotomía
- Fenestración

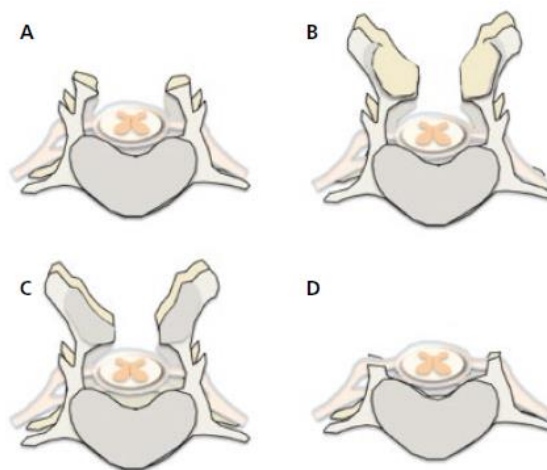
- Laminectomía: es una técnica descompresiva que cuenta con cuatro variantes: Laminectomía dorsal modificada, Laminectomía de Funkquist A, Laminectomía de Funkquist B y Laminectomía dorsal profunda <sup>(26)</sup>.

*Laminectomía dorsal modificada:* es la técnica más utilizada. Se expone la masa discal situada en la cara ventrolateral y dorsal del canal vertebral y se extrae de manera atraumática. Se aplica en dos vértebras consecutivas, abarcando un único espacio intervertebral <sup>(26)</sup>.

*Laminectomía dorsal de Funkquist A:* Esta técnica quirúrgica es empleada cuando el material discal que comprime la médula está en la cara lateral, puesto que la exposición es mejor. Al igual que con la técnica anterior, solamente se utiliza cuando hay implicado un único espacio intervertebral <sup>(26)</sup>.

*Laminectomía dorsal de Funkquist B:* Las situaciones en las que la masa compresiva está situada en la cara dorsal del canal vertebral son adecuadas para aplicar la laminectomía dorsal de Funkquist B puesto que permite la exposición dorsal tanto del canal vertebral como de la médula espinal. Al contrario que las anteriores, esta laminectomía puede aplicarse en hasta 3 vértebras consecutivas <sup>(26)</sup>.

*Laminectomía dorsal profunda:* La laminectomía dorsal profunda es la técnica indicada en casos de hernia discal grave en los que se requiere la máxima descompresión a lo largo del canal vertebral. Mediante esta técnica quirúrgica se logra una amplia exposición de las caras dorsal, ventral y lateral del canal vertebral, médula espinal y raíces nerviosas <sup>(26)</sup>.



*Figura 4: Representación de las técnicas quirúrgicas (A) laminectomía dorsal de Funkquist A, (B) laminectomía dorsal de Funkquist B, (C) laminectomía dorsal modificada, (D) laminectomía dorsal profunda (3).*

La principal diferencia entre estas cuatro técnicas es la cantidad de tejido óseo extirpado, representado en la Figura 3. El total de porciones óseas a retirar son: apófisis espinosa, lámina dorsal, apófisis articular craneal, apófisis articular caudal y pedículo articular <sup>(8)</sup>.

En la laminectomía dorsal de Funkquist A y en la laminectomía dorsal profunda se retiran todas las porciones óseas, sin embargo, en la laminectomía dorsal profunda la porción retirada del pedículo articular es mayor, quedando en la laminectomía dorsal de Funkquist A por encima del nivel de la médula espinal <sup>(8)</sup>.

En la laminectomía dorsal de Funkquist B se extrae únicamente la apófisis espinosa y la lámina dorsal. Por último, en la laminectomía dorsal modificada se retiran la apófisis espinosa, la apófisis articular craneal y la lámina dorsal <sup>(8)</sup>.

Para perforar la lámina dorsal se atraviesa la capa cortical externa llegando a la capa medular. Para saber que se ha llegado a ella se verá como el hueso pasa de color blanco a tener aspecto rojizo, con una consistencia más blanda y sencilla de perforar. Una vez alcanzada, se continua el proceso hasta visualizar la capa cortical interna, que presenta de nuevo color blanco. La distinción entre las diferentes capas se hace más difícil al llegar al espacio intervertebral. Una vez llegado a la capa cortical interna esta se retira mediante pequeños golpes hasta atravesarla y alcanzar el periostio. Por último, el periostio se atraviesa con la ayuda de un instrumento dental y de gubias de Lempert. Este proceso se repite en las técnicas quirúrgicas explicadas a continuación al atravesar la lámina dorsal. <sup>(26)</sup>.

- Hemilaminectomía: Esta técnica quirúrgica está indicada cuando el material discal que comprime la médula se sitúa en el canal vertebral lateral, dorsolateral o ventrolateral <sup>(26)</sup>. Para su realización deben identificarse los espacios intervertebrales afectados y conocerse la distribución del material discal en el canal vertebral para así poder descomprimir la médula mediante una exposición adecuada, eliminando en la medida de lo posible la menor cantidad de hueso <sup>(7)</sup>. En muchas ocasiones la hemilaminectomía se combina con la fenestración a través de un abordaje lateral o dorsolateral. En estos casos la fenestración tiene función profiláctica <sup>(28)</sup>.

Son varias las ventajas de esta técnica con respecto a la laminectomía dorsal. Hay una mejor conservación de la integridad tanto estructural como mecánica de la columna, puesto que la hemilaminectomía es una técnica menos traumática y además, más estética. Cabe señalar que con esta técnica la probabilidad de formarse cicatrices que puedan comprimir la médula espinal es menor.

Sin embargo, como desventajas estaría el hecho de que para poder realizar esta técnica quirúrgica la lesión debe estar lateralizada. La lateralización debe ser comprobada con anterioridad mediante técnicas de imagen. En caso de no estar lateralizada, la extracción total de la masa discal será complicada o no se podrá realizar <sup>(26)</sup>. Dado que esta técnica solo expone

un lado de la columna vertebral, cuando queden restos de material discal en el lado contralateral se deberá realizar una hemilaminectomía bilateral <sup>(28)</sup>. La hemilaminectomía unilateral puede llevarse a cabo en un máximo de tres vértebras adyacentes sin causar inestabilidad, mientras que la hemilaminectomía bilateral solamente en dos <sup>(26)</sup>.

- Minihemilaminectomía: es una técnica de descompresión en la que se extrae una porción del pedículo de dos vértebras adyacentes con el objetivo de aumentar el espacio intervertebral, preservando las apófisis articulares <sup>(3)</sup>. Se realiza mediante un abordaje lateral de la columna, que es menos traumático para los tejidos blandos adyacentes <sup>(30)</sup>.

Permite una buena exposición del área ventrolateral del canal vertebral para una óptima extracción del material discal extruido lateralizado con respecto a la médula espinal. Sin embargo, el acceso al área dorsal es limitado en comparación con la hemilaminectomía <sup>(3)</sup>.

Existen varios abordajes para la realización de esta técnica <sup>(3)</sup>:

- Abordaje dorsal
- Abordaje dorsolateral: permite realizar posteriormente una hemilaminectomía o laminectomía dorsal de manera sencilla, sin embargo, la duración del procedimiento y daño tisular son mayores.
- Abordaje lateral
- Abordaje dorsolateral modificado: facilita la perforación ventral para la pediclectomía y permite un acceso directo al disco intervertebral para realizar la fenestración. La cantidad de músculo a disecar es menor, lo que permite realizar una incisión más pequeña.

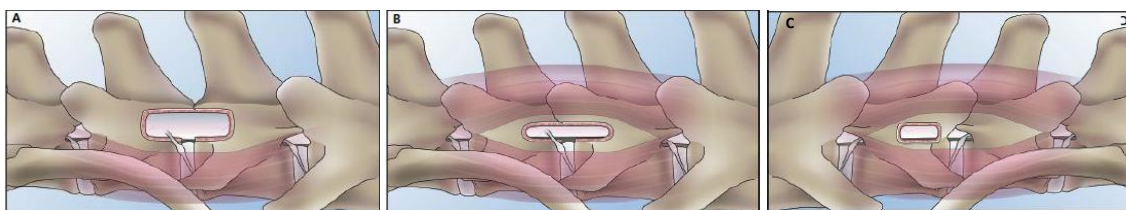
La inestabilidad tras la cirugía es menor mediante la minihemilaminectomía en comparación con la hemilaminectomía <sup>(30)</sup>. Además, la minihemilaminectomía puede realizarse de manera bilateral sin comprometer la estabilidad de la columna del paciente <sup>(7)</sup>. Un estudio (Svensson, G. et al 2017) observó que la descompresión postoperatoria en animales con igual compresión preoperatoria tras minihemilaminectomía fue mayor que tras hemilaminectomía <sup>(30)</sup>.

- Pediclectomía: Se emplea cuando la extrusión del disco tiene una ubicación ventrolateral <sup>(26)</sup>. El procedimiento consiste en crear una ventana en el pedículo de una vértebra <sup>(3)</sup>. Permite una mayor exposición del material herniado, a la vez que facilita la fenestración de los discos intervertebrales mediante el acceso lateral <sup>(14)</sup>. Esta técnica requiere conocer el lugar exacto de la lesión compresiva, puesto que la ventana se crea sobre su localización exacta <sup>(7)</sup>. Al contrario que las técnicas anteriormente descritas, esta no invade el espacio intervertebral, lo que

permite un menor riesgo de hemorragia vertebral <sup>(3)</sup>. Realizada de manera unilateral es menos invasiva que la hemilaminectomía <sup>(18)</sup>.

Como ventaja, permite conservar las apófisis articulares, sin embargo, como inconvenientes, la ventana realizada puede ser escasa para la retirada total del material discal extruido en los casos de compresiones extensas <sup>(3)</sup> y hay mayor probabilidad de que parte del material discal no se identifique y por tanto no se retire, siendo necesaria en estos casos una segunda intervención para la retirada total del material extruido <sup>(7)</sup>.

En ocasiones el cirujano comienza la descompresión realizando la técnica de minihemilaminectomía, pediclectomía o una combinación de ambas, pasando después a una hemilaminectomía cuando las anteriores técnicas no permiten la extracción total del material discal <sup>(7)</sup>.



*Figura 5: Representación de la ventana ósea realizada en una hemilaminectomía (A), minihemilaminectomía (B) y pediclectomía (C) <sup>(3)</sup>.*

- **Durotomía:** Es una técnica empleada para visualizar lesiones intradurales e intramedulares que se realiza en ocasiones junto con una laminectomía buscando generar una mayor descompresión <sup>(27)</sup>.

Se realiza una incisión de 1,5 a 2 cm en la duramadre y se levanta para observar la médula espinal, buscando posibles signos de necrosis hemorrágica central, cambio de consistencia o pérdida de su integridad anatómica. La presencia de cualquiera de estos cambios puede indicar la pérdida total de la funcionalidad de la médula espinal. La salida de LCR confirma que se ha penetrado la duramadre. Una vez terminado, no se cierra la incisión creada y se coloca una porción de grasa subcutánea <sup>(26)</sup>. Los bordes de la incisión creada se unen, sin embargo, en ocasiones se adhieren a la propia médula <sup>(27)</sup>.

Esta técnica es respaldada por algunos autores por su valor pronóstico (Seim, 2009), mientras que otros autores afirman que tras una lesión en la médula esta técnica no debería emplearse por su valor pronóstico, siendo útil como método terapéutico dada la descompresión que genera (Sharp y Wheeler, 2006) <sup>(27)</sup>.

- **Fenestración:** esta técnica reduce la probabilidad de recurrencia de hernia discal tras la retirada quirúrgica del material discal extruido <sup>(30)</sup>. Al contrario que las anteriores, no es una técnica descompresiva. Se crea una ventana en el anillo fibroso realizando cuatro incisiones separadas que posteriormente se unen en las esquinas <sup>(7)</sup>. Este defecto será rellenado posteriormente de fibrocartílago, por lo que el espacio creado en la fenestración no permite la futura extrusión de material que haya podido quedar residual <sup>(4)</sup>. Esta ventana debe tener un tamaño mayor al del instrumento empleado para la extracción del núcleo pulposo puesto que, de lo contrario, el material podría ser introducido de manera accidental en el canal vertebral <sup>(7)</sup>.

Hay tres tipos de abordajes diferentes para realizar esta técnica: ventral, lateral o dorsolateral <sup>(18)</sup>. La fenestración mediante un abordaje lateral logra una menor cantidad de material discal residual en comparación con un abordaje dorsal o dorsolateral <sup>(30)</sup>, puesto que el ángulo y profundidad del abordaje lateral son mejores en comparación con los otros abordajes <sup>(4)</sup>.

	<b>Ventajas</b>	<b>Inconvenientes</b>
<b>Fenestración ventral</b>	Evita las raíces de los nervios medulares. La hemorragia es mínima.	Requiere realizar una toracotomía. La disección se realiza cerca de los vasos principales. Hay mayor riesgo de introducción de material discal hacia el canal vertebral. No hay descompresión medular.
<b>Fenestración lateral</b>	La disección muscular es mínima. La hemorragia es mínima. No requiere cirugía abdominal ni torácica.	Requiere ayuda de un auxiliar. En animales obesos la exposición se vuelve más compleja. Resulta complicado visualizar los discos torácicos. La disección se realiza cerca de nervios y vasos espinales. No hay descompresión medular.
<b>Fenestración dorsolateral</b>	Puede combinarse fácilmente con una hemilaminectomía.	La disección muscular es excesiva. La disección se realiza cerca de nervios y vasos espinales. No hay descompresión medular.

**Tabla 3:** Ventajas e inconvenientes de los diferentes abordajes de la fenestración <sup>(26)</sup>.



Esta técnica puede ser empleada tanto como método profiláctico como terapéutico. Como método profiláctico se realiza junto con técnicas de descompresión <sup>(18)</sup> (hemilaminectomía, minihemilaminectomía <sup>(4)</sup>) o tras un tratamiento conservador realizado con éxito, y generalmente desde T11-12 hasta L3-4 <sup>(11)</sup>, mientras que como método terapéutico es empleado en pacientes con sintomatología de dolor de espalda o dolor de espalda junto a paresia leve, asociado esto a una protrusión discal <sup>(18)</sup>.

Se ha observado que la fenestración profiláctica en los discos toracolumbares no afectados adyacentes al lesionado reduce la tasa de recurrencia en un mayor porcentaje que la fenestración realizada únicamente en el disco herniado. Si bien es cierto que la retirada total del núcleo pulposo no se alcanza en muchas ocasiones, la efectividad de la técnica reside en la cantidad de material eliminado <sup>(4)</sup>.

- Corpectomía: esta técnica implica la extracción parcial de los cuerpos vertebrales adyacentes al material discal extruido. Constituye la técnica de elección para tratar protrusiones crónicas que se encuentran lateralizadas, aunque también puede emplearse para tratar extrusiones crónicas. Proporciona una extracción del material herniado con una mínima manipulación de la médula espinal. Algunos autores describen esta técnica como corpectomía lateral parcial <sup>(17)</sup>.

Puede realizarse un abordaje dorsolateral o ventrolateral para el área toracolumbar de la columna vertebral. Sin embargo, es el ventrolateral el que ofrece acceso directo al anillo fibroso y cuerpos vertebrales adyacentes. El lado que abordar depende de la lateralización del material, que habrá sido determinado previamente mediante pruebas de diagnóstico por imagen. En caso de estar el material situado en la zona ventral, el cirujano elige el abordaje que le resulte más cómodo <sup>(17)</sup>.

La fenestración puede ser realizada junto con esta técnica. Además, puede combinarse con una pediclectomía, minihemilaminectomía o hemilaminectomía, obteniéndose una mejor vista de la médula espinal y de su grado de compresión. La combinación es más sencilla empleando el abordaje ventrolateral. Sin embargo, debe tenerse en consideración que la probabilidad de causar mayor inestabilidad en la columna vertebral al combinar las técnicas es mayor, especialmente si se realiza junto con una hemilaminectomía. También implica un riesgo adicional de hemorragia del seno venoso <sup>(17)</sup>.

Se ha desarrollado una variante de esta técnica realizada mediante un enfoque mínimamente invasivo asistido por endoscopio, que reduce el riesgo de trauma iatrogénico en la médula y hemorragia del seno venoso <sup>(17)</sup>.

**Postoperatorio:** En las primeras 24 horas tras la operación, los cuidados que se aplican son líquidos intravenosos, analgésicos cuando sean necesarios, observación del paciente por el riesgo de que convulsione y exploración neurológica diaria, que se realizará una vez revertida la anestesia y transcurrido su efecto. Estos exámenes neurológicos se repetirán a los 1, 2, 3, 6, 9 y 12 meses tras la cirugía o hasta la recuperación absoluta del animal <sup>(26)</sup>.

Pasadas estas 24 horas los siguientes cuidados postoperatorios son reposo estricto durante las 2 o 3 semanas siguientes junto con fisioterapia. La rehabilitación puede comenzar una vez las molestias debidas a la cirugía hayan terminado, lo que supone generalmente entre 24 y 48 horas tras la cirugía <sup>(26)</sup>.

El alta médica puede darse a las 72 horas, aún si hay signos de paraparesia no ambulatoria, sin embargo, antes de ello el paciente debe tener capacidad de micción voluntaria. En los casos que no presentan micción voluntaria se debe presionar la vejiga urinaria de 3 a 4 veces al día para facilitar la micción, repitiendo este proceso hasta que la micción se vuelva voluntaria. Si esto no se cumple hay riesgo de atonía vesical. Las sondas urinarias deben evitarse en la medida de lo posible con el fin de reducir la incidencia de infecciones urinarias.

Se debe comunicar a los propietarios los pasos a seguir durante la rehabilitación. Los carros de apoyo ayudan a recuperar la capacidad de ambulación al estimular a los animales a caminar, además de facilitar la rehabilitación al permitir mantener la postura en estación. Es recomendable que el paciente disponga de una cama almohadillada para su descanso en la que se pueda cambiar de postura cada cierto tiempo y evitar así úlceras de decúbito. Una jaula elevada facilita a su vez la recuperación. También se realiza fisioterapia e hidroterapia como parte de la rehabilitación <sup>(26)</sup>.

### **3. Justificación y objetivos**

La enfermedad discal intervertebral, en concreto del segmento toracolumbar de la columna vertebral es la patología más frecuente en pequeños animales que produce disfunción neurológica. Es necesario el conocimiento en detalle de esta patología por parte de los profesionales clínicos que se dedican a los pequeños animales por su incidencia mencionada. En los últimos años ha habido avances importantes sobre el conocimiento de factores predisponentes, presentación clínica y diagnóstico, tratamiento y pronóstico de la enfermedad.

Los objetivos de esta revisión bibliográfica son:

- Exponer la patología de enfermedad discal intervertebral, centrada en la porción toracolumbar de la columna vertebral.
- Mostrar las dos opciones de tratamiento, de modo que se explique cómo se desarrollan y, en el caso del tratamiento quirúrgico, las diferentes opciones que pueden llevarse a cabo en función de la localización del material herniado.
- Explicar los factores que deben considerarse para la elección del tratamiento más adecuado, así como el pronóstico de cada situación.

#### **4. Metodología**

El presente trabajo consiste en una revisión bibliográfica sobre las hernias discales toracolumbares, en especial acerca de su tratamiento conservador y quirúrgico, mostrando cómo son ambos tipos de tratamientos y los factores de los que dependen la implantación de uno u otro.

La obtención de información ha sido a partir de varias fuentes. Una de ellas, que ha sido de gran utilidad y a partir de la cual se ha obtenido gran parte de la información plasmada en el trabajo, han sido los libros presentes en la biblioteca de la Facultad de Veterinaria de la Universidad de Zaragoza.

También se han empleado sitios webs de interés académico y revistas electrónicas, a partir de las cuales se han obtenido los artículos citados en la bibliografía. Estas bases de datos son:

- PubMed: un sistema de búsqueda desarrollado por la National Center for Biotechnology Information (NCBI) que permite acceder a bases de datos bibliográficas como MEDLINE, siendo esta la base de datos más importante de la National Library of Medicine (NLM), que abarca, entre otros muchos campos, la veterinaria.
- International Veterinary Information Service (IVIS): una organización sin ánimo de lucro con la que ofrecer información a veterinarios, estudiantes de veterinaria, técnicos y profesionales de la salud animal.
- Revista Oficial de AVEPA, Asociación de Veterinarios Españoles Especialistas en Pequeños Animales.

La búsqueda de información está centrada en el periodo de tiempo a partir de 2004, siendo este año incluido en la búsqueda, de manera que el contenido del trabajo comprende los últimos 15 años. Además, para buscar la información a través de internet los idiomas empleados han sido el castellano y el inglés, y las palabras claves usadas para la búsqueda de información han sido “hernia discal toracolumbar” y “thoracolumbar disk herniation”.

Para la redacción de la bibliografía se ha empleado el estilo Harvard y las referencias bibliográficas han sido organizadas alfabéticamente atendiendo al apellido del primer autor mencionado.

## **5. Resultados y discusión**

Determinar la instauración del tratamiento conservador o quirúrgico puede ser un proceso difícil para el veterinario clínico. Deben evaluarse los antecedentes del animal y hacer exámenes neurológicos seriados, además de establecer el comienzo, curso y duración e intensidad del deterioro motor y sensorial, lo que facilita una determinación más exacta de la mejor opción terapéutica y del pronóstico. <sup>(27)</sup>.

Son varios los factores determinantes del tratamiento apropiado. El principal factor a tener en cuenta es el grado de disfunción neurológica que presenta el animal (ver Tabla 1), pero también se deben considerar otros como el tiempo transcurrido tras la aparición de los síntomas, la evolución del paciente, edad, enfermedades que pueda padecer y las opciones económicas del propietario <sup>(27)</sup>.

Generalmente el tratamiento conservador está indicado en animales que experimentan déficits neurológicos de grado I o II <sup>(27)</sup>, es decir, animales con un primer episodio de dolor o con ataxia leve, aunque también en aquellos con otros problemas médicos por los que no pueden someterse a la anestesia y cirugía <sup>(11)</sup>, mientras que en animales con un grado IV o V, que presentan paraplejía con o sin nocicepción o incontinencia, se instaura el tratamiento quirúrgico. Con respecto a los pacientes con grado III, algunos autores difieren sobre si el tratamiento recomendado como primera opción debería ser el quirúrgico o el conservador, por lo que en estos casos debe hacerse una valoración más exhaustiva <sup>(27)</sup>.

Un elemento determinante es por lo tanto la capacidad ambulatoria o no del paciente y su evolución <sup>(19)</sup>. Es por ello por lo que, además de los pacientes recomendados para la cirugía

mencionados anteriormente, también requieren de este tratamiento aquellos que sufren un empeoramiento rápido o ausencia de mejoría tras el tratamiento conservador <sup>(11)</sup>.

Se ha observado que con el tratamiento conservador aproximadamente el 50% de los pacientes responden de manera favorable, pero alrededor de un 30% sufren un empeoramiento de los signos clínicos tras haber mostrado inicialmente una buena respuesta a este tratamiento <sup>(19)</sup>.

Una ventaja de este tratamiento con respecto al quirúrgico es la ausencia de complicaciones postquirúrgicas como son el riesgo de hemorragia perioperatoria, el riesgo de daño iatrogénico a la médula espinal y las complicaciones postoperatorias de la herida. Esto debe tomarse en consideración en aquellos pacientes en los que tanto el tratamiento conservador como el tratamiento quirúrgico son una buena opción, puesto que el conservador podría ser ventajoso al evitar las complicaciones mencionadas <sup>(20)</sup>.

La velocidad de aparición de los signos clínicos influye de manera notable y negativa con respecto a los resultados clínicos. Es por ello que pacientes en los que el tratamiento quirúrgico se indica como la primera opción este debe aplicarse en las 48 horas siguientes a la aparición de los signos clínicos para lograr una mayor capacidad de recuperación <sup>(26)</sup>.

El pronóstico de esta patología es generalmente favorable en pacientes sometidos tanto al tratamiento conservador como quirúrgico, aunque hay variaciones entre ambos. En animales sometidos a cirugía el pronóstico tiene una alta relación con los signos clínicos manifestados por el animal, así como con el tiempo requerido para recuperar la capacidad ambulatoria <sup>(26)</sup>.

Grado de déficit neurológico	Tratamiento conservador	Tratamiento quirúrgico	
		Descompresión	Fenestración
I: sin déficits	100 %	97 %	91 %
II: paraparesia ambulatoria	84 %	95 %	93 %
III: paraparesia no ambulatoria	84 %	93 %	85 %
IV: paraplejía	81 %	95 %	88 %
V: ausencia de dolor profundo	7 %	64 %	33 %

**Tabla 4:** resultados de los tratamientos conservador y quirúrgico en las hernias discales <sup>(27)</sup>.

El tiempo de recuperación de la enfermedad discal intervertebral varía en función de la sintomatología presente y del tratamiento instaurado. Así, tras el tratamiento conservador se requieren de 3 a 12 semanas para la recuperación, siendo 3 en animales que presentaban un

grado I y aumentando progresivamente hasta las 12 semanas en los que presentaban un grado V <sup>(27)</sup>.

Tras el tratamiento quirúrgico, animales con grado I el tiempo de recuperación en semanas es de 1 a 3. Este tiempo requerido se mantiene tras un tratamiento de descompresión en animales con grado II, III y IV, y aumenta hasta las 4 a 8 semanas al realizar únicamente fenestración. Por último, en pacientes de grado V el tiempo de recuperación tras el tratamiento quirúrgico es de 5 a 10 semanas, mientras que tras un tratamiento conservador puede no lograrse la recuperación <sup>(27)</sup>.

Estos periodos de tiempo pueden variar en función de la eficacia del tratamiento aplicado y de las posibles complicaciones postquirúrgicas <sup>(2)</sup>. La duración y grado de compresión de la médula espinal influyen en la recuperación de la ambulación y capacidad de micción voluntaria. La edad y peso del paciente pueden igualmente influir en la recuperación de la capacidad ambulatoria <sup>(11)</sup>. Debe tenerse en cuenta que los porcentajes de recuperación de las protrusiones discales son menores que de las extrusiones discales, y que el tiempo de recuperación tras la cirugía es también mayor en las protrusiones. Esto se debe a que son lesiones más crónicas y, generalmente, se dan en pacientes de edad más avanzada y mayor peso corporal <sup>(19)</sup>.

## **6. Conclusiones**

Es de gran importancia realizar un correcto diagnóstico de la EDIV, además de comprobar mediante técnicas de imagen la posible lateralización del material discal herniado con el objetivo de realizar la cirugía con la técnica quirúrgica más adecuada.

Aunque el factor más importante a la hora de decidir aplicar el tratamiento conservador o el quirúrgico es el grado de déficit neurológico, deben tenerse en cuenta el resto de los factores para tomar esta decisión, de manera que se tenga una valoración global del paciente.

El tratamiento quirúrgico debe realizarse con la mayor brevedad puesto que cuanto mayor sea el periodo de tiempo al que se somete la médula espinal a compresión por el material discal, las probabilidades de recuperación completa de los déficits neurológicos disminuyen.

Cuando se instaura el tratamiento conservador debe respetarse el reposo necesario, así como la administración de fármacos, que deberá ser controlados para evitar que el animal, al no sentir

molestia, realice movimientos que dificulten su recuperación. De igual manera es de gran relevancia realizar una correcta rehabilitación.

## **Conclusions**

Both a correct diagnosis of EDIV and the checking of the posible lateralization of the herniated disk material through imagine techniques are highly important so that the most appropriate surgical technique can be performed.

Although the degree of neurological déficit is the most important factor when deciding whether to apply a conservative or a surgical treatment, the rest of the factors must be also considered to decide the correct treatment, so than an overall assessment of the patient can be made.

Surgical treatment should be performed as soon as possible since the longer the time span the spinal cord is subjected to the disk material, the fewer the chances of full recovery from neurological deficits are.

When the conservative treatment is implemented, the required rest time must be respected, as well as the administration of drugs. Both aspects must be controlled to prevent the animal from making movements that hinder its recovery when it doesn't feel discomfort. Similary, it is of great relevance to make the adequate rehabilitation.

## **7. Valoración personal**

La realización del presente Trabajo de Fin de Grado ha sido un proceso enriquecedor que me ha permitido ampliar mis conocimientos sobre las hernias discales de la región toracolumbar, algo muy útil al ser la neurología y neurocirugía los campos en los que me gustaría formarme en un futuro. Además, he podido descubrir nuevas herramientas de búsqueda que seguro me serán útiles en el futuro.

También he podido poner en práctica mi capacidad de redacción y, especialmente, de selección de información más relevante para el presente trabajo.

Además, al ser una revisión bibliográfica he podido aumentar mi aprendizaje acerca de cómo realizar referencias bibliográficas, algo que me será útil más adelante.

## 8. Bibliografía

- <sup>(1)</sup> Alonso, G. O., Ramirez, J. F. y Camacho, F. J. (2012). “Estudio anatómico de la amplitud de los discos intervertebrales y de la zona foraminal a nivel toracolumbar en perros adultos”. *Revista de la Facultad de Medicina Veterinaria y de Zootecnia*, 59 (2), pp 88. Disponible en: <https://www.redalyc.org/pdf/4076/407639231002.pdf> [Consultado 26-07-2019].
- <sup>(2)</sup> Ardilla, C. A. y Hurtado, L. (2014). “Calcificación de disco intervertebral en un canino: reporte de caso”. *Revista Colombiana de Ciencia Animal*, 7 (1), pp 113-114. Disponible en: <http://revistas.ut.edu.co/index.php/ciencianimal/article/view/549> [Consultado 25-07-2019].
- <sup>(3)</sup> Brisson, B. A. (2017a). “Pediclectomy/Mini-Hemilaminectomy”. En: Shores, A. y Brisson, B. A. *Current Techniques in Canine and Feline Neurosurgery*. Hoboken: Wiley Blackwell, pp 183-185, 188.
- <sup>(4)</sup> Brisson, B. A. (2017b). “Intervertebral Disc Fenestration”. En: Shores, A. y Brisson, B. A. *Current Techniques in Canine and Feline Neurosurgery*. Hoboken: Wiley Blackwell, pp 191-192.
- <sup>(5)</sup> Climent Peris, S., Sarasa Barrio, M., Muniesa Lorda, P., Terrado Vicente, J. y Climent Aroz, M. (2013). *Embriología y anatomía veterinaria – Volumen I –*. Zaragoza: Acribia, pp 167-168.
- <sup>(6)</sup> Da Silva Alves, L. (2012). *Protrusão de disco intervertebral em cães: métodos diagnósticos*. Trabajo de Fin de Grado. Centro Universitario de Rio Preto.
- <sup>(7)</sup> Fernández, T. y López, M. (2004). “Diagnóstico por imagen de la enfermedad discal intervertebral”. *Clínica veterinaria de pequeños animales: revista oficial de AVEPA, Asociación Veterinaria Española de Especialistas en Pequeños Animales*, 24 (1), pp 17-19, 24-25. Disponible en: <https://ddd.uab.cat/pub/clivetpegani/11307064v24n1/11307064v24n1p17.pdf> [Consultado 24-08-2019].
- <sup>(8)</sup> Fisher, C. y Shores, A. (2017). “Dorsal Laminectomy in the Thoracolumbar Region”. En: Shores, A. y Brisson, B. A. *Current Techniques in Canine and Feline Neurosurgery*. Hoboken: Wiley Blackwell, pp 206-207.
- <sup>(9)</sup> Horst Erich König, V. y Hans-Georg Liebich, M. (2008). *Anatomía de los Animales Domésticos*. (2ª ed.) Buenos Aires: Médica Panamericana, pp 72-74, 94-95.
- <sup>(10)</sup> Jeffery, N. D., Levine, J. M., Olby, N.J. y Stein, V.M. (2013). “Intervertebral Disk Degeneration in Dogs: Consequences, Diagnosis, Treatment, and Future Directions”. *Journal of Veterinary*



*Internal Medicine*, 27, pp 1319. Disponible en: <https://onlinelibrary.wiley.com/doi/full/10.1111/jvim.12183> [Consultado 27-07-2019].

<sup>(11)</sup> Lorenz, M. D., Coates, J. R. y Kent, M. (2011). *Handbook of veterinary neurology*. (5ª ed.) Missouri: Elsevier, pp 110-120.

<sup>(12)</sup> Maceiras Richter, M. J. (2014). *Estudio descriptivo de casos de perros con hernia discal toracolumbar tipo I sometidos a hemilaminectomía entre los años 2001-2010*. Trabajo Fin de Grado. Universidad de Chile.

<sup>(13)</sup> Martín Vaquero, P. (2016) “La enfermedad discal intervertebral, una causa frecuente de problemas neurológicos en perros”. *IM Veterinaria*, Volumen (1), pp 18-21. Disponible en: [https://www.imveterinaria.es/uploads/enfermedad\\_discal\\_intervertebral\\_372\\_11162703](https://www.imveterinaria.es/uploads/enfermedad_discal_intervertebral_372_11162703) [Consultado 18-07-2019]

<sup>(14)</sup> Martins Leal, L., Barbalho Lima, T., Luis Martins, L. y Mucsi Cipolli, V. M. (2011). “Pediclectomia para o tratamento de discopatia toracolombar”. *Revista Biotemas*, 24 (2), pp 107. DOI: 10.5007/2175-7925.2011v24n2p103.

<sup>(15)</sup> Mateo Pampliega, I. y Muñoz González, A. (2010). “Diagnóstico por imagen de la columna vertebral”. En: Liste Burillo, F. *Atlas veterinario de diagnóstico por imagen*. Zaragoza: Servet, pp 205-212, 226-227.

<sup>(16)</sup> Mínguez Molina, J.J. (2015). *Manual práctico de neurología veterinaria*. Zaragoza: Servet, pp 69-70, 72-74.

<sup>(17)</sup> Moissonnier, P. (2017). “Thoracolumbar Lateral Corpectomy”. En: Shores, A. y Brisson, B. A. *Current Techniques in Canine and Feline Neurosurgery*. Hoboken: Wiley Blackwell, pp 199-200, 202-203.

<sup>(18)</sup> Molina Yepes, N. A. (2017). *Estudio de caso: Protrusión Discal Hansen tipo II y su resolución quirúrgica con la técnica de descompresión medular (Hemilaminectomía)*. Trabajo Fin de Grado. Corporación Universitaria Lasallista.

<sup>(19)</sup> Morales Moliner, C. y Montoliu Stevers, P. (2012). *Neurología canina y felina*. Barcelona: Multiméfica Ediciones Veterinarias, pp 46, 298-301, 303.

<sup>(20)</sup> Nessler, J., Flieshardt, C., Tünsmeier, J., Dening, R. y Tipold, A. (2018). “Comparison of surgical and conservative treatment of hydrated nucleus pulposus extrusion in dogs”. *Journal of Veterinary Internal Medicine*, 32, pp 1994. DOI: 10.1111/jvim.15304.

- <sup>(21)</sup> Piermattei, D. L. y Johnson, K. A. (2006). *Atlas de abordajes quirúrgicos a los huesos y articulaciones del perro y del gato* (4ª ed.) Barcelona: Multimedia Ediciones Veterinarias, pp 78, 84, 88.
- <sup>(22)</sup> Platt, S.R. y Olby, N.J. (2008). *Manual de neurología en pequeños animales*. Barcelona: Ediciones S, pp 335-341.
- <sup>(23)</sup> Raurell, X., Centellas, C., Feliz, G. y Domínguez, E. (2015). "Aportación de la TC al diagnóstico de las hernias discales agudas". *Revista ARGOS*, 170, pp 16, 18. Disponible en: <https://www.portalveterinaria.com/articoli/articulos/26315/aportacion-de-la-tc-al-diagnostico-de-las-hernias-discales-agudas.html> [Consultado 28-08-2019].
- <sup>(24)</sup> Sánchez-Masian, D., Beltrán, E., Mascort-Boixeda, J. y Luján-Feliu-Pascual, A. (2015). "Enfermedad discal intervertebral (II): pruebas diagnósticas, tratamiento y pronóstico". *Clínica veterinaria de pequeños animales: revista oficial de AVEPA, Asociación Veterinaria Española de Especialistas en Pequeños Animales*, 35 (2), pp 8-13. Disponible en: <https://www.researchgate.net/publication/292127109> Enfermedad discal intervertebral II pruebas diagnosticas tratamiento y pronostico [Consultado 26-07-2019].
- <sup>(25)</sup> Sánchez-Masian, D., Beltrán, E., Mascort, J. y Luján-Feliu-Pascual, A. (2012). "Enfermedad discal intervertebral (I): anatomía, fisiopatología y signos clínicos". *Clínica veterinaria de pequeños animales: revista oficial de AVEPA, Asociación Veterinaria Española de Especialistas en Pequeños Animales*, 32 (1), pp 7-11. Disponible en: <https://ddd.uab.cat/record/130111> [Consultado 03-07-2019].
- <sup>(26)</sup> Seim, H. B. (2009). "Cirugía de la columna toracolumbar". En: Fossum, T. W., Hedlund, C. S., Johnson, A. L., Schulz, K. S., Seim, H. B., Willard, M. D., Bahr, A. y Carroll, G. L. *Cirugía en pequeños animales* (3ª ed.) Barcelona: Elsevier, pp 1460-1479.
- <sup>(27)</sup> Sharp, N. J. H. y Wheeler, S. J. (2006). *Trastornos vertebrales de pequeños animales*. (2ª ed.) Madrid: Elsevier, pp 122-126, 136, 142, 149, 153, 157.
- <sup>(28)</sup> Shores, A. (2017). "Thoracolumbar Hemilaminectomy". En: Shores, A. y Brisson, B. A. *Current Techniques in Canine and Feline Neurosurgery*. Hoboken: Wiley Blackwell, pp 181-182.
- <sup>(29)</sup> Suárez, M., Cano, M. y Folch, A. (2009). "Empleo de la acupuntura en un caso de hernia discal en un Bulldog". *Clínica veterinaria de pequeños animales: revista oficial de AVEPA, Asociación Veterinaria Española de Especialistas en Pequeños Animales*, 29 (4), pp 267. Disponible en:

<https://ddd.uab.cat/pub/clivetpegani/11307064v29n4/11307064v29n4p267.pdf> [Consultado 12-08-2019].

<sup>(30)</sup> Svensson, G., Simonsson, U., Danielsson, F. y Schwarz, T. (2017). "Residual Spinal Cord Compression Following Hemilaminectomy and Mini-Hemilaminectomy in Dogs: A Prospective Randomized Study". *Frontiers in Veterinary Science*, 4 (42), pp 1-2. DOI: 10.3389/fvets.2017.00042.

<sup>(31)</sup> Wendell Liemohn, P. D. (2005). "Prescripción de ejercicio para la espalda". Barcelona: Poidotribo, pp 7-9. Disponible en: <http://www.sld.cu/galerias/pdf/sitios/rehabilitacion-bio/columna.pdf> [Consultado 08-07-2019]