

Originalni naučni rad

Numerička arealna gustina CD34 i CD117 imunoreaktivnih hematopoetskih ćelija u jetri humanog embriona i fetusa

Jelena Vladičić Mašić^{1,2},
Ivan Nikolić³,
Vera Todorović⁴,
Marko Jović³,
Vladimir Petrović³,
Srđan Mašić²,
Nikolina Dukić^{1,3}
Snežana Zečević²

¹Univerzitetska bolnica Foča, Republika Srpska, Bosna i Hercegovina

²Univerzitet u Istočnom Sarajevu, Medicinski fakultet, Foča, Republika Srpska, Bosna i Hercegovina

³Univerzitet u Nišu, Medicinski fakultet, Institut za histologiju i embriologiju, Niš, Srbija

⁴Univerzitet Privredna Akademija, Novi Sad - Stomatološki fakultet Pančevo

Primljen – Received: 01/10/2019
Prihvaćen – Accepted: 04/11/2019

Adresa autora:
Mr sc. med. Jelena Vladičić Mašić
Svetosavka 35, 73300 Foča
jelnavladicicmasic@gmail.com

Copyright: ©2019 Vladičić Mašić J, et al. This is an Open Access article distributed under the terms of the Creative Commons Attribution 4.0 International (CC BY 4.0) license.

Kratak sadržaj

Uvod. Hematopoeza je proces stvaranja krvnih ćelija i uobličjenih elemenata krvi. Ovaj dinamičan proces se postnatalno odvija u koštanoj srži, dok je prenatalna hematopoeza raspršena na više lokalizacija. Počinje u žumančanoj kesi, u intraembrionalnim ostrvcima hematopoeze, nastavlja se u jetri, slezini i koštanoj srži, a prema novim saznanjima i u placenti. Jetra je kao najveći hematopoetski organ intrauterinog razvoja izvor matičnih ćelija hematopoeze. Cilj rada je identifikacija i kvantifikovanje CD34 i CD117 imunoreaktivnih hematopoetskih ćelija u jetri humanog embriona i fetusa.

Metode. Korišćeno je 5 jetri humanih embriona i 25 jetri humanog fetusa starosti od 7 do 38 nedelja gestacije. Uzorci jetre podvrgnuti su rutinskoj obradi do parafinskih kalupa. Tkivni presjeci, debljine 5 µm bojeni su hematoksilinom i eozinom, kao i imunohistohemijskim dokazivanjem CD34 i CD117 antigena. Kvantifikacija je urađena morfolometrijski određivanjem numeričke arealne gustine. U statističkoj analizi korišćen je Hi-kvadrat test.

Rezultati. Numerička arealna gustina CD34 imunoreaktivnih hematopoetskih ćelija u jetri u embrionalnom periodu razvića je iznosila 0,35%, 0,30% u prvom trimestru (koji obuhvata i embrionalni i fetalni period), 0,46% u drugom trimestru i 0,10% u trećem trimestru. Numerička vrijednost arealne gustine CD117 imunoreaktivnih hematopoetskih ćelija u jetri za embrionalni period je iznosila 0,28%, 0,50% u prvom trimestru (koji obuhvata i embrionalni i fetalni period), 0,11% u drugom trimestru i 0,09% u trećem trimestru.

Zaključak. Jetra embriona i fetusa predstavlja značajan izvor CD34 i CD117 imunoreaktivnih hematopoetskih ćelija

Gljučne riječi: hematopoeza, matične ćelije, jetra fetusa, CD34 antigen, CD117 antigen.

Uvod

Hematopoeza je proces stvaranja krvnih ćelija i uobličjenih elemenata krvi, što podrazumijeva eritrocitopoezu, granulocitopoezu, limfocitopoezu, monocitopoezu i megakariocitopoezu. Ovaj dinamičan proces se postnatalno odvija u koštanoj srži, a prenatalna hematopoeza je raspršena na više lokalizacija [1]. Stvaranje krvnih ćelija počinje u žumančanoj kesi 15-17. dana razvića, zatim se nastavlja u para-aorto-splanhopleuralnom regionu, a potom i u aorto-gonadno-mezonefrosnom regionu.

Već 19. dana intrauterinog razvića uočene su hematopoetske ćelije u splahnopleuralnom mezodermu, a od 27. do 40. dana razvića evidentan je hematopoetski potencijal aorto-gonadno-mezonefrosnog regiona, dominantno u zidu aorte [2-4]. Matične ćelije iz navedenih fokusa migriraju u jetru, koja postaje najveći hematopoetski organ intrauterinog razvića. Prve hematopoetske ćelije, koje ispoljavaju CD34 imunoreaktivnost u embrionalnoj jetri su detektovane 30. dana razvića [5, 6]. Od početka stvaranja hematopoetskih ćelija u jetri njihov broj raste i najintenzivniji je u drugom trimestru gestacije, a zatim postepeno opada, a koštana srž dostiže zrelost hematopoetskog organa. Hematopoeza u jetri je u manjem obimu zastupljena do kraja intrauterinog razvića i kratko po rođenju. Prema novim istraživanjima stvaranje krvnih ćelija se odvija i u placenti [7-9].

Sve krvne ćelije nastaju od pluripotentne matične ćelije hematopoeze. Karakteristike matičnih ćelija su velika sposobnost proliferacije, diferencijacije i samoobnavljanja. One nemaju morfološki prepoznatljive karakteristike već se dokazuju determinišućim klasterima i testovima klonalnosti odnosno mogućnošću stvaranja kolonija hematopoetskih ćelija. Osnovni markeri imunoreaktivnosti matičnih ćelija hematopoeze su CD34 i CD117 antigen.

CD34 molekul je otkriven 1984. godine, pripada porodici jednolančanih transmembranskih proteina iz familije sijalomucina, molekulske mase 110kD. CD34, po strukturi glikofosfoprotein, ima ulogu adhezivnog molekula. Ovaj antigen u visokom stepenu ispoljavaju pluripotentne i multipotentne matične hematopoetske ćelije, ali i skoro sve progenitorske hematopoetske ćelije. Ekspresija je najintenzivnija na matičnim ćelijama i ranim progenitorima [10, 11].

CD117/c-kit molekul može biti solubilisan ili vezan za ćelijsku membranu kao transmembranski tirozin-kinazni receptor klase III. CD117 je izražen na svim matičnim hematopoetskim ćelijama koje posjeduju sposobnost dugotrajne obnove i održavanje svih hematopoetskih ćelija u odraslom organizmu. Ima ulogu adhezivnog molekula, kao i veliki značaj u ćelijskoj proliferaciji i diferencijaciji. Fiziološku CD117 imunoreaktivnost ispoljavaju mastociti, melanociti, Kahalove ćelije, ćelije bazalnog sloja kože, polne

ćelije i ćelije dukalnog epitela mliječne žlijezde. Patološku CD117 pozitivnost imaju maligne ćelije kod akutne mijeloidne leukemije, mikrocelularnog tumora pluća, sarkoma i gastrointestinalnih stromalnih tumora [12-14].

Klinički značaj primjene matičnih ćelija, a posebno matičnih ćelija hematopoeze je veliki. Humane matične ćelije hematopoeze u perifernoj krvi su otkrivene 1971. godine. Polovinom osamdesetih godina prošlog vijeka u nekoliko različitih centara počela je transplantacija autologih matičnih krvnih ćelija iz periferne krvi. Broj hematopoetskih matičnih ćelija u perifernoj krvi je mali. Iako su razvoj aparata za aferezu i stimulacija faktorima rasta značajno poboljšali uspješnost transplantacije, intenzivno su ispitivane i druge mogućnosti izolacije matičnih krvnih ćelija.

Fetalna jetra je jedan od izvora hematopoetskih matičnih ćelija i ove ćelije su, zbog niskog stepena kontaminacije T limfocitima, korišćene u liječenje teških oblika imunodeficijencija. U protekloj dekadi transplantacija hematopoetskih matičnih ćelija iz fetalne jetre najviše je primjenjivana kod intrauterinih transplantacija nekih urođenih oboljenja [15-19].

Uprkos brojnim nedostacima zbog dostupnosti i etičkih dilema matične ćelije predstavljaju značajan dio liječenja kongenitalnih i stečenih malignih bolesti hematopoetskog i imunskog sistema, nekih solidnih tumora, kao i posljedica specifičnog i često veoma agresivnog onkološkog liječenja.

Cilj ovog rada je identifikacija i kvantifikovanje hematopoetskih ćelija u jetri humanog embriona i fetusa koje pokazuju imunoreaktivnost CD34 i CD117 molekula, a koji su najčešći markeri hematopoetskih matičnih ćelija.

Metode rada

Materijal su činile jetre embriona i fetusa čovjeka, dobijene legalnim putem, nakon hirurškog završetka ekstrauterine trudnoće ili nakon spontanih i arteficialnih pobačaja, uz saglasnost Etičkog komiteta, Medicinskog fakulteta Univerziteta u Nišu. U materijal istraživanja uvrštene su humane jetre 5 embriona i 25 fetusa, oba pola, od 7 do 38 nedjelja gestacione starosti. Svi ispi-

tivani uzorci su razvrstani po trimestrima i gestacionim nedjeljama. Shodno tome, prvom trimestru pripadaju jetre embriona i fetusa do kraja 12. nedjelje razvoja (ukupno 5 embrionalnih i 6 fetalnih uzoraka), drugom pripadaju jetre fetusa od 13. do kraja 24. nedjelje razvoja (ukupno 9 uzoraka) i trećem pripadaju jetre fetusa od 25. do 38. nedjelje razvoja (ukupno 10 uzoraka), a posebno su analizirani i statistički obrađeni podaci za embrionalni period (ukupno 5 uzoraka).

Uzorci jetre podvrgnuti su rutinskoj, automatizovanoj obradi do parafinskih kalupa. Od kalupa su mikrotomom (LeicaRM2255, Leica-Microsystems, Nussloch, GmbH, Germany) načinjeni tkivni presjeci, debljine 5 mm, adherirani na obična predmetna stakla (Isolab, Germany) i predmetna stakla pripremljena za imunohistohemijska bojenja, SuperFrostUltraPlus (Menzel-Glaser, Braunschweig, Germany). Tkivni presjeci su bojeni upotrebom hematoksilina i eozina za osnovnu morfološku analizu.

Imunohistohemijskim bojenjem ispitana je ekspresija CD34 i CD117 antigena, koji predstavljaju markere identifikacije matičnih i progenitornih ćelija. Nakon deparafinacije u termostatu i ksilolu, histološki preparati su rehidratirani provođenjem kroz etanol sa opadajućim koncentracijama (100%, 96%, 75%) i dovedeni su do destilovane vode. Procedura bojenja je nastavljena korišćenjem sredstva za otkrivanje antigena (En Vision FLEX Target retrieval solution, high pH, proizvođač: Dako, kataloški broj: K8000/8002) u kome su tkivni isječki kuvani tokom 45 minuta u vodenom kupatilu na temperaturi 95-98°C. Nakon procedure otkrivanja antigena, izvršena je blokada tkivnih peroksida korišćenjem 3% rastvora vodonik peroksida u trajanju od 10 minuta (En Vision FLEX Peroxydase-blocking reagent, proizvođač: Dako, kataloški broj: K8000/8002). Tkivni isječki su zatim isprani puferom (En Vision FLEX Washbuffer, proizvođač: Dako, kataloški broj: K8000/8002) tri puta, u trajanju od 3 do 5 minuta, nakon čega je nanoseno odgovarajuće primarno antitijelo: (1) CD34 monoklonsko mišje anti humano antitijelo na CD34/QBEnd/10 i (2) CD117 poliklonsko antihumano antitijelo na CD117. Deparafinizovani tkivni isječki uzoraka jetre su inkubirani preko noći na temperaturi od 4°C u vlažnoj komori, a bojenje je nastavljeno to-

kom sutrašnjeg dana primjenom sekundarnog antitijela konjugovanog sa peroksidazom rena 60 minuta (En Vision FLEX/HRP, proizvođač: Dako, kataloški broj: K8000/8002). Između navedenih koraka, preparati su ispirani puferom (En Vision FLEX Washbuffer, proizvođač: Dako, kataloški broj: K8000/8002). Kao hromogen korišćen je diaminobenzidin (DakoLiquidDAB+ substratechromogen system, proizvođač: Dako, kataloški broj: K3468), nakon čega su tkivni isječki kontrastirani u Majerovom hematoksilinu tokom 2 minuta. Nakon diferentovanja hematoksilina u česmenoj vodi i ispiranja destilovanom vodom, tkivni isječki su dehidratirani kroz seriju etanola sa rastućom koncentracijom (75%, 96%, 100%) (po 10 minuta svaki), prosvjetljeni u ksilolu (20 minuta) i montirani korišćenjem kanada balzama (Aquatex-OC 261903, Merk, Germany) i pokrovnih ljuspica. Rezultati bojenja: braon (oksidisani produkt diaminobenzidina i peroksidaze) – mješta vezivanja odgovarajućeg antigena i za njega specifičnog antitijela; plavo (hematoksilin) – jadra i membrane ćelija.

Mikroskopski preparati su analizirani na svjetlosnom mikroskopu Olympus BX50 (Olympus, Japan) i fotografisani digitalnom kamerom Leica DFC295 (Leica Microsystems, Germany) Katedre za histologiju i embriologiju Medicinskog fakulteta u Nišu.

Preparati su fotografisani digitalnom kamerom, pod različitim povećanjima, u rasponu od h40 do h800, a fotodokumentacija je sačuvana u TIFF (Tagged Image File Format) formatu kompjuterskog fajla i podvrgnuta metričkoj kalibraciji za odgovarajuće mikroskopsko povećanje u programu ImageJv. 1.48v (Wayne Rasband, National Institute of Health, USA).

U cilju kvantifikacije, u radu je korišćena morfometrijska analiza koja je obuhvatala određivanje numeričke arealne gustine, koja prikazuje broj ispitivanih struktura jetre po jedinici površine tkiva jetre, izraženoj u mm².

Broj ispitivanih vidnih polja (N), neophodnih za adekvatnu morfometrijsku analizu, određivan je po formuli: $N = (20 \times SD / X)^2$, gdje SD predstavlja standardnu devijaciju, a X predstavlja srednju vrijednost rezultata dobijenih u pilot studiji na 20 vidnih polja (Kališnik M, 2002).

Za određivanje numeričke arealne gustine

korišćen je program Image Jv. 1.48v (Wayne Rasband, National Institute of Health, USA). Numerička arealna gustina (NA) izračunavana je kao količnik broja ispitivanih struktura ili ćelija (N) sa površinom vidnog polja (A):

$$NA=N/A$$

Dobijeni rezultati su pomnoženi sa 100 i iskazani u procentima.

Statistička analiza podataka sastojala se iz metoda deskriptivne i analitičke statistike. Od analitičkih metoda korišćen je Hi-kvadrat test. Vrijednosti za koje je $p < 0,05$ su smatrane statistički značajnim. Pomenute statističke metode su primijenjene korišćenjem programa za statističku obradu podataka IBM SPSS-21.0 (Chicago, IL, USA, 2012).

Rezultati

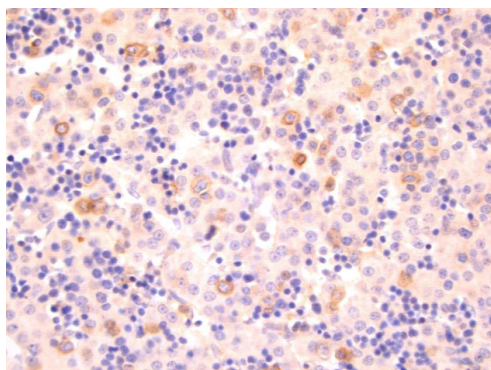
Osnovnom morfološkom analizom, na presjecima jetre bojenim hematoksilin-eozinom jasno se uočavaju hematopoetske ćelije. One su raspo-

ređene u grupama i imaju ubikvitaran raspored. Hematopoetske ćelije se nalaze u vezivnom tkivu portnih prostora, oko centralnih venula, u perisinusoidalnim prostorima, kao i u lumenu vaskularnih struktura u prvom redu sinusoidnih kapilara. Analizom jetri u različitim periodima gestacije može se primijetiti da su grupe hematopoetskih ćelija brojnije u drugom trimestru u odnosu na prvi i treći trimestar.

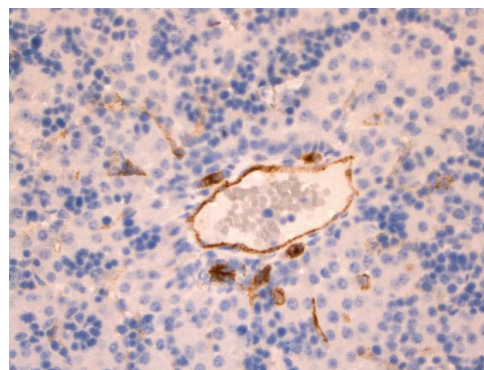
CD34 imunoreaktivnost u jetri fetusa ispoljavaju hematopoetske ćelije, endotelne ćelije, fibroblasti. Hematopoetske ćelije imaju morfologiju malog ili srednjeg limfocita i nalaze se perisinusoidalno, u perivaskularnom vezivnom tkivu, intravaskularno, u vezivu portnih prostora i supkapsularno (Slika 1 i 2).

Prema intenzitetu ekspresije CD34 imunoreaktivnosti subjektivnom analizom može se izdvojiti populacija matičnih ćelija.

Numerička arealne gustina CD34 imunoreaktivnih hematopoetskih ćelija u jetri, u embrionalnom periodu razvića je 0,35%, 0,30% u prvom trimestru (koji obuhvata i embrionalni i fetalni



Slika 1. CD34-imunoreaktivnost u jetri fetusa u 11. nedjelji gestacije (x400). Uočava se veći broj pojedinačnih CD34+ ćelija u brojnim ostrvcima hematopoetskih ćelija, koje su raspoređene među hepatocitima.

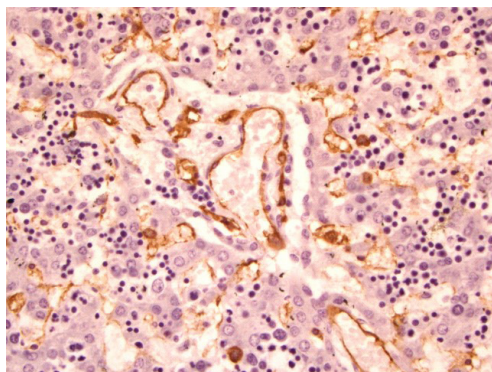


Slika 2. CD34-imunoreaktivnost u jetri fetusa u 20. nedjelji gestacije (x400). Uočavaju se veće grupe hematopoetskih ćelija sa pojedinačnim CD34+ ćelijama.

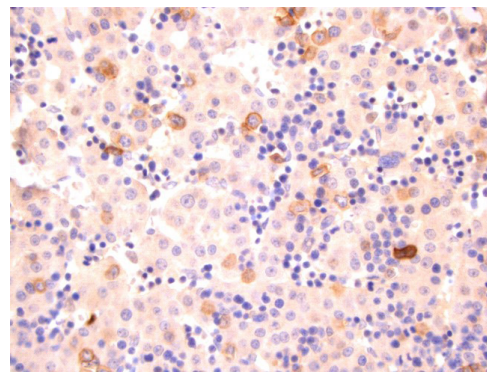
Tabela 1. Numerička arealna gustina CD34 imunoreaktivnih ćelija u jetri embriona i fetusa prema periodima gestacijske starosti

Trimestar	CD34							
	EP		I		II		III	
	N	NA	N	NA	N	NA	N	NA
CD34 + hematopoetske ćelije	285	0,35	242	0,30	376	0,46	85	0,10
Ostale hematopoetske ćelije	5519	6,85	2910	3,61	4474	5,55	1765	2,19

EP-embriionalni period, I-prvi trimestar (obuhvata i embrionalni i fetalni period), II-drugi trimestar, III-treći trimestar, N- broja ćelija, NA- numerička arealna gustina



Slika 3. CD117-imunoreaktivnost u jetri humanog embriona, 7. nedjelja gestacije (x400). Uočavaju se pojedinačne CD117+ ćelije lokalizovane oko krvnih sudova.



Slika 4. CD117-imunoreaktivnost u jetri humanog fetusa u 11. nedjelji gestacije (x400). Uočava se veći broj pojedinačnih CD117+ ćelija, koje imaju morfologiju malog limfocita.

period), 0,46% u drugom trimestru i 0,10% u trećem trimestru (Tabela 1).

Hi-kvadrat test je pokazao visokostatistički značajnu razliku u numeričkoj arealnoj gustini-CD34+ hematopoetskih ćelija između trimestara gestacije ($p < 0,001$). Najveća numerička arealna gustina CD34 imunoreaktivnih hematopoetskih ćelija je u drugom trimestru gestacije.

CD117 imunoreaktivnost u jetri embriona i fetusa ispoljavaju hematopoetske matične ćelije. Hematopoetske ćelije imaju morfologiju malog ili srednjeg limfocita i nalaze se u perivaskularnom vezivnom tkivu, intravaskularno, u vezivu portnih prostora, supkapsularno, perisinusoidalno (Slika 3 i 4).

Analiza numeričke arealne gustine CD117 imunoreaktivnih hematopoetskih ćelija u jetri embriona i fetusa je pokazala da ona iznosi 0,28% u embrionalnom periodu razvića, 0,50% u prvom trimestru (koji obuhvata i embrionalni i fetalni period), 0,11% u drugom trimestru i 0,09% u trećem trimestru. (Tabela 2).

Hi-kvadrat test je pokazao visoko statistički

značajnu razliku u numeričkoj arealnoj gustini CD117 imunoreaktivnih ćelija između trimestara gestacije ($p < 0,001$). Najveća numerička arealna gustina CD117 imunoreaktivnih ćelija je u prvom trimestru gestacije.

Diskusija

Tokom intrauterinog razvića jetra predstavlja najveći hematopoetski organ. Ćelije strome portnih prostora sintetizuju faktore rasta, ćelijske adhezivne molekule, komponente ekstracelularnog matriksa, koji imaju važnu ulogu u pružanju potpore rastu i diferencijaciji hematopoetskih ćelija. U fetalnoj jetri najzastupljenije su ćelije eritroidne loze, ali se mogu uočiti pripadnici i ostalih hematopoetskih linija [1, 8].

Sve hematopoetske ćelije nastaju od pluripotentne matične ćelije hematopoeze. Morfološkom analizom jetre embriona i fetusa jasno se mogu diferencirati hematopoetske ćelije. U cilju identifikacije subpopulacije matičnih ćelija u imunohistohemijskoj analizi koristili smo dva

Tabela 2. Numerička arealna gustina CD117 imunoreaktivnih ćelija u jetri humanog embriona i fetusa prema periodima gestacijske starosti

Trimestar	CD117							
	EP		I		II		III	
	N	NA	N	NA	N	NA	N	NA
CD117+ hematopoetske ćelije	228	0,28	408	0,50	93	0,11	75	0,09
Ostale hematopoetske ćelije	4972	6,17	5114	6,35	1887	2,34	1765	2,19

EP-embrionalni period, I-prvi trimestar (obuhvata i embrionalni i fetalni period), II-drugi trimestar, III-treći trimestar

N- broj ćelija, NA-numerička arealna gustina

antitijela za dva osnovna antigena matičnih ćelija CD34 i CD117 [10, 11]. Morfometrijskom analizom odredili smo numeričku arealnu gustinu CD34 i CD117 imunoreaktivnih ćelija, a rezultati su korelirani prema trimestrima gestacijske starosti uz pomoć Hi-kvadrat testa.

CD34 imunoreaktivnost hematopoetskih ćelija u jetri embriona i fetusa, imunohistohemijskom metodom na parafinskim kalupima se jasno uočava, morfološki je moguće izdvojiti ćelije slične malom ili srednjem limfocitu. Morfometrijska analiza numeričke arealne gustine može biti precizno određena i ona pokazuje da je broj CD34 pozitivnih ćelija u fetalnoj jetri značajno veći nego kod odraslih osoba u perifernoj krvi ili koštanoj srži. Da bi se dobili precizniji podaci o zastupljenosti matičnih ćelija neophodno je koristiti dodatne imunohistohemijske markere, koji bi pomogli u razlikovanju CD34 imunoreaktivnosti matičnih i progenitornih ćelija hematopoeze. Ova diferencijacija je samo djelimično moguća i subjektivna prema stepenu ekspresije imunoreaktivnosti. Prema dostupnim radovima, najintenzivnija CD34 imunoreaktivnost ispoljena kod matičnih ćelija opada prema ranim progenitorima, posebno prema kasnim progenitorima [9, 10]

Izvor finansiranja. Autori nisu dobili sredstva namijenjena ovom istraživanju.

Etičko odobrenje. Etički odbor Medicinskog fakulteta u Foči odobrio je studiju

Sukob interesa. Autori izjavljuju da nemaju sukob interesa.

Literatura:

1. Nikolić I, Rančić G, Radenković G, Lačković V, Todorović V, Mitić D, Mihailović D. Embriologija čoveka, 7 izdanje. Beograd; Data Status: 2018.
2. Takashina T. Haematopoiesis in the human yolk sac. *J Anat* 1987;151:125-35.
3. Tavian M, Peault B. Embryonic development of the human hematopoietic system. *Int J Dev Biol* 2005;49:243-50.
4. Tavian M, Columlel L, Luton D. Aorta associated CD34+ hematopoietic cell in the early human embryo. *Blood* 1996;87:67-72.
5. Tavian M, Hallais MF, Peault BB. Emergence of intraembryonic hematopoietic precursor in the pre-liver human embryo. *Development* 1999;126:793-803.
6. Timens W, Kamps WA. Hemopoiesis in human fetal and embryonic liver. *Microsc Res Tech* 1997;39:387-97.
7. Bárcena A, Muench MO, Kapidzic M, Fisher SJ. A new role for the human placenta as a hematopoietic site throughout gestation. *Reprod Sci* 2009;16:178-87.
8. Muench MO, Kapidzic M, Gormley M, Gutierrez AG, Ponder KL, Fomin ME, et al. The human chorion contains definitive hematopoietic stem cells from the fifteenth week of gestation. *Development* 2017;144(8):1399-1411.
9. Nikolić I. Dinamika razvoja i morfološke karakteristike interlobulusnih prostora jetre čoveka od embrionalnog perioda do desete godine života. Magistrski rad, Medicinski fakultet, Niš, 1992.

CD117 imunoreaktivnost hematopoetskih ćelija u jetri embriona i fetusa se jasno uočava. Morfometrijska analiza numeričke arealne gustine je precizno određena i ona pokazuje visok procenat CD117 imunoreaktivnih ćelija. Kada se uporede numeričke arealne gustine CD34 i CD117 imunoreaktivnih ćelija prema trimestrima gestacije možemo primijetiti neslaganje u drugom trimestru. U drugom trimestru numerička arealna gustina CD34 pozitivnih hematopoetskih ćelija iznosi 0,46%, a numerička arealna gustina CD117 pozitivnih hematopoetskih ćelija iznosi 0,11%, što se djelimično može objasniti subjektivnošću i intenzivnijom imunoreaktivnosti progenitorskih ćelija koja je veoma intenzivna u ovom periodu gestacijske starosti [9].

Zaključak

Analizom numeričke arealne gustine može se zaključiti da je u jetri embriona i fetusa zastupljen visok procenat CD34 i CD117 imunoreaktivnih hematopoetskih ćelija. Na osnovu ovih podataka dolazimo do zaključka da je jetra tokom prenatalnog razvića bogat izvor matičnih ćelija hematopoeze.

Funding source. The authors received no specific funding for this work.

Ethical approval. The Ethic Committee of the Faculty of Medicine in Foča approved the study

Conflicts of interest. The authors declare no conflict of interest

10. Muench M. Stem Cells and Progenitors in Liver Development. San Rafael, CA: Morgan & Claypool Life Science Publishers; 2013.
11. Krause DS, Facklere MJ, Civin C, May WS. CD34: Structure, Biology and Clinical Utility. *Blood* 1996;87:1-13.
12. Edling CE, Hallberg B. c-Kit – A hematopoietic cell essential receptor tyrosine kinase. *Int J Biochem Cell Biol* 2007;39: 1995-8.
13. Miettinen M, Lasota J. KIT (CD117): A review on expression in normal and neoplastic tissues, and mutations and their clinicopathologic correlation. *Appl Immunohistochem Mol Morphol* 2005;13:205-20.
14. Foster B, Zaidi D, Young TR, Mobley ME, Kerr BA. CD117/c-kit in Cancer Stem Cell-Mediated Progression and Therapeutic Resistance. *Biomedicines* 2018; 6(1): 3.
15. Fomin ME, Beyer AI, Muench MO. Human fetal liver cultures support multiple cell lineages that can engraft immunodeficient mice. *Open Biol* 2017;Dec. 7(12).
16. Muench MO, Bárcena A. Stem Cell Transplantation in the Fetus. *Cancer Control* 2004;11:105-18.
17. Menegaki M, Pavlidis P, Tamiolakis D. Human duty in fetal loss: A study on fetal research on hematopoiesis. *Oncologia* 2006;29:145-9.
18. Popescu DM, Botting RA, Stephenson E, Green K, Webb S, Jardine L, et al. Decoding human fetal liver haematopoiesis. *Nature* 2019;574:365-71.
19. Picard C, Bobby Gaspar H, Al-Herz W, Bousfiha A, Casanova JL, Chatila T, et al. International Union of Immunological Societies: 2017 Primary Immunodeficiency Diseases Committee Report on Inborn Errors of Immunity. *J Clin Immunol* 2018; 38:96-128.

Numerical areal density of CD34 and CD117 immunoreactive hematopoietic cells in human fetal and embryonic liver

Jelena Vladičić Mašić^{1,2}, Ivan Nikolić³, Vera Todorović⁴, Marko Jović³, Vladimir Petrović³, Srdjan Mašić^{2,4}, Nikolina Dukić^{1,3} Snežana Zečević³

¹University Hospital Foča, The Republic of Srpska, Bosnia and Herzegovina

²University of East Sarajevo, Faculty of Medicine, Foča, The Republic of Srpska, Bosnia and Herzegovina

³University of Niš, Faculty of Medicine, Department of Histology and Embryology, Niš, Serbia

⁴University Business Academy, Novi Sad, Faculty of Dentistry, Pančevo, Serbia

Introduction. Hematopoiesis is the process of developing blood cells and the formed elements of blood. This dynamic process occurs postnatally in the bone marrow, while the prenatal hematopoiesis is scattered over multiple localizations. It begins in the yolk sac, in the intra-embryonic islands of hematopoiesis, and continues in the liver, spleen, and bone marrow, as well as, according to new research, in the placenta. The liver, as the largest hematopoietic organ of intrauterine development, is the source of hematopoietic stem cells. The aim of the study was to identify and quantify hematopoietic cells in human fetal and embryonic liver showing the immunoreactivity of CD34 and CD117 molecules.

Methods. 5 human embryonic livers and 25 human fetal livers, 7 to 38 weeks of gestational age, were used in the study. Liver samples were routinely processed to paraffin molds. Tissue sections, 5 µm thick, were stained with hematoxylin and eosin as immunohistochemical detection of CD34 and CD117 antigens. Quantification was performed morphometrically determining numerical areal density. The Chi-square test was used in the statistical analysis.

Results. The numerical areal density of CD34 immunoreactive hematopoietic cells in the liver during the embryonic development was 0.35%: 0.30% in the first trimester (including both the embryonic and fetal period), 0.46% in the second trimester and 0.10% in the third trimester. The numerical areal densities of CD117 immunoreactive hematopoietic cells in the liver during the embryonic period were 0.28%: 0.50% in the first trimester (including both the embryonic and fetal periods), 0.11% in the second trimester and 0.09% in the third trimester.

Conclusion. Fetal and embryonic liver represents a significant source of CD34 and CD117 immunoreactive hematopoietic cells.

Keywords: hematopoiesis, stem cells, fetal liver, CD34 antigen, CD117 antigen.