

ТРАВМАТОЛОГИЯ И ОРТОПЕДИЯ

УДК 611.711–616.71–007.[234–251]–089.844

Оригинальная статья

РЕЗУЛЬТАТЫ ВЕРТЕБРОПЛАСТИКИ ПРИ ПОВРЕЖДЕНИЯХ ГРУДНОГО И ПОЯСНИЧНОГО ОТДЕЛОВ ПОЗВОНОЧНИКА У БОЛЬНЫХ С ОСТЕОПОРОЗОМ

В.В. Зарецкое — ФГУ Саратовский научно-исследовательский институт травматологии и ортопедии Росмедтехнологий, ведущий научный сотрудник, доктор медицинских наук; **А.Е. Шульга** — ФГУ Саратовский научно-исследовательский институт травматологии и ортопедии Росмедтехнологий, младший научный сотрудник; **А.Ю. Чомартов** — ФГУ Саратовский научно-исследовательский институт травматологии и ортопедии Росмедтехнологий, младший научный сотрудник; **В.Б. Арсениевич** — АУЕ Саратовский научно-исследовательский институт травматологии и ортопедии Росмедтехнологий, заведующий отделением, кандидат медицинских наук; **Д.Ю. Сумин** — ФГУ Саратовский научно-исследовательский институт травматологии и ортопедии Росмедтехнологий, врач-рентгенолог; **А.И. Норкин** — ФГУ Саратовский научно-исследовательский институт травматологии и ортопедии Росмедтехнологий, врач-ординатор. E-mail: sarniito@yandex.ru

VERTEBROPLASTY TREATMENT RESULTS OF INJURIES OF THORACIC AND LUMBAR BACKBONE DEPARTMENTS AT OSTEOPOROSIS PATIENTS

V.V. Zaretskov — Saratov Scientific Research Institute of Traumatology and Orthopedics, Doctor of Medical Science; **A.Y. Shulga** — Saratov Scientific Research Institute of Traumatology and Orthopedics; **A.Y. Chomartov** — Saratov Scientific Research Institute of Traumatology and Orthopedics; **V.B. Arsenievich** — Saratov Scientific Research Institute of Traumatology and Orthopedics, Head of Department, Candidate of Medical Science; **D.Y. Sumin** — Saratov Scientific Research Institute of Traumatology and Orthopedics; Radiologist. **A.I. Norkin** — Saratov Scientific Research Institute of Traumatology and Orthopedics, Attending Physician. E-mail: sarniito@yandex.ru

Дата поступления — 4.03.09 г.

Дата принятия в печать — 22.04.09 г.

В.В. Зарецкое, А.Е. Шульга, А.Ю. Чомартов и соавт. Результаты вертебропластики при повреждениях грудного и поясничного отделов позвоночника у больных с остеопорозом. Саратовский научно-медицинский журнал, 2009, том 5, № 2, с. 245–247.

Сообщение посвящено рентгенологическим проявлениям повреждений грудных и поясничных позвонков у больных остеопорозом. Современные методики транскutánной транспедикулярной вертебропластики костным цементом позволяют получить стойкий положительный лечебный эффект при данной патологии.

Ключевые слова: остеопороз, повреждения позвонков, вертебропластика.

V.V. Zaretskov, A.Y. Shulga, A.Y. Chomartov, et al. Vertebroplasty Treatment Results of Injuries of Thoracic and Lumbar Backbone Departments at Osteoporosis Patients. Saratov Journal of Medical Scientific Research, 2009, vol. 5, № 2, p. 245–247.

Information relates to radiologic (computer tomography) manifestations providing the visualization of thoracic and lumbar backbone department injuries at osteoporotic patients. Contemporary methods of transcutaneous and transpedicle vertebroplasty with bone cement allows to obtain a stable positive healing effect against such pathologies.

Key words: osteoporosis, backbone injuries, vertebroplasty.

Остеопороз в настоящее время по распространенности занимает четвертое место после заболеваний сердечно-сосудистой системы, сахарного диабета и онкологических заболеваний [7]. Наиболее частыми осложнениями остеопороза являются переломы тел грудных и поясничных позвонков [1]. Такие повреждения позвоночника значительно ухудшают качество жизни пациентов [2]. На протяжении многих лет консервативные мероприятия при компрессионных переломах тел позвонков у больных с остеопорозом являлись единственным методом лечения, которое в большинстве случаев не приносило желаемых результатов [4]. Существенным подспорьем для решения проблемы лечения компрессионных переломов тел позвонков стала методика пункционной вертебропластики, предложенная Н. Degamond в 1984 году [6]. В настоящее время она является методом выбора в лечении пациентов с компрессионными переломами тел позвонков на фоне остеопороза, благодаря быстрому регрессу болевого синдрома и механическому укреплению тела позвонка [3, 5]. Следует отметить, что перед выполнением вертебропластики необходимо иметь полную рентгенологическую картину повреждения. Оценку нарушений в аксиальной плоскости можно провести

только по данным компьютерной томографии (КТ). Современный компьютерный томограф позволяет не только оценить характер перелома и степень заинтересованности позвоночного канала, но и получить объемный вид позвонка при 3-D моделировании.

Под нашим наблюдением находились 23 пациентки с компрессионными переломами тел грудных и поясничных позвонков на фоне остеопороза в возрасте от 55 до 79 лет. Остеопороз был подтвержден при помощи рентгеновского денситометра «PRODIGY» фирмы «GE LUNAR CORPORATION» с использованием общепринятых рентгенологических признаков. В 17 случаях была осуществлена вертебропластика, а в 6 — она была невозможна в связи с противопоказаниями, обусловленными соматическим статусом больных. При клиническом обследовании перед операцией у всех больных отмечен выраженный болевой синдром в области повреждения, неврологической симптоматики в представленной группе не выявлено. Всем пациенткам в предоперационном периоде производилось рентгенологическое обследование, включавшее стандартную рентгенографию в двух проекциях и компьютерную томографию. КТ-исследование осуществлялось на рентгеновском компьютерном томографе MX-8000 фирмы «Philips». Сканирование производилось в положении больного на спине в стандартном режиме в аксиальной проекции тонкими срезами с интервалом 2,5 мм с последующим 3-D моделированием.

Ответственный автор — **Чомартов Арсен Юсуфович**
г. Энгельс, Набережная генерала Рудченко, д. 13, кв. 106,
тел: 8452233859 (раб.), E-mail: sarniito@yandex.ru

При рентгенологическом обследовании установлено, что у 65% пациентов было повреждено до нескольких позвонков: в 15% случаев более трех и в 5% — более пяти позвонков. Компрессия тела позвонка более чем на его половину отмечалась у 18% больных, в остальных случаях она составила 25–30% от его высоты. Степень кифотической деформации позвоночника, как правило, не превышала 25°, хотя при множественных переломах позвонков (в 2 случаях) была отмечена выраженная кифотическая деформация по типу «горба вдовы». Целостность позвоночного канала, определяемая при КТ-исследовании, была нарушена в 5% случаев. У ряда больных (55%) имело место в той или иной степени выраженности пролабирование межпозвонкового диска в тело позвонка через поврежденную верхнюю замыкательную пластину.

При проведении вертебропластики была использована классическая транскutánная транспедикулярная методика введения костного цемента. Вмешательства осуществлялись под местной анестезией на следующих уровнях Th_v-1, Th_{vi}-1, Th_{viii}-2, Th_x-3, Th_{xi}-1, Th_{xii}-3, L_i-3, L_{ii}-2, L_{iii}-1. При этом использовался набор для вертебропластики PSD и костный цемент «Simplex» фирмы «Stryker» (США). Манипуляции осуществляли под постоянным контролем

С-дуги «ОЕС 9800 Plus» фирмы «GE OEC Medical Systems». Пациенты, как правило, активизировались спустя 2–5 часов после операции. У всех больных после проведения вертебропластики в течение суток получен стойкий антальгический эффект. Последующее контрольное клиническое и рентгенологическое обследование подтвердили купирование болевого синдрома и надежную стабилизацию поврежденного сегмента позвоночника.

Приводим следующий клинический пример.

Больная Ч., 1949 г.р., в результате падения с высоты получила закрытую травму грудного отдела позвоночника. При рентгенографическом обследовании выявлен компрессионный перелом тела Th₈ позвонка (рис. 1) на фоне остеопороза, подтвержденного при помощи рентгеновской денситометрии. Степень компрессии составила 1/4 высоты тела позвонка (индекс клиновидности 0,8). При КТ-исследовании установлено, что перелом имеет компрессионно-оскольчатый характер с наличием в вентральной части тела позвонка крупного фрагмента, целостность задней стенки тела позвонка сохранена (рис.2). Пациентку беспокоил выраженный болевой синдром, соответствующий уровню повреждения, неврологических нарушений выявлено не было. Учитывая отсутствие заинтересованности позвоночного канала, больной

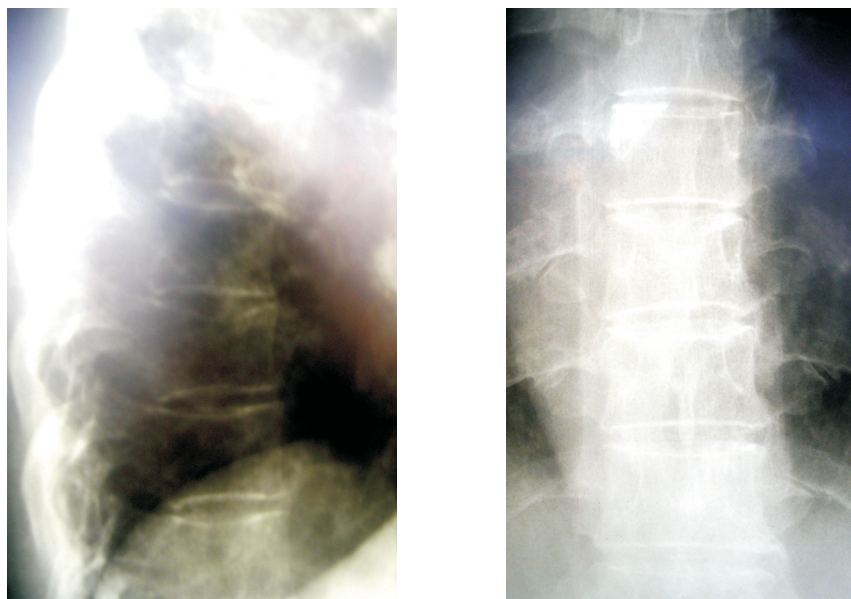


Рис. 1. Рентгенограммы позвоночника в прямой и боковой проекциях больной Ч.

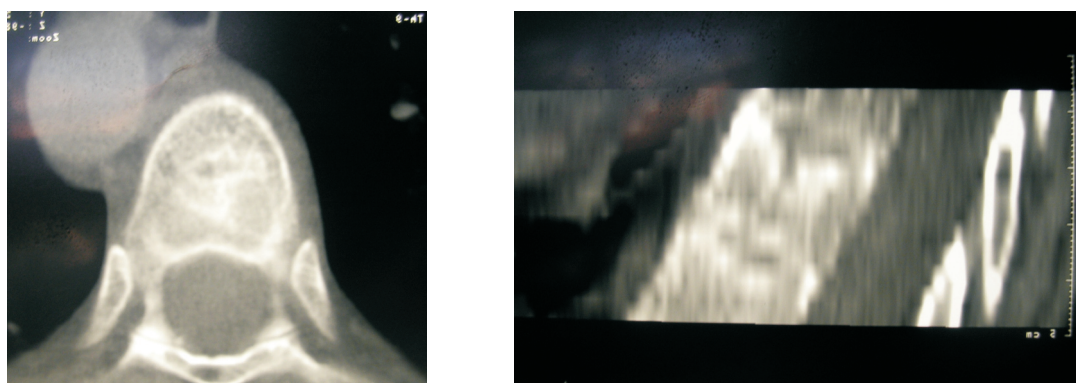


Рис. 2. КТ-исследование Th8 позвонка больной Ч.

произведена пункционная транспедикулярная вертебропластика поврежденного позвонка (рис. 3). При контрольном КТ-исследовании определяется плотное равномерное заполнение тела позвонка костным цементом, в том числе и его вентральной части (рис. 4). Больная была активизирована в течение первых суток после операции. После стандартного 3-дневного курса противовоспалительной терапии пациентка выписана из стационара. При контрольном осмотре через 6 месяцев подтвержден положительный лечебный эффект.

Таким образом, правильно спланированная и выполненная вертебропластика при компрессионных переломах тел позвонков на фоне остеопороза дает возможность в кратчайшие сроки активизировать пациента и избавить его от боли. Полноценное дооперационное обследование, включающее КТ-исследование с 3-D моделированием, позволяет избежать осложнений, связанных с распространением костного цемента за пределы тела позвонка и его проникновением в просвет позвоночного канала.

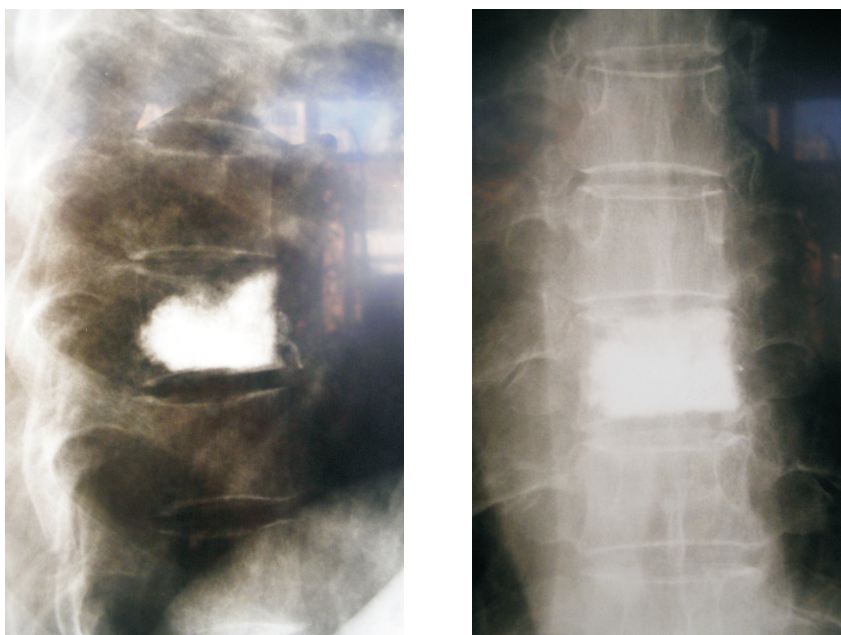


Рис. 3. Рентгенограммы той же больной после операции

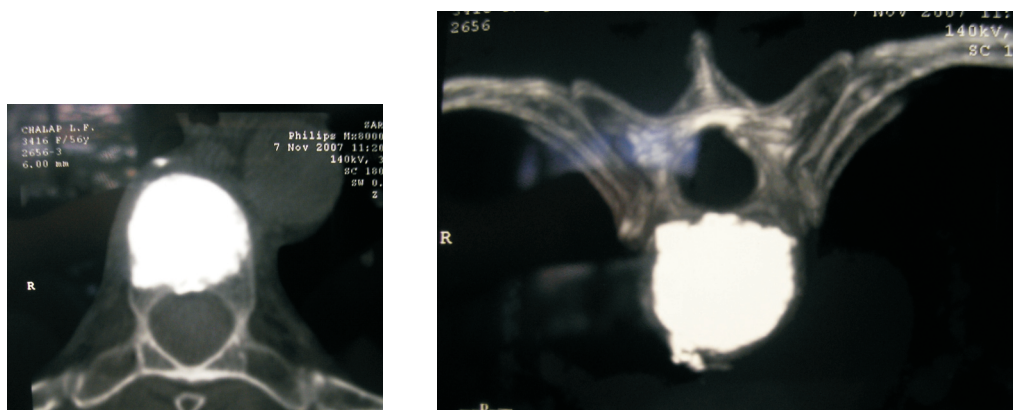


Рис. 4. КТ-исследование Th8 позвонка больной Ч. после операции

Библиографический список

1. Пункционный метод оперативного лечения переломов тел позвонков при остеопорозе / С.С.Бровкин, Г.М.Кавалерский, С.К.Макиров и др. // Русский медицинский журнал. — 2006. — № 16. — С. 1175.
2. Перкутанная вертебропластика (обзор литературы) / Р.С.Джинджихадзе, В.А.Лазарев, А.В.Горожанин и др. // Нейрохирургия. — 2005. — № 1. — С. 37.
3. Дуров, О.В. Вертебропластика при лечении заболеваний позвоночника / О.В.Дуров, И.Н.Шевелев, Т.П.Тиссен // Вопросы нейрохирургии им. Н.Н.Бурденко. — 2004. — № 2. — С. 21–26.
4. Педаченко, Е.Г. Пункционная вертебропластика при компрессионных переломах тел позвонков у больных с остеопорозом / Е.Г.Педаченко, С.В.Куцаев // Украинский медицинский часопис. — 2006. — № 6. — С. 96.
5. The biomechanics of vertebroplasty. The effect of cement volume on mechanical behavior / S.M.Bellkoff, J.M.Mathis, L.E.Jasper [et al.] // Spine. — 2001. — Vol. 26. — P. 1537–1541.
6. Preliminary note on the treatment of vertebral angioma by percutaneous acrylic vertebroplasty / P.Galibert, H.Deramond, P.Rosat [et al.] // Neurochirurgie. — 1987. — Vol. 33. — P. 166–168.
7. Melton, L.J. Epidemiology of spinal osteoporosis / L.J.Melton // Spine. — 1997. — 22, 24 Suppl. — P. 2–11.