

Mediastinal germ hücreli dev tümör: İki olgu nedeniyle***Giant germ cell tumor with mediastinal localization: A report of two cases*****Fatih Meroğlu¹, Maruf Şanlı², A. Feridun Işık³, Bülent Tunçözgür⁴, Levent Elbeyli⁵**¹⁻⁵*Gaziantep Üniversitesi Tıp Fakültesi Göğüs Cerrahisi Anabilim Dalı, Gaziantep- Türkiye*

Geliş Tarihi / Received: 30.12.2009, Kabul Tarihi / Accepted: 19.02.2010

ÖZET

Germ hücreli tümörler sıklıkla ön mediastende yerleşirler. Bu yazıda farklı lokalizasyonlu ve dev boyutta olan iki olgu sunulmuştur. Kliniğimizde opere edilen, mediastinal lokalizasyonlu büyük iki germ hücreli tümör olgusunu literatür eşliğinde irdelendi. Tanı yöntemleri olarak akciğer grafisi, bilgisayarlı tomografi (BT) ve transtorasik tru-cut biopsi kullanıldı. Sonuç olarak intratorasik, mediastinal dev teratomlar literatürde nadir olarak bildirilmektedir ve cerrahi tam eksizyon sağ kalımda en önemli faktördür.

Anahtar kelimeler: Germ hücreli tümör, mediasten, dev boyut, dermoid kist, teratom

ABSTRACT

Germ celled tumors frequently localize in anterior mediastinum. In this study we presented two germ cell tumors with different localization and huge size. We discussed two cases with germ cell tumors operated in our clinic together with literature findings. Chest x-ray, computerized tomography (CT) and transthoracic tru-cut biopsy were used for diagnosis. The huge intratorasik teratomas are rarely seen and surgical full resection is the most important factor in survival.

Key words: Germ cell tumor, mediastinum, huge size, dermoid cyst, teratoma

GİRİŞ

Primer germ hücreli tümörler göreceli olarak nadir görülen ve mediastinal tümörlerin yaklaşık olarak %10-15 ini oluşturan tümörlerdir. Teratomlar özellikle geç adolesan dönemde seyrek görülen selim veya malign tümörlerdir. Selim teratomlar sıklıkla ön mediastene yerleşmekle birlikte, akciğer parankimi içinde ya da paravertebral alanda da yerleşebilirler¹. Teratomların histolojik olarak içerisinde düz kas hücreleri, kıkırdak, saç folikülleri, deri gibi yapıları barındıran endoderm, ektoderm ve mezodermden köken alan dokulardan oluştuğu görülmektedir. Üç ayrı şekli vardır; epidermoid kist, dermoid kist ve teratomlar². Bu yazıda, lokalizasyonu ve boyutu nedeniyle farklılık gösteren iki olgumuzu literatür bilgileri eşliğinde sunduk.

Olgu 1

Otuz dokuz yaşındaki kadın hastaya nefes darlığı, hırıltılı solunum, göğüs ağrısı şikayetleri ile başvurdu. Başka merkezde, toraks ultrasonografisi (USG) yapılmış olup, sağ hemitoraksta yoğun içerikli

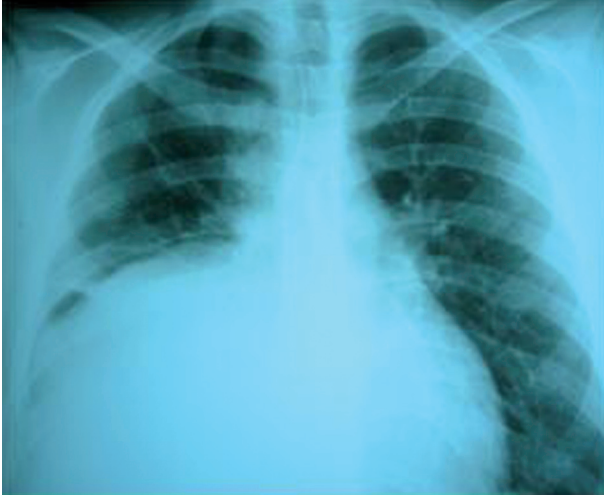plevral efüzyon görülmesi üzerine kliniğimize sevk edilmişti.

Öz ve soygeçmişinde özellik olmayan hastanın fizik muayenesinde sağ hemitoraks alt zonda solunum sesleri azalmış olarak saptandı. Akciğer grafisinde sağda diyafragma konturlarını silen opasite izlendi (Resim 1). Toraks bilgisayarlı tomografide sağ hemitoraksda kitle görüldü (Resim 2). Biyokimyasal incelemelerinde patoloji saptanmayan olguya torasentez yapıldı ve yoğun kıvamda sıvı aspire edildi. Hastaya eksploratif amaçlı sağ hemitoraksa video yardımlı torakoskopik cerrahi (VATS) uygulandı. Explorasyonda ekstra-parankimal intra-torasik yaklaşık 15×15 cm ebadında kitle görülmesi üzerine, sağ posterolateral torakotomi ile 7. interkostal aralıktan toraksa girildi. Sağ hemitoraks kardio-frenik sinusta içi sıvı dolu kistik lezyon görüldü. Kistik lezyondan iğne ile koyu renkte sıvı aspire edildi. Apse poşu açıldıktan sonra ikinci apse poşu görüldü. İkinci kist poşuda iğne ile aspire edilerek yeşilimtrak renkte sıvı alındı, ikinci apse poşu açıldıktan sonra bir üçüncü kist poşu daha görüldü. Üçüncü kist poşu da iğne ile aspire edildi ve sarı

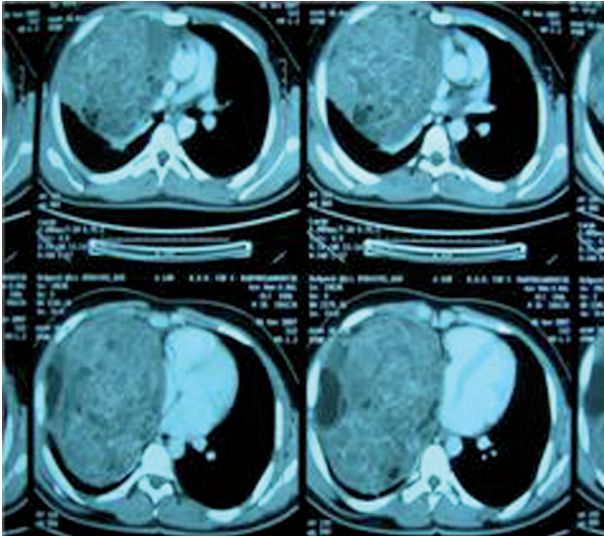
Yazışma Adresi /Correspondence: Dr. Fatih Meroğlu, Gaziantep Üniversitesi Tıp Fakültesi Göğüs Cerrahisi AD Gaziantep- Türkiye E-posta: drfatihmeteroglu@hotmail.com

Copyright © Dicle Tıp Dergisi 2010, Her hakkı saklıdır / All rights reserved

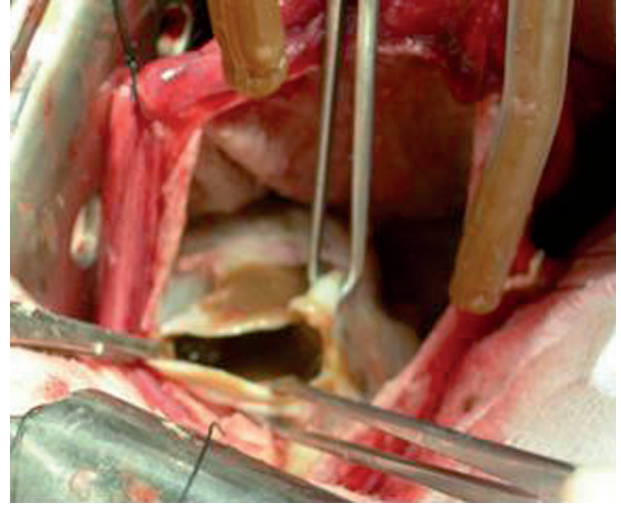
renkte sıvı alındı. Kist poşu açıldı (Resim 3). Poşun mediastinal plevra ile olan bağlantısı kesilerek çıkartıldı. Her üç kist poşundaki sıvılardan kültür ve aside dirençli bakteri (ARB) için örnek gönderildi. ARB test sonucu negatif olarak geldi, kültürde ise üreme olmadı. Histopatolojik incelemede dermoid kist tanısı doğrulandı. Postoperatif sorunu olmayan hasta 7. günde taburcu edildi.



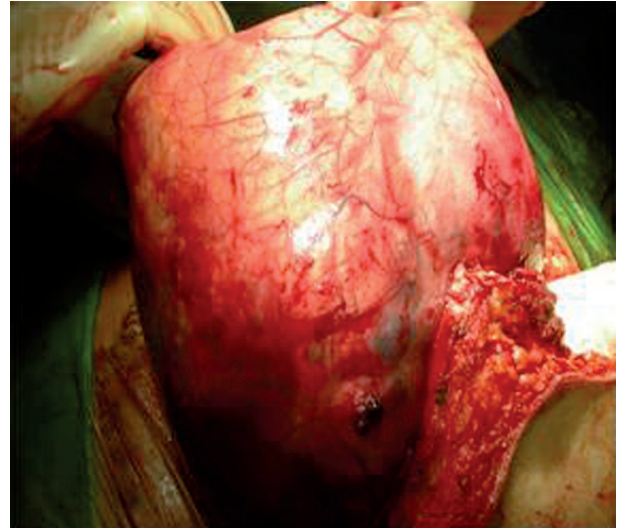
Resim 1. Toraks ön-arka grafide kitlenin görünümü



Resim 2. Toraks bilgisayarlı tomografide kitlenin görünümü



Resim 3. Kitlenin kist poşunun açılması



Resim 4. İkinci kitlenin çıkarılması

Olgu 2

İkinci olgumuz, son bir yıldır nefes darlığı, göğüs ağrısı ve son bir ayda 15 kg kaybı olan 16 yaşındaki erkek hasta idi. Bu şikâyetler ile başvurduğu bir başka merkezden kliniğimize sevk edilmişti. Çekilen akciğer grafisinde sağ hemitoraks orta zona kadar uzanan homojen dansite artışı saptanması üzerine kliniğimize yatırıldı. Öz ve soygeçmişinde özellik olmayan hastanın fizik muayenesinde sağ hemitoraks orta ve alt zonda solunum sesleri azalmıştı. Biyokimyasal incelemelerinde Sedim: 38 mm/h, tümör markerleri insan koriyonik gonadotropin (HCG): 14.9 (0-1), alfa-fetoprotein (AFP) > 300 (0-5.8), CA125: 61,3 (0-3.5) solunum fonksiyon testleri FVC: 2.64 (% 61), FEV1: 2.04 (%57) olarak

saptandı. Hastaya yapılan Ekokardiografide (EKO) sağ atriuma bası yapan kitle ve çekilen pozitron emisyon tomografisinde (PET) sağ hemitoraksı kaplayan kitlede malignite düzeyinde florodeoksi glukoz (FDG) tutulum (maks SUV: 6.3-5.4) saptandı. Tru-cut biyopsi yapıldı. Histopatolojik incelemenin sonucu germ hücreli tümör olarak raporlandı.

Hastaya operasyon planlandı. Median sternotomi ile kitleye ulaşıldı. Hasta ameliyata alınarak median sternotomi ve sağ hemiclamshele insizyonu ile kitle total olarak çıkartıldı. Kitle yaklaşık 25x20x20 cm boyutunda ve 2300 gram ağırlığındaydı (Resim 4). Postoperatif komplikasyonu olmayan hasta önerilerle taburcu edildi

TARTIŞMA

Tipik olarak 2. ve 4. on yıllar arasındaki genç erişkinlerde ve her iki cinste eşit olarak görülen germ hücreli tümörler birçok kompartmana uzanım vakalarının %15-20 sinde görülür. Diğer bir yayına göre, nörojenik³ tümörlerin ve neoplastik lenfadenopatinin de sıklıkla yerleştiği visseral kompartmanın posteriorunda yada paravertebral bölgede %3-8 oranında yerleşmiştir⁴. İlk olgumuzda teratom sağ alt paravertebral bölgede iken, ikinci olgumuzda ise sağ hemitoraks orta ve alt zonda bulunuyordu.

Teratomlu hastaların 2/3'ü asemptomatikdir. En yaygın semptom ise göğüs ağrısıdır. Diğer semptomlar öksürük ve dispnedir. Kistik özelliği nedeniyle büyük boyutlarda bile kompresyona bağlı semptomlar nadirken, bronşial ağaca açılım durumunda hemoptizi görülebileceği bildirilmiştir⁴. İlk olgumuzda nefes darlığı, hırıltılı solunum, göğüs ağrısı şikayetlerinin olması ve uzun dönem asemptomatik seyrettikten sonra, büyük boyuta ulaştığında semptom vermesi, ikinci olgumuzda ise yaklaşık 1 yıldır nefes darlığı, göğüs ağrısı ve son 1 ayda 15 kg kaybının olması literatür bilgileriyle uyumlu görülmektedir.

Tanı, klasik direk grafiyi takip eden Toraks BT ile yüksek oranda konur. Tipik olarak orta hattın bir tarafına genişleyen ve bir akciğere protrüze olan, iyi sınırlanmış anterior mediastinal kitleler şeklinde görülebilirler. BT, yumuşak doku (tüm vakalarda), sıvı (%88), yağ (%76), kalsifikasyon (%53), diş gibi teratoma dâhil olan tüm dokuların dansitesini doğru tahmin etmektedir⁵.

Chen ve ark. (1978-1994) 140 olguluk serilerinde en büyük teratomun boyutunun 14.6x11.2x8.9

cm olduğunu yayınladılar⁶. Tominaga ve ark. yayınladığı en büyük olguları 14x12x10 cm ve 1045 gr⁶, Santos ve ark.'nın en büyük olguları ise 21x15x11 cm ve 1327 gr dır⁷. İlk olgumuzda sağ kardiofrenik sinusta yaklaşık 15x15x14 cm boyutunda içi sıvı dolu kistik lezyon mevcuttu. İkinci olgumuz ise 25x20x20 cm boyutunda ve 2300 gram ağırlığındaydı.

Primer germ hücreli tümörlerin tedavisinde cerrahi rezeksiyon ilk seçenektir ve tam rezeksiyon uzun sağ kalım sağlamaktadır. Median sternotomi sıklıkla tümörü çıkarmak için tercih edilen yoldur ama tümörün çapı, lokalizasyonu ve ekspansiyonuna bağlı olarak posterolateral veya anteroposterior torakotomi de seçilebilmektedir. Tedavi sonuçları oldukça iyidir⁸. İlk olgumuzda sağ kardio-frenik sinusteki ekstraparankimal kistik lezyona, sağ posterolateral torakotomi ile yaklaşılarak kitle total olarak çıkartıldı. İkinci olgumuzda ise mediansternotomi ile ameliyata başlandı. Kitlenin çok büyük olması ve çıkarılmaması nedeniyle sağ hemiclamshele insizyonu eklenerek kitle total olarak eksize edildi. İlk hastamız post-op komplikasyonsuz olarak 1 yıl izlendi. İkinci olgumuz ise histopatolojik tanının immatür teratom gelmesi üzerine onkoloji kliniğince takibe alındı.

Sonuç olarak dev intratorasik mediastinal teratomlar nadir olarak görülmektedir ve cerrahi tam çıkarım sağ kalımda en önemli faktördür.

KAYNAKLAR

1. Soysal Ö, Saraç K, Kutlu R et al. A case of mediastinal teratoma presenting as a cystic lesion on chest wall. East J Med 1998;3:32-3.
2. Jung IM, Park SH, Park JG et al. Teratoma with malignant transformation in the anterior mediastinum: A case report. Korean J Radiol 2000;1:162-4.
3. Moeller KH, Rosado-de-Christenson ML, Templeton PA: Mediastinal mature teratoma: imaging features. AJR Am J Roentgenol 1997;169:985-90.
4. Shirodkar NP, Chopra PS, Marker M, Murphy KD, Dharmoon A, Kwon OJ. Conjoined gastric and mediastinal benign cystic teratomas. Case report of a rare occurrence and review of literature. Clin Imaging 1997; 21:340-345.
5. Chen L, Ping Y, Zhang H. The clinical characteristics and surgical treatment of giant mediastinal tumors: an analysis of 140 cases. Zhonghua Zhong Liu Za Zhi. (Chinese) 1996;18:448-50.
6. Tominaga K et al. A Surgical case of giant mediastinal teratoma. Kyobu Geka. (Japanese) 1994;47:944-7.
7. Paulo Cesar Santos et al. Giant mediastinal teratoma found during surgery after thoracic trauma, Rev Bras Cir Cardiovasc 2007;22:175-9.
8. Takeda S, Miyoshi S, Ohta M, Minami M, Masaoka A, Matsuda H. Primary germ cell tumors in the mediastinum. A 50-year experience at a single Japanese institution. Cancer 2003;97:367-76.