

OLGU SUNUMU / CASE REPORT

Mesaneyeye lokalize primer amiloidozis: Olgu sunumu*Primary localized amyloidosis of urinary bladder: Case report***Basri Çakıroğlu¹, Lora Ateş², Ramazan Gözüküçük³, Mustafa Güçlü⁴****ÖZET**

Mesanenin primer amiloidozu nadir görülen ve etiyolojisi kesin bilinmeyen klinikopatolojik bir durumdur. Hastalık belirti ve semptomları olarak mesane tümörünü düşündürür. Bazı hastalarda alt karın ağrısı, sık idrara çıkma, dizüri gibi alt üriner sistem yakınmaları yapabileceği gibi en önemli semptomu makroskopik ağrısız hematüridir. Bu çalışmada; ilk başvuru şikayeti ağrısız makroskopik hematüri olan 66 yaşında primer mesane amiloidozu olan kadın hasta sunuldu.

Anahtar kelimeler: Amiloidoz, mesane, hematüri.

GİRİŞ

Amiloidoz birçok dokuda, çeşitli amiloid proteinlerin hücre dışında birikimi ile karşımıza çıkan heterojen hastalıklar grubu olarak tanımlanabilir. Amiloidin %95'i fibril protein, kalan %5'i P komponent ve diğer glikoproteinlerden oluşur. Başlıca amiloid proteinleri: 1- AL (amiloid hafif zincir): plazma hücrelerinden kaynaklanır ve Ig hafif zincir içerir. 2- AA (amiloid associated): İmmünglobulin olmayan proteindir, karaciğerde sentezlenir. Amiloidoz tanısında Kongo kırmızısı (KK-Kongo red) boyama yöntemi altın standarttır ve tanı için boyanan birikimlerin ışığı çift kırması şarttır.²

Mesanenin primer lokalize amiloidozu etiyolojisi bilinmeyen, nadir görülen bir hastalıktır. Günümüzde bilinen standart bir tedavi yöntemi yoktur. İlk kez 1853 yılında Virchow tarafından tanımlanmıştır. Bu durumun anlaşılması klinik olarak ilginçtir, çünkü sadece mesaneyi etkileyen birincil amiloidoz infiltrate tümör ile karıştırılabilir. Mesanede lo-

ABSTRACT

Primary amyloidosis of the bladder is a rare pathological condition which the etiology is unknown. The signs and symptoms suggests bladder tumor. In some patients, lower urinary tract symptoms such as lower abdominal pain, frequent urination, dysuria and complaints of gross painless hematuria occur. In this study a case of primary localized amyloidosis of the bladder in a 66 years old female who had gross painless hematuria as the initial symptom is described.

Key words: Amyloidosis, bladder, hematuria.

kalize amiloidoz; klinik olarak sistoskopi görüntüsü ile ve radyolojik tetkiklerle mesane tümörünü taklit eder.^{3,4}

OLGU

Polikliniğimize makroskopik hematüri şikayeti ile başvuran 66 yaşında kadın hasta bu olgu sunumunda incelendi. Hastanın özgeçmişinde özellik yoktu. Geçirilmiş cerrahi, ilaç veya sigara kullanım öyküsü bulunmamaktaydı. Yapılan ultrasonografik incelemede mesane duvar kalınlığında artış dışında herhangi bir patoloji yoktu. Tam idrar tetkikinde bol eritrosit saptandı. İdrar kültüründe üreme yoktu. Genel anestezi altında sistoskopi yapıldı. Mesane sol üst taraf kubbeye yakın 1 cm çapında üzeri düzgün mukoza ile kaplı tümöral kitle tespit edildi. Tümöre TUR ile rezeksiyon işlemi yapıldı. Koterizasyon sonrasında 22 F foley 3 yollu sonda takılıp işlem sonlandırıldı. Alınan doku örneklerinin mikroskopik incelemesinde ürotelyal epitelde yer yer

¹ Hisar Intercontinental Hospital Üroloji Kliniği İstanbul, Türkiye

² Hisar Intercontinental Hospital Patoloji Bölümü İstanbul, Türkiye

³ Hisar Intercontinental Hospital Enfeksiyon Hastalıkları ve Klinik Mikrobiyoloji İstanbul, Türkiye

⁴ Hisar Intercontinental Hospital Gastroenteroloji Kliniği İstanbul, Türkiye

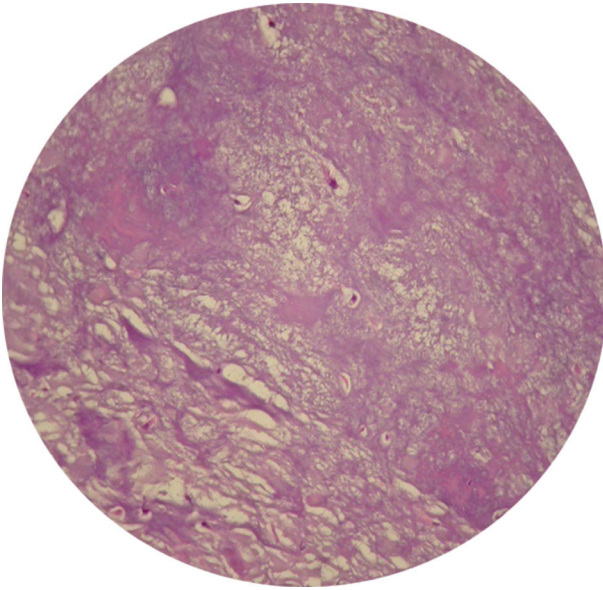
Yazışma Adresi /Correspondence: Dr. Basri Çakıroğlu,

Hisar Intercontinental Hospital, Ümraniye, İstanbul, Türkiye Eposta: rgozukucuk@hisarhospital.com

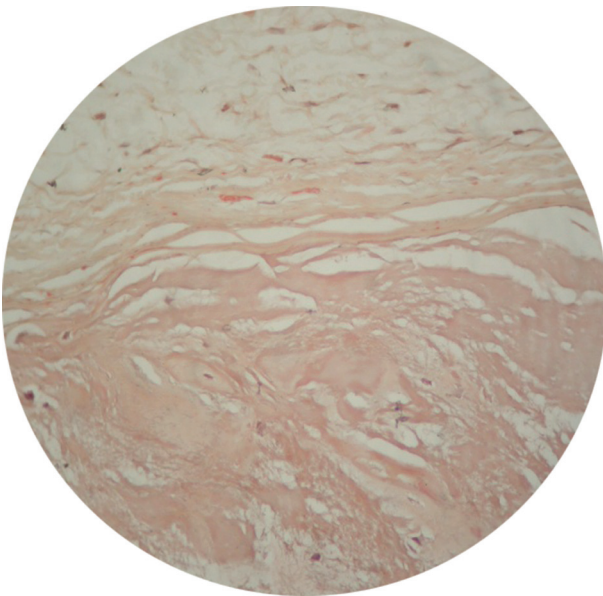
Geliş Tarihi/ Received: 05.01.2012, Kabul Tarihi/ Accepted: 01.06.2012

Copyright © Dicle Tıp Dergisi 2012, Her hakkı saklıdır / All rights reserved

erozyon ile epitel altında hafif fibrozis, neovaskülarizasyon ve odaksal mononükleer iltihabi infiltrasyon görüldü. Bazı alanlarda pembe, eozinofilik amorf madde birikimi, küçük ossifikasyon alanları ile küçük kondroid metaplazi alanları izlendi. Amiloid birikimi yönünden uygulanan kongo kırmızısı boyasında madde birikiminin izlendiği alanlarda pozitif boyanma elde edildi. (Resim 1, 2). Hastanın postop 1. gün sondası çekildi. Spontan idrar yaptıktan sonra, hastaya herhangi bir medikal tedavi önerilmeden kontrole gelmek üzere taburcu edildi.



Resim 1. Kondroid metaplazi odağı (HE x 10)



Resim 2. Lamina propriyada amiloid birikimi (Kongo x 10)

TARTIŞMA

Amiloid farklı klinik durumlarda çeşitli doku ve organlarda hücre dışında biriken patolojik proteinöz bir materyaldir. Amiloidoz beta-plak yapısında fibriller bir protein olan amiloidin doku ve organlarda birikmesi ile karakterizedir. Primer olabileceği gibi, birlikte görüldüğü hastalıklara sekonder de olabilir. Sistemik amiloidoz nedenleri arasında en sık görülen sekonder amiloidozdur.

Amiloidozdan böbrekler, kemik iliği, tiroid, karaciğer, akciğer, larinks, cilt ve dil gibi pek çok organ ve doku etkilenebilir. Genitoüriner sistemde ise amiloidoz oldukça nadir görülür. Mesane, üreter, prostat, vas deferens, korpus spongiosum ve seminal veziküllerde amiloid birikimi olabildiği bildirilmiştir.^{6,7,8} Çoğu olguda genitoüriner sistem amiloidozu lokalize ve asemptomatik olup malignensi ile karışabilmektedir. Ancak son yıllarda lokalize amiloid birikiminin malignensi gelişimini ve ayrıca prostat ve mesane kanserlerinin invazyonunu uyardığı düşünülmektedir.^{8,9} Bunun yanı sıra Crohn hastalığı gibi sistemik hastalıklara ikincil olarak prostatta AA tipi amiloid birikimine rastlanabilmektedir.¹⁰

Mesanede primer amiloidoz da oluşabilir. Bu, nadir görülen bir mesane hastalığıdır. Bu genellikle sağlıklı ve genç insanlarda görülür. Kadınlarda daha çok görülür. Bu durum genellikle asemptomatik hematüri ile başlar. Lezyonun ödem ile çevrili kanama veya ülser alanlar içermesi gibi inflamatuvar süreci içeren sistoskopik bulgular muhtemel bir infiltratif tümörü taklit eder. Ancak, idrar sitolojisinde herhangi bir tümör hücresi görülmez. Sistoskopide sarımsı plakların endoskopik olarak görülmesi amiloidozu düşündürmelidir. Mesanede lokal başlayan amiloid birikimi zamanla mesaneye yayıldığında, mesanenin nöronlarında disfonksiyon yaparak nöropati gelişimine yol açabilir ve bu durumda mesanenin motor fonksiyonlarını etkiler. Ağrısız hematüri en önemli semptom olup bizim hastamızda da mevcuttu. Histopatolojik incelemede hastamızda amiloid birikiminin yanı sıra küçük kondroid metaplazi odakları da görülmekteydi. Kondroid metaplazi mesanede, özellikle tümör olgularında rastlanabilen bir bulgudur.^{11,12,13} Taşdemir ve arkadaşlarının¹⁴ sunduğu benzer bir olguda ise mesane tümörünü taklit ederek hematüriye neden olan eozinofilik sistit olgusu sunulmuştur.

Mesanenin primer amiloidozu nadirdir. Bu tür vakaların bir araya geldiği geniş çaplı araştırmalara ve gelecekte yeni geliştirilecek tedavi modalitelerine ihtiyaç vardır.

KAYNAKLAR

1. Auge BK, Haluszka MM. Primary amyloidosis of the bladder. *J Urol* 2000;163(10):1867-8.
2. Westermarck P, Benson MD, Buxbaum JN, et al. Amyloid: Toward terminology clarification. Report from the Nomenclature Committee of the International Society of Amyloidosis. *Amyloid* 2005, 12(1):1-4.
3. Khan SM, Birch PJ, Bass PS, Williams JH, Theaker JM. Localized amyloidosis of the lower urinary tract: a clinicopathologic and immunohistochemical study of nine cases. *Histopathology* 1992;21(2):143-7.
4. Fujihara S, Glenner G. Primary localized amyloidosis of the genitourinary tract: Immunohistochemical study of eleven cases. *Lab Invest* 1981;44(1):55-60.
5. Caballero Giné JM, Borrat Font P, Martí Picas L, Ristol Pont J. Amiloidosis vesical: Presentación de dos casos. *Actas Urol Esp* 2000;24(5):413-5.
6. Esslimani M, Sere I, Granier M, et al. Urogenital amyloidosis: Clinico-pathological study of 8 cases. *Ann Pathol* 1999; 19(6): 487-91.
7. Jun SY, Kim KR, Cho KS, et al. Localized amyloidosis of seminal vesicle and vas deferens. *J Korean Med Sci* 2003; 18(3): 447-51.
8. Mark IR, Goodlad J, Lloyd-Davies RW. Localized amyloidosis of the genito-urinary tract. *J R Soc Med* 1995; 88(6): 320-4.
9. Maroun L, Jakobsen H, Kromann-Andersen B et al. Amyloidosis of the seminal vesicle- a case report and review of the literature. *Scand J Urol Nephrol* 2003; 37(6): 519-21.
10. Muro K, Kobayashi M, Shimizu Y, et al. A case of systemic AA amyloidosis complicating Crohn's disease. *Nippon Jinzo Gakkai Shi* 1998; 40(4): 284-9.
11. Mahul BA. Histological variants of urothelial carcinoma: diagnostic, therapeutic and prognostic implications. *Modern Pathology* 2009; 22(2):96-118.
12. Papandreou C, Skopelidou A, Kappes G and Daouaher H. Primary osteosarcoma of the urinary bladder treated with external radiotherapy in a patient with a history of transitional cell carcinoma: A case report. *J Med Case Reports* 2010; 4(1): 70-1.
13. Baydar DE, Himmetoglu C, Yazici S, Kiziloz H, Ozen H. Primary osteosarcoma of the urinary bladder following cyclophosphamide therapy for systemic lupus erythematosus: A case report. *J Med Case Reports* 2009; 3(1): 39-40.
14. Taşdemir C, Onur R, Tuygun UO, Orhan İ. Mesane tümörünü taklit eden eozinofilik sistit olgusu. *Fırat Tıp Dergisi* 2004;9(3): 99-101.