

## Ratlarda Ovaryektomi Sonrasında Uygulanan Östrojenin Submandibular Tükürük Bezi Üzerine Olan Etkisi

Berna Güney Saruhan\*, M. Aydın Ketani\*

### ÖZET

*Ekzojen ve endojen östrojenlerin, insan ve farklı hayvan türleri üzerindeki etkileri iyi bilinmektedir. Tavşan, fare ve insan dokusunda östrojen reseptörlerinin mevcut olduğu rapor edilmiştir. Ovaryektomi sonrasında dokularda şekillenebilecek histopatolojik değişikliklerin gerçekleşmesi, bunun yanı sıra ekzojen olarak kullanılan östrojenin bu değişiklikler üzerindeki etkilerinden yola çıkarak çalışmada ekzojen kaynaklı östrojenin erişkin ovaryektomili sıçanların submandibular bezi üzerine olan histolojik etkileri araştırıldı. Bu amaç için, erişkin 36 adet dişi Wistar Albino rat kullanıldı. Ratlar, Sham, Kontrol ve Uygulama olmak üzere 3 ayrı gruba ayrıldı. Sham grubundaki ratlara hiçbir işlem uygulanmadı, kontrol grubundakilere bilateral ovaryektomi yapıldı, uygulama grubuna ise ovaryektomi ve östrojen uygulaması yapıldı. Uygulamaların bitiminden sonra hayvanlar sakrifiye edildi. Submandibular bezi çıkarıldıktan sonra, rutin histolojik takip işlemlerine geçildi. Elde edilen parafin kesitleri Hematoksilen Eozin ile boyanarak ışık mikroskopunda değerlendirildi.*

*Ovaryektomi sonrasında bezin parankimasında ve stromasında yapısal bozulmalar şekillenirken, ovaryektomi sonrasında verilen ekzojen östrojenin submandibular bezde kısmi bir düzelmeye neden olduğu ve östrojen eksikliğine bağlı olarak şekillenen değişiklikleri ortadan kaldırmadığını gözlemledik.*

*Anahtar Kelimeler: Menopoz, Sex Hormonları, Tükürük Bezleri*

### *Effect of Oestradiol Administration on Rat Submandibular Gland after Ovariectomized Period*

#### SUMMARY

*In this study, we aimed to investigate exogen estrogen on submandibular gland of adult ovariectomized rats. To this end, thirty-six virgin female Wistar Albino rats were used and were divided into three equal groups. Sham groups received no treatment, all animals in the other two groups were bilaterally ovariectomized. Control groups was designated bilaterally ovariectomized and oestradiol was given application groups.*

*Following the applications all animals were sacrificed, then submandibular gland was excised and paraffin wax. Paraffin sections, obtained by routine histologic methods, were cut at 5µm and stained with Hematoxylin-Eosin. The stained sections were later evaluated under a light microscopy.*

*Histological studies indicated that, after oestrogen deficiency period, the glandular parenchyma and stroma was destroyed. When oestrogen was given exogenously, it was seen that after ovariectomy, the gland was partially improved.*

*These data demonstrate that oestrogen deficiency play a role in rat of the submandibular gland. Exogenous oestrogen leads to partial improvement and oestrogen deficiency doesn't lead to changes of the gland. Exogenous oestrogen does not completely prevent submandibular gland structure.*

*Key Words: Menopause, Sex Hormones, Salivary Glands.*

## GİRİŞ

Steroid hormonlar hem tükürük bezlerinin yapısında hemde çiğneme fonksiyonu üzerinde önemli bir rol oynarlar. Böylelikle hem yabani hemde laboratuvar ortamındaki tavşanların erkek ve dişisinde maksimal seksüel aktivite düzeyi ile yüksek çiğneme frekansı arasında ilişki kurulduğu görülmüştür (1-2). Seks hormonları (androgenler ve östrojenler) tükürük bez fonksiyonunun düzenlenmesinde belirgin rol oynarlar. Yapılan çalışmalarda dişi ratların tükürük bezlerinde östrojen reseptörlerinin varlığı gözlemlenmiştir (3).

Evcilleştirilmiş tavşanların gonadlarının çıkarılması çiğneme frekansını azaltmıştır (4,5). Bu sonuç dişilerde östradiol, erkeklerde testesteron kullanımıyla önlenir (5). Ayrıca, gebelik esnasında seksüel isteğin düşük düzeylerde olduğu ve çiğneme frekansının düşük olması ilede ilişkili olduğu anlaşılmıştır (6,7).

Tavşan submandibular bezi belirgin bir seksüel dimorfizm gösterir (1,8). Erkekler de bezin ağırlığı dişilerden 4 kat daha fazladır ve sekreteruar acinilerin çapı dişilerden belirgin derecede daha geniştir (1,9). Erkek tavşanlarda kastrasyon submandibular bezin ağırlığını, tubullerin çapını ve sekreteruar epitelin yüksekliğini belirgin derecede azaltır (9). Buna aykırı olarak ovarektomi zıt hareket yaparak, submandibular bezin ağırlığını, tubullerin çapı ve sekreteruar epitelin yüksekliğini artırır (1). Yine gonadların çıkarılması kesin olarak submandibular bezin sekreteruar aktivitesini azaltır ve her iki cinstede (erkek, dişi) acinilerin yüzdesinde azalma yaparken, dişilerde apokrin sekresyon ile birlikte acini yüzdesini azaltır. Üstelik submandibular bezin sekreteruar aktivitesinin önemli varyasyonlarının dişi üreme siklusuyla karşılıklı olduğu gözlemlenmiştir (10).

Özellikle son yıllarda menopoza sonrası da ortaya çıkan tükürük fonksiyonu ile ilgili olarak, ayrıca steroid hormon kullanımının yaygınlaşmasına bağlı olarak çene altı tükürük bezinin histopatolojik değişikliklerinin neler olabileceğini araştırmak istedik.

## GEREÇ VE YÖNTEM

Çalışmada Dicle Üniversitesi Sağlık Bilimleri Uygulama ve Araştırma Merkezinden (DÜSAM) sağlanan ortalama  $210 \pm 215$  gr ağırlığında 75 günlük 36 adet dişi Wistar Albino sıçan kullanıldı. Sıçanlar  $90 \text{ m}^3$  lük bir odada ortalama  $25 \pm 3 \text{ }^\circ\text{C}$ ' de çelik kafeslere kondular, pelet yem ve musluk suyu ile ad libitum beslendiler. Sıçanlar rasgele seçilerek 3 eşit gruba ayrıldı.

Grup-1: Herhangi bir işlem yapılmadı (sham, n=12)

Grup-2: Bu gruptaki hayvanlara İM yolla ketamin HCL 35 mg/kg dozunda verilerek bilateral overektomi yapıldı (kontrol, n=12)

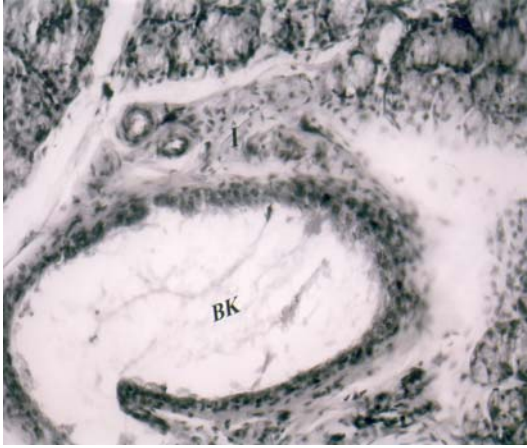Grup-3: Bu gruptaki hayvanlar 2. gruptaki hayvanlarla aynı muameleye tabii tutuldu. Ek olarak bu hayvanlara 3 gün süreyle 0.1 ml taşıyıcı solüsyon içerisinde  $1.0 \mu\text{g}$   $17\beta$  östradiol (1,3,5/10- estratriene-3,  $17\beta$  diol, Sigma) S.C olarak uygulandı. (Taşıyıcı solüsyon:1/3 oranında karıştırılmış Benzil Alkol ve Amerikan Yerfıstığı yağı), (n=12)

Uygulamaların bitiminden sonra bütün hayvanlara letal dozda Ketamin HCL uygulaması yapılarak sakrifikasyon işlemi gerçekleştirildi. Sakrifikasyondan sonra hayvanların mandibular bezleri ekstirpe edilerek nötral formalinde fikse edildi. Dehidrasyon ve parafin inklüzyon işleminden sonra dokular parafin bloklara gömüldüler. Parafin bloklardan kızaklı mikrotom yardımıyla  $4\text{-}5 \mu\text{m}$  kalınlığında kesitler alındı. Elde edilen kesitler Hematoksilen-Eozin ile boyandı. Boyama işlemi takiben tüm kesitler ışık mikroskopunda incelenerek değerlendirildi ve fotoğrafları çekildi (Nikon elips 400 Araştırma Mikroskobu).

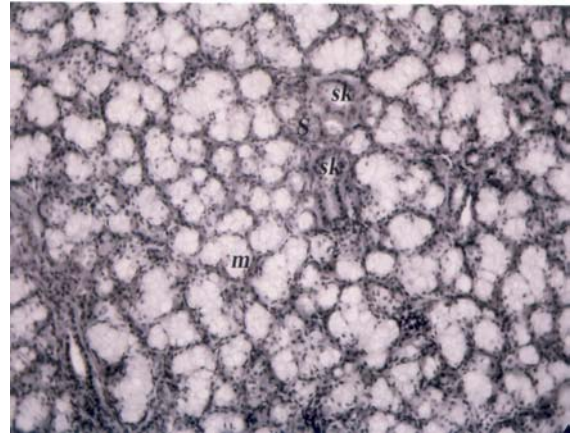
## BULGULAR

Kontrol grubunun submandibular bezinin histolojik incelenmesinde organın parenkimasında, seröz ve müköz asinilerde düzenli yapı gözlemlenirken, salgı kanallarının prizmatik şekilli hücreleri, lumenlerin düzgün yapısı izlenmiştir ( Resim 1a-b)

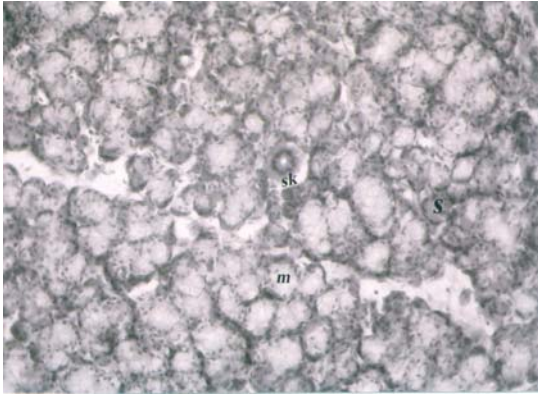




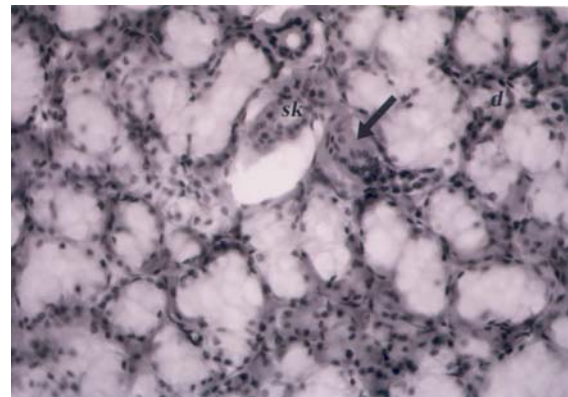
**Resim 1a.** Sham grubuna ait normal görünüm.Boşaltım, salgı kanallarının prizmatik şekilli hücreleri, lumenlerinin düzgün yapısı, seröz ve müköz acinilerdeki düzgün yapılanma. (Boyama:Hematoksilen-EozinX20).



**Resim 2a.** Kontrol grubuna ait görünüm. Müköz acinilerde genişleme, salgı kanallarının lumenlerinde düzensizlikler. (Boyama: Hematoksilen-EozinX10).



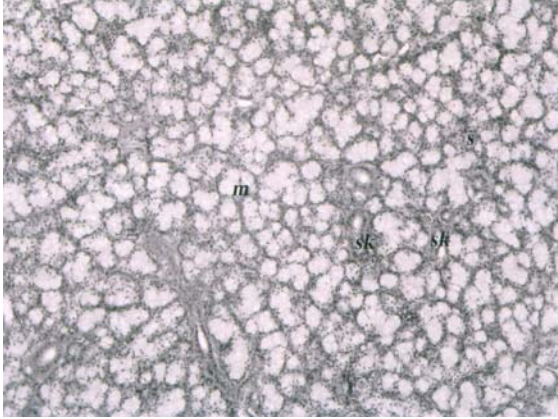
**Resim 1b.** Sham grubuna ait normal görünüm. Salgı kanalları, seröz ve müköz acinilerin normal görünümüleri. (Boyama:Hematoksilen-Eozin X10).



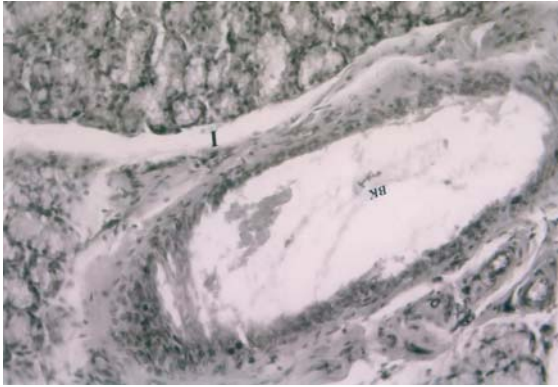
**Resim 2b.** Kontrol grubuna ait görünüm. Acini lumenlerinde genişleme, piknotik hücrelerin görünümü. (Boyama:Hematoksilen-EozinX20).

Ovarektomi yapılan 2. Guruptaki hayvanların çoğunluğunda (n=8) submandibular bez histolojisinde ise bezlerin normal yapısını kaybettiği, acinilerde genişleme, epitel hücrelerinde deskuamasyon ve interstisyumda azalma dikkati çekmiştir. Stromanın gerilediği, parenkimanın zayıfladığı, salgı kanallarının lumenlerinin düzensizleştiği ve piknotik hücrelerin bulunduğu izlenmiştir (Resim -2a-b).

Grup -3 de;ovarektomi sonrasında östrojen uygulanmasına bağlı olarak, acini genişlemelerinin normale döndüğü gözlemlenirken salgı kanalları ve boşaltım kanallarındaki düzensiz yapı devam etmekteydi. Hayvanların çoğunluğunda (n=10) boşaltım ve salgı kanallarının etrafında interstisyum da artış gözlemlenmiştir (Resim-3a-b).



**Resim 3a.** Östrojen uygulaması yapılan grup. Acini lumenlerinin normale dönüşü, buna karşılık salgı ve boşaltım kanallarındaki düzensizliklerin devam ettiği izlenmekte. (Boyama:Hematoksilen-Eozin X10).



**Resim 3b.** Östrojen uygulanan gruba ait görünümde. Boşaltım kanallarının civarındaki (interstisyum da) bağ dokusunda kalınlaşma. (Boyama:Hematoksilen-EozinX20).

Sonuç olarak overektomi sonrasında verilen ekzojen östrojenin submandibular bezde kısmi bir düzelmeye neden olduğunu, özellikle bağ dokusu artışına yol açtığı sonucuna vardık.

### TARTIŞMA

Overektomi yapılan yetişkin sıçanların mandibular bez histolojisinde bezlerde bozulma, bağdokusunda da azalma ve epitel hücrelerinde dökülme saptanmıştı. Yine yapılan çalış-

malarda dişi erişkin ratlarda overektominin tükürük bileşiminde ve bezlerin yapısında değişikliklere yol açtığı belirtilmiştir (11). Dişi ratların submandibular bezleri hemen hemen parotis bezinden 4 kat daha fazla miktarda östrojen reseptörleri içerir. Campbell, Ben-Aryeh ve Swanson (3), tükürük bezi hücrelerinde östrojen reseptör varlığının dişi üreme siklusuna cevap olarak tükürük bileşiminde cinsiyet farklılaşmasını ortaya çıkarmaktan sorumlu olabileceğini önermişlerdir.

Overektomi sonrasında östrojen uygulamasına bağlı olarak bez yapısında kısmi bir düzelmeye gözlemlenmiş buna karşın salgı kanalları ve boşaltım kanallarındaki düzensiz yapının devam ettiği tespit edilmiştir. Gonadları çıkarılıp ilave olarak östradiol verilen farelerde submandibular bezlerinde EGF ile birlikte mRNA miktarında azalma tespit edilmiştir. Overektomi yalnız başına hormon ilavesi olmaksızın farelerin submandibular bezlerinde protein ve growth faktörde mRNA miktarında artışa yol açar (11,12).

Bizim çalışmamıza benzer olarak; Brown, Schultz ve Hilton (13), yaptıkları çalışmada overektomiden 28 gün sonra submandibular bez histolojisinde bezlerin yapısında bozulma, stromada gerileme, parankimada zayıflama buna ilaveten EGF protein miktarının kontrol grubuyla aynı düzeylerde olduğunu tespit etmişlerdir.

Çalışmamızın sonucunda özellikle ovarektominin sıçanların mandibular bez acinilerindeki epitelde atrofiye neden olduğunu bununla birlikte stromada zayıflamaya (bağ dokusu kaybı) neden olduğunu; ekzojen verilen östrojenin epitel yapısında düzelmeye sebep olurken, özellikle bağ dokusunu geliştirdiğini söyleyebiliriz.

Yine tavşanlarla yapılan başka bir çalışmada submandibular bezin östrojen ve progesteron için bir hedef doku olduğu belirtilmiştir. Çalışmada her iki cinsteki gonadların çıkarılması bezin yapısında değişikliklere neden olmuştur. Ayrıca ovarektomi acinilerdeki hücre sayısını azaltırken östrojen enjeksiyonu ile bu durumun düzeltildiği bildirilmiştir (14). Bizim çalışmamızla paralellik arz etmektedir.



## **KAYNAKLAR**

1. Mykytowycz R, Further observations on the territorial function and histology of the submandibular cutaneous (chin) gland in the rabbit *Oryctolagus cuniculus* (L). *Anim Behav*, 1965; 13:400-412.
2. Mykytowycz R, Territorial function of chin gland secretion in the rabbit *Oryctolagus cuniculus* (L). *Nature*, 1962;193:799.
3. Campbell P.S., Ben-Aryeh H. and Swanson K.A, Differential distribution of an estrogen receptor in the submandibular and parotid salivary glands of female rats. *Endocr. Res*, 1990;16:333-345.
4. Gonzalez-Mariscal G, Melo A.I, Zavala A, Chirino R. and Beyer C, Sex steroid regulation of chin marking behavior in male New Zealand rabbits. *Physiol. Behav*, 1993; 54:1035-1040.
5. Hudson R, Gonzalez-Mariscal G and Beyer C, Chin marking behavior, sexual receptivity, and pheromone emission in steroid treated, ovariectomized rabbits. *Horm Behav*. 1990; 24:1-13.
6. Gonzalez-Mariscal G, Melo A.I, Zavala and Beyer C, Variations in chin marking behavior of new zeland female rabbits throughout the whole reproductive cycle. *Physiol. Behav*, 1990; 48:361-365.
7. Soares M.J, and Diamond M, Pregnancy and chin marking in the rabbit, *Oryctolagus cuniculus* (L). *Anim Behav*, 1982;30:941-943.
8. Mykytowycz R. and Dudzinski M.L, A study of the weight of odoriferous and other glands in relation to social status and degree of sexual activity in the wild rabbit, *Oryctolagus cuniculus* (L). *CSIRO WILD. Res*, 1966;11: 31-47.
9. Wales N.A.M. and Ebling F.J, The control of the apocrine glands of the rabbit by steroid hormones. *J. Endocr*, 1971;51:763-770.
10. Cerbon M.A, Camacho-Arroyo I, A. Gamboa-Dominguez and G. Gonzalez Mariscal: the rabbit submandibular gland, sexual dimorphism effects of gonadectomy and variations across the female reproductive cycle. *J. Comp. Physiol. A*, 1996;178:351-357.
11. - Tuomela T., Miettineu P., Viinikka L. And Perheentupa J, Estrogen-androgen antagonism in the regulation of epidermal growth factor in mouse submandibular salivary gland and kidneys. *Life Sci*, 1990; 47:1925-1932.
12. Tuomela T., Miettineu P., Personen K., Viinikka L. And Perheentupa J, Epidermal growth factor in mice: effects of estradiol, testosterone and dexamethosone. *Acta endocr. Copenh*, 1990;123:211-217.
13. Brown M. J., Schultz G. S. And Hilton F. K, Intrauterine proximity to male fetuses predetermines level of epidermal growth factor in submandibular glands of adult female mice. *Endocrinology*, 1984; 115:2318-2322.
14. Camacho-Arroyo I, Cerbon MA, Gamboa-Dominguez A, Gonzalez-Aguero G, Gonzalez-Mariscal G, Immunocytochemical detection of estrogen and progesterone receptors in the rabbit submandibular gland. *Biochem Physiol A Mol Integr Physiol*, 1999; 123(2):179-186.

