



ISSN:
Electronic version: 1984-5685
RSBO. 2019 Jul-Dec;16(2):130-5

Artigo de Relato de Caso

Case Report Article

Associação de técnicas cirúrgicas para o tratamento da rânula na cavidade bucal

Association of surgical techniques for the treatment of ranula in the oral cavity

Eliana Campêlo Lago^{1, 2}
Natália Spadini de Faria³
Andrea Marcia Marcaccini³
Ivonizete Pires Ribeiro²
Camila Aparecida Pinheiro Landim Almeida²
Luana Kelle Batista Moura^{2, 3}

Autor para correspondência:

Luana Kelle Batista Moura
Universidade de Ribeirão Preto
Avenida Costábile Romano, 2.201 – Ribeirânia
CEP 12096-000 – Ribeirão Preto – SP – Brasil
E-mail: luana_moura19@hotmail.com

¹ Universidade Federal do Maranhão – Caxias – MA – Brasil.

² Programa de Mestrado Profissional em Saúde da Família, Centro Universitário Uninovafapi – Teresina – PI – Brasil.

³ Departamento de Odontologia, Universidade de Ribeirão Preto – Ribeirão Preto – SP – Brasil.

Recebido em: 6 dez. 2018. Aceito em: 19 jun. 2019.

Palavras-chave:

rânula; glândula salivar; odontologia.

Resumo

Introdução: Rânula é uma lesão que acomete glândula salivar menor, especialmente no assoalho bucal, resultando na obstrução parcial ou completa do ducto excretor glandular, com retenção da secreção. O tratamento dessa lesão inclui micromarsupialização e remoção cirúrgica por diferentes técnicas. **Objetivo:** Apresentar um estudo de caso sobre a técnica cirúrgica de drenagem associada à excisão cirúrgica no tratamento da rânula em paciente pediátrico. **Relato de caso:** Paciente do sexo masculino, 13 anos, apresentou cisto de retenção salivar e foi atendido em clínica-escola privada em Teresina (PI). Após o exame clínico e a formulação da hipótese de diagnóstico, o tratamento foi definido como aspiração e remoção. A lesão que se apresentava mais distendida foi tratada por meio de drenagem por micromarsupialização e posteriormente removida

por excisão cirúrgica, tornando possível menor envolvimento de estruturas adjacentes. **Conclusão:** O diagnóstico clínico da rânula possibilita o tratamento mais adequado, com preservação de tecido impedindo a recidiva da lesão, entretanto deve-se sempre ter como auxílio o exame histopatológico.

Keywords:

ranula; salivary gland; dentistry.

Abstract

Introduction: Ranula is an injury that affects minor salivary gland, especially in the buccal floor, resulting in partial or complete obstruction of the excretory duct glandular, with retention of the secretion. The treatment of this injury includes micro-marsupialization and surgical removal by different techniques. **Objective:** To present a case study of surgical technique of drainage associated with surgical excision in the treatment of ranula in pediatric patient. **Case report:** Male patient, 13 years old, presented retention cyst salivate and was assisted at a private teaching clinic in Teresina (PI), Brazil. After the clinical examination and the formulation of the diagnosis, the treatment was defined as suction and removal. The longest injury was treated by means of micro-marsupialization drainage and subsequently removed by surgical excision, making it possible for less involvement of adjacent structures. **Conclusion:** It can be concluded that the clinical diagnosis of ranula allows more appropriate treatment, with preservation of tissue preventing the recurrence of the injury. However, it is important to have the histopathological exam aid.

Introdução

Rânula, uma das lesões mais comuns na cavidade bucal, pode ser descrita como uma mucocele ou pseudocisto e decorre do extravasamento ou da retenção de muco por trauma ou obstrução dos ductos das glândulas sublinguais e glândulas submandibulares [2, 3, 6, 14, 17].

Clinicamente, essas lesões são localizadas no assoalho bucal, sendo assintomáticas, flutuantes, de coloração azulada, bem circunscritas e conotando uma aparência de ventre de sapo [10, 11, 14].

Por causa da sua localização, tais lesões são classificadas em rânula mergulhante (cervical ou supra-hioide), localizada no assoalho bucal e abaixo do músculo milo-hioideo; e rânula não mergulhante, acima do músculo milo-hioideo e no assoalho bucal [3, 6, 7, 14, 21].

Em relação ao gênero, as mulheres são mais acometidas que os homens, e o predomínio da rânula dá-se na primeira e na segunda década de vida [12, 14, 21].

O diagnóstico deve ser feito com base nas características clínicas, e a intervenção do

tratamento precisa ser imediata, pois tais lesões podem causar dificuldades na fala e na mastigação [4, 14, 16].

O tratamento consiste em marsupialização, escleroterapia ou excisão cirúrgica completa da glândula salivar associada [14, 16]. A marsupialização é uma técnica cirúrgica em que a lesão é excisionada e o epitélio do ducto suturado, mantendo-se a drenagem [15]. Para crianças recomenda-se essa técnica, por ser mais simples e menos traumática [1]. Já a excisão cirúrgica é o tratamento mais preconizado, pois permite a remoção completa da lesão, evitando a recorrência desta, além de permitir a confirmação do diagnóstico clínico por meio de exames histopatológicos [20].

Diante do exposto, o objetivo do estudo foi apresentar um estudo de caso sobre a técnica cirúrgica de drenagem associada à excisão cirúrgica no tratamento da rânula em paciente pediátrico.

Relato de caso

No presente estudo, relata-se o caso de um paciente pediátrico que compareceu ao serviço de odontopediatria em clínica-escola privada

em Teresina (PI), apresentando lesão compatível com rânula no assoalho bucal. A lesão tinha características clínicas distintas, que orientaram a escolha da técnica cirúrgica utilizada para o tratamento. A responsável assinou o Termo de Consentimento Livre e Esclarecido para descrição do caso clínico e posterior publicação.

Paciente do sexo masculino, A.M.S.D., menor de idade, 13 anos, acompanhado pela mãe, compareceu à clínica odontopediátrica de uma faculdade de Odontologia da cidade de Teresina em agosto de 2018. Expôs como queixa principal o incômodo na região sublingual e relatou dificuldade de deglutição e alimentação, bem como traumas constantes e dificuldade de vedamento no lábio inferior, com períodos de recorrência em intervalo de seis meses. Na anamnese, a responsável informou que o menor nasceu de parto normal, sem intercorrências clínicas, foi amamentado por um ano, nega hábitos bucais deletérios, conta com esquema completo de vacinação e não tem problemas atuais de saúde.

Ao exame extraoral, observou-se dificuldade de selamento do lábio inferior por conta da posição da lesão com aspecto de bolha, conteúdo cristalino, de cerca de 3,0 cm em seu maior diâmetro, assintomática, flutuante à palpação e recoberta por mucosa. Intraoralmente, o menor estava em fase de dentição mista, com diagnóstico ortodôntico classe I de Angle, com ausência de lesões de cáries nas superfícies dentárias, baixo risco de cárie, higiene satisfatória e diário alimentar de risco cariogênico (figura 1).

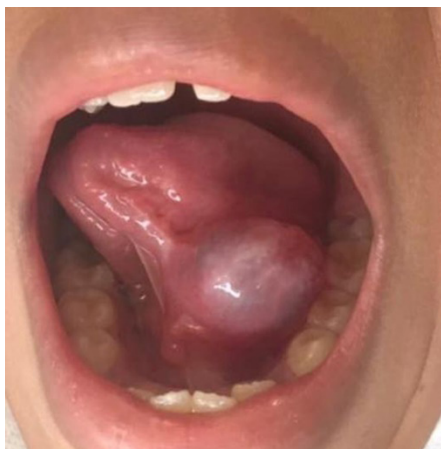

Figura 1 - Aspecto inicial intraoral da lesão na anamnese

O diagnóstico clínico foi de rânula com indicação de remoção cirúrgica e posterior encaminhamento do conteúdo para exame histopatológico. Após informações, a responsável autorizou realização da técnica cirúrgica, e explicou-se para o menor o que seria feito por meio de desenhos ilustrativos,

a fim de que o paciente pudesse acompanhar e colaborar com o procedimento.

Procedeu-se ao preparo do campo cirúrgico, antissepsia intra e extraoral com clorexidina a 2% (Farmácia Equilíbrio, Teresina, PI, Brasil), anestesia tópica com benzocaína a 20% (DFL, Rio de Janeiro, RJ, Brasil) e infiltrativa com mepivacaína a 3% (DFL, Rio de Janeiro, RJ, Brasil) (figura 2A), aspiração de 2,5 ml de líquido, incisão semilunar com lâmina de bisturi n.º 15 (Free-Bac, São Paulo, SP, Brasil) (figura 2B), com posterior remoção da glândula acessória (figura 2C) e sutura com fio de seda n.º 4,0 (Johnson & Johnson, São Paulo, SP, Brasil).

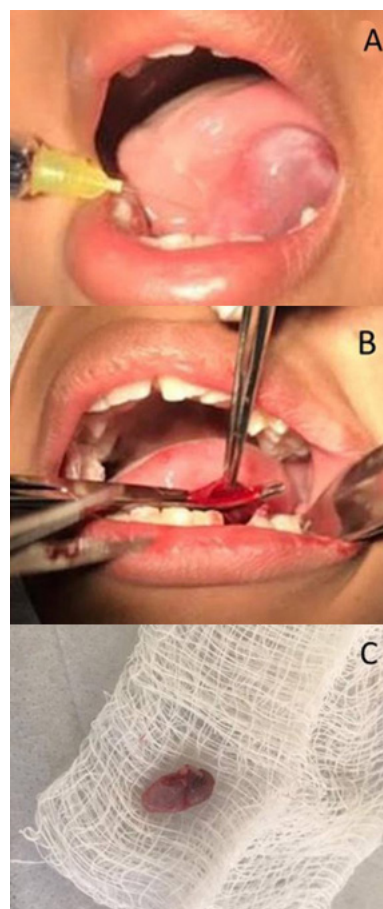


Figura 2 - (A) Preparo do campo cirúrgico: anestesia intraoral; (B e C) remoção da glândula acessória

A amostra removida foi fixada em formol tamponado a 10% e encaminhada para exame histopatológico, que confirmou a hipótese clínica, com posterior diagnóstico de infiltrado inflamatório, presença de área de mucina e tecido de granulação com tecido queratinizado acantótico. Na lâmina própria, observaram-se tecido, macrófagos espumosos e um processo inflamatório crônico (figura 3: A-D).

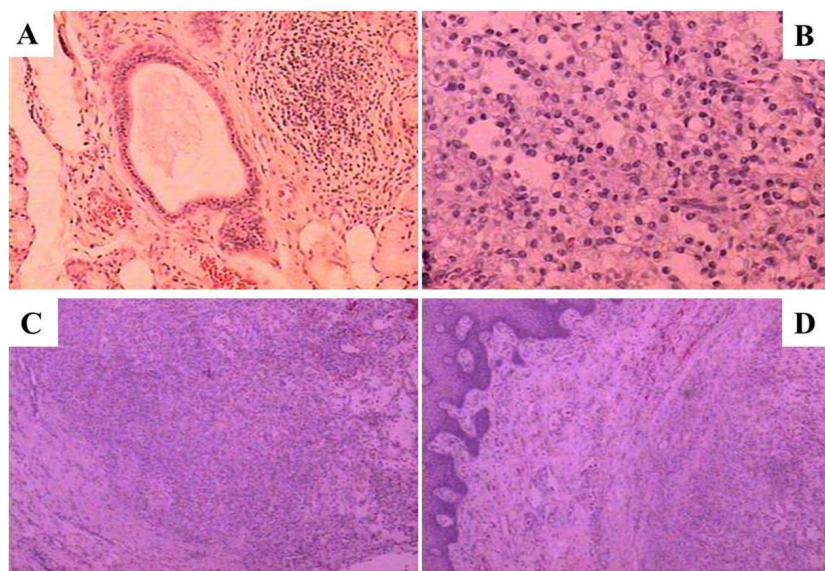


Figura 3 - Corte histopatológico

Após sete dias, o paciente retornou sem intercorrências, com vedamento de lábio inferior. Com a finalidade de preservação, ele voltou à clínica, também sem intercorrências, depois de seis meses do procedimento cirúrgico (figura 4).

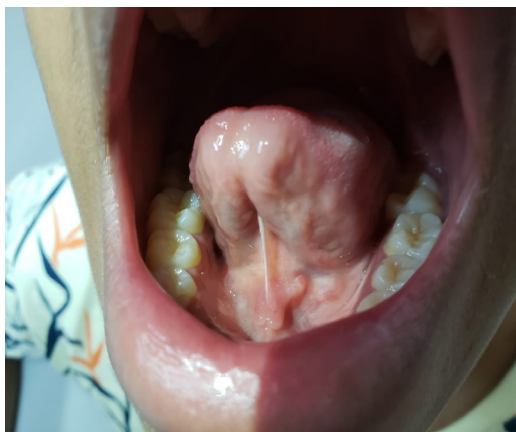

Figura 4 - Pós-operatório depois de seis meses

Discussão

Rânula consiste em uma lesão cística com conteúdo mucoso que acomete recorrentemente a glândula salivar sublingual, localizando-se no assoalho bucal. Sua origem deriva da ruptura traumática do ducto excretor, que pode promover o extravasamento e o acúmulo de muco no interior dos tecidos [3, 4].

De acordo com a literatura, o trauma é a etiologia mais provável da origem dessas lesões, que, em alguns casos, podem estar associadas a lesões congênitas, à síndrome de Sjögren e/ou mesmo à fibrose cística [4].

A rânula clinicamente é caracterizada por uma lesão comum na cavidade bucal, com aspecto flutuante, assintomática, bem circunscrita, e pode provocar desconforto na fala, mastigação e deglutição, dependendo do seu tamanho [6, 11, 14]. Essas características foram observadas no caso descrito como fatores que influenciaram na busca ao tratamento da lesão.

Em relação ao acometimento, as rânulas são mais comuns em crianças, contudo podem acometer jovens adultos e pacientes na terceira década de vida [6, 14, 19]. Tais dados estão de acordo com o presente estudo, no qual o paciente acometido era um adolescente de 13 anos de idade.

Segundo achados literários, vários são os métodos de tratamento para essas lesões: escleroterapia, marsupialização, excisão do pseudocisto e excisão da glândula sublingual e/ou submandibular [1, 13, 18, 22].

Neste trabalho, o tratamento selecionado foi marsupialização associada à excisão da glândula, de acordo com o aspecto clínico da lesão. A técnica de marsupialização não promoveu a drenagem completa do conteúdo mucoso, apresentando a lesão 5 cm de diâmetro, havendo assim a necessidade de excisão cirúrgica.

Inicialmente, foi realizada a técnica de marsupialização local, com o objetivo de drenar o conteúdo mucoso do interior da lesão. Em seguida, esta foi removida por excisão cirúrgica completa, acompanhada de remoção da glândula salivar menor. A técnica vai ao encontro dos achados na literatura que relatam que a marsupialização é comumente preconizada, entretanto, quando o conteúdo mucoso não é totalmente drenado ou quando a lesão exibe diâmetro maior do que 2 cm, há a necessidade da excisão cirúrgica [5, 8, 9, 14, 21].

Conclusão

Diante do exposto, foi possível concluir que o diagnóstico clínico da rânula e a escolha pela técnica cirúrgica para preservação tecidual foram diretamente influenciados por achados clínicos associados aos distúrbios funcionais como classe I de Angle e dentição mista presentes, apinhamento e mal posicionamento dental. Esses fatores contribuíram para a dificuldade de deglutição, alimentação, bem como traumas constantes na região com períodos de recorrência em intervalo de seis meses, dificuldade de vedamento no lábio inferior e na progressão da lesão, que influenciaram nas relações sociais e psicológicas do paciente. Na literatura, não foram verificados achados acerca da presença de rânula em pacientes pediátricos e problemas ortodônticos, o que torna necessários estudos adicionais.

Referências

1. Carlini V, Calcaterra V, Pasqua N, Guazzotti M, Fusillo M, Pelizzo G. Plunging ranula in children: case report and literature review. *Pediatr Rep.* 2016;23(4):6576.
2. Carlson ER, Ord RA. Benign pediatric salivary gland lesions. *Oral Maxillofac Surg Clin North Am.* 2016;28(1):67-81.
3. Edwards RM, Chapman T, Horn DL, Paladin AM, Iyer RS. Imaging of pediatric floor of mouth lesions. *Pediatr Radiol.* 2013;43(5):523-35.
4. Friedman E, Patiño MO, Udayasankar UK. Imaging of pediatric salivary glands. *Neuroimaging Clin N Am.* 2018;28(2):209-26.
5. Haberal I, Göçmen H, Samim E. Surgical management of pediatric ranula. *Int J Pediatr Otorhinolaryngol.* 2004;68(2):161-3.
6. Kamalakaran A, Jayaraman B, Balasubramaniam S, Thirunavukkarasu R, Ramakrishnan B. Plunging Ranula in a 78-year-old male – a rare case report. *J Clin Exp Dent.* 2018;10(1):92-5.
7. La'porte SJ, Juttla JK, Lingam RK. Imaging the floor of the mouth and the sublingual space. *Radiographics.* 2011;31(5):1215-30.
8. Lee DH, Yoon TM, Lee JK, Lim SC. Treatment outcomes of the intraoral approach for a simple ranula. *Oral Surg Oral Med Oral Pathol Oral Radiol.* 2015;119(4):223-5.
9. Liu Z, Wang B. Anterograde excision of a sublingual gland: new surgical technique for the treatment of ranulas. *Br J Oral Maxillofac Surg.* 2016;54(2):151-4.
10. Mandel L, Baurmash H. Bilateral ranulas: report of case. *J Oral Surg.* 1970;28(8):621-2.
11. Morita Y, Sato K, Kawana M, Takahashi S, Ikarashi F. Treatment of ranula-excision of the sublingual gland versus marsupialization. *Auris Nasus Larynx.* 2003;30(3):311-4.
12. Mun SJ, Choi HG, Kim H, Park JH, Jung YH, Sung M-W et al. Ductal variation of the sublingual gland: a predisposing factor for ranula formation. *Head Neck.* 2014;36(4):540-4.
13. Nguyen BN, Malone BN, Sidman JD, Barnett Roby B. Excision of sublingual gland as treatment for ranulas in pediatric patients. *Int J Pediatr Otorhinolaryngol.* 2017;97:154-6.
14. Packiri S, Gurunathan D, Selvarasu K. Management of paediatric oral ranula: a systematic review. *J Clin Diagn Res.* 2017;11(9):6-9.

15. Pandit RT, Park AH. Management of pediatric ranula. *Otolaryngol Head Neck Surg.* 2002;127(1):115-8.
16. Pouzoulet P, Collet C, Foletti JM, Guyot L, Chossegros C. Plunging ranula. Review. *Rev Stomatol Chir Maxillofac Chir Orale.* 2016;117(2):84-8.
17. Sheikhi M, Jalalian F, Rashidipoor R, Mosavat F. Plunging ranula of the submandibular area. *Dent Res J.* 2011;8(1):114-8.
18. Sigismund PE, Bozzato A, Schumann M, Koch M, Iro H, Zenk J. Management of ranula: 9 years' clinical experience in pediatric and adult patients. *J Oral Maxillofac Surg.* 2013;71(3):538-44.
19. Syebele K, Munzhelele TI. Oral mucocele/ranula: another human immunodeficiency virus-related salivary gland disease? *Laryngoscope.* 2015;125(5):1130-6.
20. Tandon A, Sircar K, Chowdhry A, Bablani D. Salivary duct cyst on lower lip: a rare entity and literature review. *J Oral Maxillofac Pathol.* 2014;18(1):151-6.
21. Yang Y, Hong K. Surgical results of the intraoral approach for plunging ranula. *Acta Otolaryngol (Stockh).* 2014;134(2):201-5.
22. Zhi K, Gao L, Ren W. What is new in management of pediatric ranula? *Curr Opin Otolaryngol Head Neck Surg.* 2014;22(6):525-9.