

Tüberkülozun nadir bir başvuru tablosu: Skrofuloderma

A rare manifestation of tuberculosis: Scrofuloderma

Savaş Öztürk¹, Cahit Polat², Kaan Demirören³, Sultan Pehlivan⁴

¹SB, Elazığ Eğitim ve Araştırma Hastanesi, Dermatoloji, Kliniği, Elazığ- Türkiye

²SB, Elazığ Eğitim ve Araştırma Hastanesi, Kulak Burun Boğaz Kliniği, Elazığ- Türkiye

³Fırat Üniversitesi Hastanesi, Çocuk Gastroenteroloji Kliniği, Elazığ-Türkiye

⁴SB, Elazığ Eğitim ve Araştırma Hastanesi, Patoloji Kliniği, Elazığ- Türkiye

Geliş Tarihi / Received: 01.09.2010, Kabul Tarihi / Accepted: 07.01.2011

ÖZET

Skrofuloderma tüberkülozun bir deri görünümü olup sıklıkla komşuluk yoluyla ya da altta yatan bir tüberküloz lenfadenitten ileri gelir. Bu yazıda çocuk ıslahevinde kalan, boyunda pürülan akıntılı ülserle bir lezyon nedeniyle getirilen ve skrofuloderma tanısı alan 16 yaşındaki bir erkek hasta sunulmaktadır. Derideki kronik lezyonların ayırıcı tanısında tüberkülozun nadir formlarından skrofulodermanın da akılda tutulması gerektiğini vurgulamak amacıyla sunuldu.

Anahtar kelimeler: Skrofuloderma, tüberküloz, tanı

GİRİŞ

Farklı zaman ve coğrafyada sıklığı artışlar gösteren tüberkülozun akciğer dışı görünümülerinden biri deri tüberkülozudur. Deri tüberkülozu içerisinde en sık rastlanan ikinci form skrofulodermadır.¹⁻⁴ Skrofuloderma soğuk apse formasyonuna üzerinde bulunduğu ciltte bozulmaya yol açar. Sıklıkla parotidal, submandibular ve supraklavikular bölgelerde ve boyun yan yüzlerinde görülür. Cilt lezyonu sert, subkutan nodüller şeklinde olabileceği gibi serbestçe hareket edebilen asemptomatik infiltratif kitleler şeklinde de olabilir. Lezyon genişledikçe yumuşar. Ülserler ve sinüsler gelişir, sıvı, pürülan veya kazeöz materyal sızabilir. Sinuzoidal yollar cildi bozarak subkutan cepleşmelere ve yumuşak nodüllerin oluşumuna yol açar.¹⁻⁴

Bu yazıda skrofuloderma tanısı alan bir olgu tüberkülozun nadir rastlanan geliş tablolarına dikkat çekmek ve kronik deri lezyonlarında tüberkülozu da akla getirmek için sunulmak istendi.

ABSTRACT

Scrofuloderma is a cutaneous manifestation of tuberculosis that results from direct extension of an underlying tuberculous focus, such as lymph node to the overlying skin. In this article, 16-year-old male patient, live in a child detention home, with a purulent, ulcerated lesion in his neck, diagnosed as Scrofuloderma was presented. The case presented in order to stress that Scrofuloderma, a rare form of tuberculosis, should be kept in mind in the differential diagnosis of chronic skin lesions.

Key words: Scrofuloderma, tuberculosis, diagnose

OLGU

Çocuk ıslahevinde kalan 16 altı yaşındaki erkek hasta boynun sağ tarafındaki akıntılı yara şikayeti ile getirildi. Lezyonların 5 aydır olduğu ve verilen çeşitli oral, topikal antibiyotiklerle iyileşme olmadığı öğrenildi. Daha önce geçirilmiş bir tüberküloz hikayesi yoktu. Öksürük, kilo kaybı ve ateş gibi sistemik şikayetleri bulunmamaktaydı. Muayenesinde boynun sağ orta kısmında, sternokleidomastoid kasın her iki yanında, çevresi eritemli, mor renkli skatrisler ve bir adet 0,4x0,4 cm çapında düzensiz, kenarları kalkık, üzeri pürülan akıntılı ülserle lezyon izlendi (Resim1).

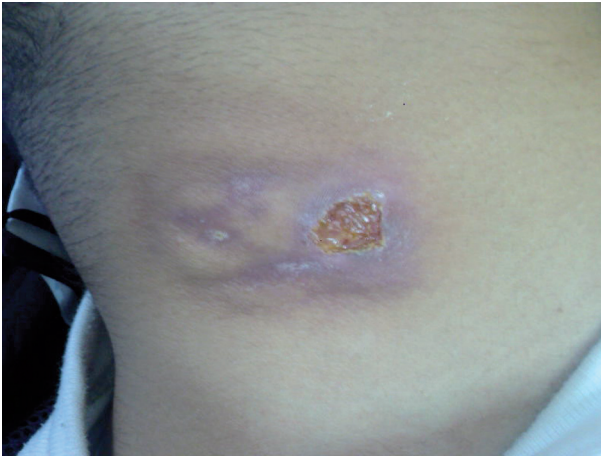Tam kan sayımı ve rutin biyokimyasal tetkiklerinde bir anormallik yoktu. Posterior-Anterior akciğer filmi normal olarak değerlendirildi. Tüberkülin deri testi (PPD) pozitif olarak kabul edildi. Ülserden yara kültürü ve ülserle lezyon kenarından 4 mm punch biyopsi alındı. Yara kültüründe üreme olmadı.

Yazışma Adresi /Correspondence: Dr. Kaan Demirören

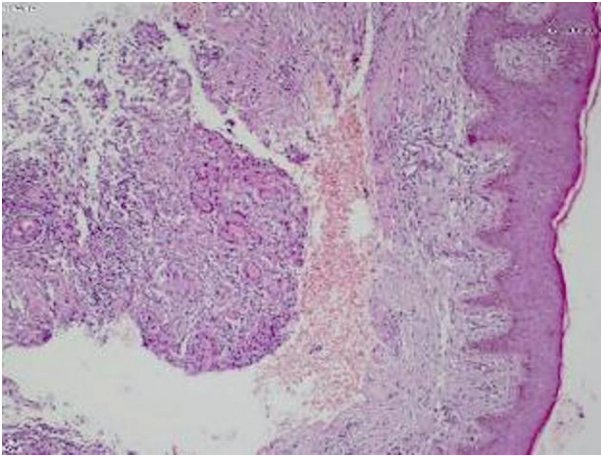
Fırat Üniversitesi Hastanesi, Çocuk Gastroenteroloji, Elazığ, Türkiye Eposta: kaandemiroren@yahoo.com

Copyright © Dicle Tıp Dergisi 2011, Her hakkı saklıdır / All rights reserved

Biyopsi materyalinin histopatolojik incelemesinde ülser alanlar yanında çok katlı yassı epitel altında langhans tipi dev hücreler, epitelooid histiyositler ve çevresinde lenfositlerden oluşan granülom yapıları, stromada polimorf nüveli lökositler içeren iltihabi infiltrasyon ve damarlanmada artış görüldü (Resim 2). Ziehl-Neelson histokimyasal boyamasında basil gösterilemeyen hastaya skrofuloderma tanısı konuldu. Hastanın çocuk islahevinde kalıyor olması nedeniyle verem savaş dispanserine haber verilerek kaldığı ortamda tüberküloz taramasının yapılması sağlandı. Hastanın sonraki takip ve tedavisinin dispanser gözetiminde devamı planlandı.



Resim 1. Hastanın boyun bölgesindeki tanımlanan lezyonu



Resim 2. Yaradan alınan biyopsi materyalinin histopatolojik görünümü: Langhans tipi dev hücreler, epitelooid histiyositler ve çevresinde lenfositlerden oluşan granülom yapıları, stromada polimorf nüveli lökositler içeren iltihabi infiltrasyon.

TARTIŞMA

Tüberküloz enfeksiyonu hastalığın morbidite ve mortalite risklerinin fazla oluşu nedeniyle gelişmekte olan ülkelerde önemini korumaktadır. Deri tüberkülozu son yıllarda HIV enfeksiyonunun sıklaşması ve immüsupresif ajanların kullanım alanlarının artması nedeni ile gelişmiş ülkelerde artan sıklıkta gözlenmektedir.²⁻³ Deri tüberkülozu morbiditesi çok yüksek olmamakla beraber, kronik seyir göstermesi ve çok ilaçlı tedavi gerektirmesi açısından ihmal edilmemesi gereken ayırıcı tanılar arasında yer almaktadır.⁴

Deri tüberkülozunun gelişmekte olan ülkelerdeki deri enfeksiyonları arasındaki sıklığı %0.1-2.5'dir. Avrupa'da lupus vulgaris ve skrofuloderma, tropik ülkelerde ise skrofuloderma ve verrüköz lezyonlar en sık görülen formlardır.⁴⁻⁵ Kutanöz tüberküloz kadınlarda erkelere göre neredeyse 2 kat fazla görülür. Kutanöz tüberkülozun gelişmekte olan ülkelerdeki deri enfeksiyonları arasındaki sıklığı %0.1-2.5 civarındadır. Ülkemizde yapılan çalışmaların birinde 1130 tüberküloz olgusunun 234'ünde akciğer dışı tüberkülozun bulunduğu, deri tüberkülozu tanısı konan olguların ise %2.2 olduğu, diğer bir çalışmada ise akciğer ve/veya diğer organ tüberkülozu olan 370 hastanın %3.5'inde deri tüberkülozu görüldüğü bildirilmiştir. Bütün yaşlarda görülürse de yaşlı popülasyonda sıklığı azdır.⁵⁻⁶

Skrofuloderma sıklıkla altta yatan bir tüberküloz lenfadenitten, bazen de tüberkülozlu kemik veya eklemlerden basilin komşuluk yoluyla deriye yayılması sonucu gelişir. Hematojen yolla oluşabileceği son yapılan çalışmalarla ortaya konmuştur.³⁻⁵ En çok parotis, submandibuler, supraklaviküler bölgelerde ve hastamızda olduğu gibi boynun yan yüzlerinde lokalize olur. Lezyonlar deri altında sert, ağrısız, üzeri normal deriyle örtülü nodüller şeklinde başlar. Gittikçe kıvamı yumuşayan ve fluktuasyon veren nodül deriye açılır ve fistül ağızlarından pürülan veya kazeöz bir madde boşalır. Bu aşamada lezyon üzerindeki deri morumsu kırmızı bir renk alabilir, ancak çoğunlukla lokal ısı artışı yoktur ki bu lezyona soğuk abse denir. Deriye açılmayla birlikte sinüsler veya zemini granülasyon dokusu ile kaplı, altı oyuk, çevresinde violase eritemli bir halka bulunan düzensiz şekilli ülserler oluşur.^{2,3-6} Deri tüberkülozu tanısında yaşanan güçlükler, lezyonların her zaman tipik klinik görüntüde olmaması ve her seferinde pozitif kültür elde edilememesinden kaynak-

lanmaktadır. Başlangıç lezyonları aktinomikoz veya diğer fungal enfeksiyonlar, sarkoidoz nodülleri, lepra ile karıştırılabilir. Deri lezyonları sert, subkutan nodüller halinde başlar. Tabanı yumuşak ve girintili çıkıntılı olan, yer yer krutlar gösteren bu ülserlerde kordon şeklinde skatrisler gelişir ve bunlar köprüler oluşturur.⁷⁻⁸ Bu skatrisler doğru tanıya varmak için yeterince karakteristiktir. Skatrislerin kenarları morumturak rengini uzun süre korur. Sayıları 1-10 arasında değişen lezyonların her biri genellikle farklı evrelerdedir; biri skatrisleşirken diğeri yeni başlıyor olabilir. PPD testi çoğunlukla pozitifdir. Tedavi edilmediği takdirde yıllarca sürebilen skrofuloderma hastalık için karakteristik olan, kordonlar ve köprüleşmeler yapan skatris dokularıyla iyileşir. İleri evre lezyonlarının hidradenitis süppürativa ve blastomikozdan ayırımı zor olabilir. Tanıda histopatolojik ve bakteriyolojik inceleme önemlidir.²⁻⁴

Tüberkülozun tipik histopatolojik bulgusu, lenfosit ve monositlerin çevrelediği, epiteloid histiyositlerden ve Langhans tipi dev hücrelerden oluşan tüberkül yapısıdır. Bu granülomların merkezinde olguya göre değişen oranlarda kazeifikasyon nekrozu izlenir.^{2,3,6} PPD testi hastamızda olduğu gibi çoğunlukla pozitifdir. Olgumuzda yara materyalinde aside rezistans basil gösterilemedi. Bununla birlikte PPD pozitifliği ve histopatolojik bulgular ile deri tüberkülozu tanısını kondu.

Sonuç olarak, deri tüberkülozu ekstrapulmoner tüberkülozun nadir bir formudur. Deri tüberkülozu, morbiditesi çok yüksek olmamakla beraber, kronik

seyir göstermesi ve çok ilaçlı tedavi gerektirmesi açısından önemlidir. Ülkemiz gibi tüberkülozun toplum sağlığı için risk olduğu ülkelerde, derideki kronik lezyonların ayırıcı tanısında tüberküloz mutlaka akılda tutulmalıdır. Deri tüberkülozu erken tanı ve tedavisinin komplikasyonların gelişiminin önlenmesi açısından da önemli olduğu düşüncesindeyiz.

KAYNAKLAR

1. Handog EB, Gabriel TG, Pineda RT. Management of cutaneous tuberculosis. *Dermatol Ther* 2008; 21: 154-161.
2. Tappeiner G, Wolff K. Tuberculosis and other mycobacterial infections. In: Freedberg IM, Eisen AZ, Wolff K, Frank Austen K, Goldsmith LA, Katz SI, eds. *Fitzpatrick's Dermatology in General Medicine*, 6th edn. New York: McGraw-Hill, 2003; 1933-1950.
3. Tüzün Y, Antonov M. Skrofuloderma. *Dermatose* 2006; 2: 112-115.
4. Ünal İ, Özdemir F, Kazandı AC, Alper S, Yazkan F. Deri tüberkülozu: 18 yıllık retrospektif değerlendirme. *Türkderm* 2003; 37: 32-36.
5. Aydın F. Deri Tüberkülozu. 21. Yüzyılda Tüberküloz Sempozyumu ve II. Tüberküloz Laboratuar Tanı Yöntemleri Kursu Kitabı, Samsun, 2003; 123-129.
6. Baykal C. Deri tüberkülozu: 64 olgunun retrospektif değerlendirmesi. *Türkderm* 2001; 35: 103-107.
7. Lai-Cheong JE, Perez A, Tang V, Martinez A, Hill V, Menage Hdu P. Cutaneous manifestations of tuberculosis. *Clin Exp Dermatol* 2007; 32: 461-466.
8. Pandhi D, Reddy BS, Chowdhary S, Khurana N. Cutaneous tuberculosis in Indian children: the importance of screening for involvement of internal organs. *JEADV* 2004; 18: 546-551.