

Ailevi Akdeniz Ateşi ile birliktelik gösteren Juvenil Ankilozan Spondilitli bir olgu

A Case of Juvenile Ankylosing Spondylitis associated with Familial Mediterranean Fever

Deniz Özalp¹, Özge Yılmaz², Ayhan Söğüt², Hasan Yüksel²

¹Celal Bayar Üniversitesi Tıp Fakültesi, Çocuk Sağlığı ve Hastalıkları AD, Manisa

²Celal Bayar Üniversitesi Tıp Fakültesi, Pediatrik Alerji Bilim Dalı ve Solunum Birimi, Manisa- Türkiye

Geliş Tarihi / Received:14.03.2010, Kabul Tarihi / Accepted:30.07.2010

ÖZET

Yineleyen karın ağrıları ve ailede Ailevi Akdeniz Ateşi (AAA) öyküsü olması nedeniyle yapılan tetkiklerde M694V homozigot mutasyonu saptanan; kalça eklem ağrısına yönelik yapılan tetkiklerde Juvenil Ankilozan Spondilit (JAS) tanısı alan 8 yaşında olgu sunuldu. Bu olgu, atipik eklem bulguları ile başvuran AAA'lı çocuklarda, JAS açısından şüphe edilmesini vurgulamak üzere sunuldu.

Anahtar kelimeler: Artrit, Ailesel Akdeniz Ateşi, Juvenil Ankilozan Spondilit.

GİRİŞ

Ailevi Akdeniz Ateşi (AAA) genellikle Akdeniz ülkeleri halklarında, özellikle Türk, Arap, İspanya kökenli Sefardik Yahudilerde ve Ermenilerde görülen, artmış akut faz belirteçleriyle birlikte tekrarlayan ve kendini sınırlayan akut ateş, genellikle steril peritonit, plörit, monoartiküler ya da oligoartiküler artrit ve/veya deri döküntüleri ile seyreden otozomal resesif kalıtmı bir hastalıktır.¹ Hastalığa 16. kromozomun kısa kolunda bulunan MEFV genindeki mutasyonlar neden olmaktadır. Taşıyıcı kromozomların %85'inde hastalıkla ilgili olan 4 mutasyon M694V, M680I, M694I, V726A belirlenmiştir.² En son araştırmalara göre Pryn geninin mutasyonunun AAA'e yol açtığı saptansa da hastalığın gerçek sebebi bilinmemektedir.³

Spondilartropatiler vertebra, periferik eklem ve eklem çevresi dokuların inflamasyonu ile karakterize bir hastalık grubudur. Etiyolojide genetik yatkınlık, enfeksiyon ve çevresel etkenlerin rol oy-

ABSTRACT

An eight year old male who was detected to have homozygous M694V mutation in the examinations for recurrent abdominal pain and familial history of Familial Mediterranean Fever (FMF) and who was then diagnosed with Juvenile Ankylosing Spondylitis (JAS) upon examination for hip joint pain was presented. This case was presented to emphasize the importance of high suspicion for JAS in FMF cases with atypical joint findings.

Key words: Arthritis, Familial Mediterranean Fever, Juvenile Ankylosing Spondylitis.

nadığı düşünülmektedir. Juvenil Ankilozan Spondilit (JAS), 16 yaş altında ve erkek çocuklarda daha sık görülen Seronegatif Spondilartropati (SNSA) grubudur. Alt ekstremitelerde görülen oligoartrit, omurga tutulumu ve sakroileit, sıklıkla eşlik eden entesopati, akut iritis ve aort kapak yetmezliği gibi eklem dışı bulgular ile karakterizedir.⁴

AAA ve SNSA birlikteliği nadir gözlenir ve birlikteliğin etiyojisi konusunda kesin bilgiler yoktur. Sunulan olgu AAA tanısı ile izlenirken sakroiliyak eklem tutulumu ortaya çıkması nedeni ile sunuldu.

OLGU

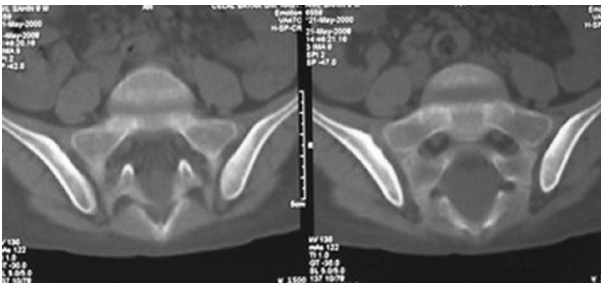
Sekiz yaşında erkek hasta karın ağrısı, kalça eklem ağrısı ve hareket kısıtlılığı nedeni ile başvurdu. Karın ağrısının son 1 yıldır, 15-20 günde bir yineleyip, iki gün sürdüğü öğrenildi. Kalça eklemi ağrısı ve hareket kısıtlılığı, özellikle sabahları belirgin olup gün içinde hareketle gerileyen özellikteydi. Bu ya-

kınmalara bir ay önce sol ayak topuğunda iki gün içerisinde kendiliğinden gerileyen ağrı ve şişlik yakınıması eklendiği belirlendi. Aile öyküsünde 11 yaşındaki erkek kardeşinde AAA olduğu öğrenildi.

Fizik muayenede vücut ağırlık ve boyu 10-25 persentilde olan hastanın vital bulguları olağandı. Malar rash ve kifoskolyozu olduğu gözlemlendi. Kas iskelet sistem muayenesinde sakroiliak kompresyon testleri negatif, el yer mesafesi normal, modifiye Schober 3 cm saptandı. Diğer sistem bakıları olağandı.

Laboratuvar incelemelerinde Lökosit sayısı 10.000/mm³ (N:4.500-10.500), Hemogloblin:10.6 gr/dl (N:11.0-18.0), Hematokrit: %32 (N:35.0-57.0), ortalama eritrosit hacmi:71.8 Fl (80-99), eritrosit sedimentasyon hızı 53 mm/saat (N:0-8) ve yüksek duyarlı C-reaktif protein (hsCRP) 1.2 mg/L. Diğer biyokimyasal ve idrar tetkikleri normaldi. Mutasyon analizinde M694V homozigot mutasyonu pozitif saptandı. Antinükleer antikor (ANA), Anti çift sarmallı DNA (AntidsDNA), Romatoid faktör (RF), Kompleman 3 (C3), Kompleman 4 (C4) ve İnsan lökosit antijeni (HLA-B27) negatif bulundu. Amiloidoz açısından değerlendirilen 24 saat idrarda protein atılımı 3.1 mg/m²/saat olarak saptandı.

Radyolojik incelemelerde sakroiliak eklem bilgisayarlı tomografisinde sağda belirgin olmak üzere bilateral sakroiliak eklem düzensizliği sakroileit ile uyumlu olarak değerlendirildi (Şekil 1). Kemik sintigrafisinde sol sakroiliak eklemde enflamatuvar değişiklik (sakroileit, aseptik nekroz?) saptandı. Kalça eklemi manyetik rezonans görüntüleme patoloji saptanmadı. Göz bakışı normaldi.



Şekil 1. Sakroiliak eklem bilgisayarlı tomografisinde sağda belirgin olmak üzere bilateral sakroiliak eklem düzensizliği.

Olgumuz klinik ve radyolojik bulguları ile FMF ile birlikte görülen sakroileit olarak değerlendirildi. Bu olgu klinik olarak beraber görülebilen bu

tablonun bu yaş grubunda gördüğümüz JAS ile ayırıcı tanısını vurgulamak için sunuldu. ile Kolşisin ve nonsteroidal antiinflamatuar ilaç (NSAİİ) (naproksen) tedavisi başlanan hastanın yakınmalarında azalma görüldü.

TARTIŞMA

Ailevi Akdeniz Ateşinde belirtiler genç yaşta (20 yaşından önce) ortaya çıkar; hastalığın başlaması hastaların yarısında 10 yaşından öncedir. Türkiye’de hastalığın prevalansı 1/1000, taşıyıcı oranı ise 1/5’tir.⁵ Hastalığın görülme sıklığı bölgeden bölgeye değişir. Erkeklerde görülme oranı 1.5-2 kat daha fazladır.

AAA tanısında değişik kriterler geliştirilmiş olup bunlar içinde en sık kullanılan Tell-Hashomer Kriterleridir; Peritonit, sinovit veya plöritin eşlik ettiği tekrarlayan ateş atakları, predispozan hastalık olmadan AA tipi amiloidoz olması, sürekli kolşisin tedavisine anlamlı yanıt major kriterleri oluştururken tekrarlayan ateşli ataklar, erizipel benzeri eritem, birinci derece akrabalarda AAA varlığı minör kriterlerdir. İki major ya da bir major ve 2 minör kriter varlığında kesin tanı, 1 major ve 1 minör kriter varlığında olası tanı konulabilir.¹ Sunulan olguda yineleyen karın ağrısı, kardeşinde AAA öyküsü olması nedeniyle AAA’dan şüphelenildi.

Tipik klinik özellikleri taşıyan ve etnik kökeni uygun olan hastalarda tanı genetik doğrulama olmadan konulabilir, ancak atipik klinik bulgularla ortaya çıkıp aile öyküsü bulunmayan ya da etnik kökeni uygun olmayan hastalarda genetik tetkik tanıyı doğrulamak için gerekebilir. Kesin tanı için MEFV geninde her iki alelde de mutasyonun olması gerekmektedir. Ancak günümüzde 30’un üzerinde mutasyon tanımlanmasına rağmen pek çok merkezde bunlardan yalnızca sık görülenler bakılmaktadır. Dolayısı ile klinik olarak kuvvetle AAA düşünülen hastada bakılabilen bu mutasyonlar bir ya da iki alelde negatif bile olsa tanı kesin kabul edilir ve tedaviye başlanır.² Olgumuzun mutasyon analizinde M694V homozigot mutasyonu saptanması üzerine AAA tanısı kesinleştirildi, kolşisin tedavisi başlandı ve klinik olarak belirgin düzelme olduğu gözlemlendi.

Juvenil Ankilozan Spondilit klinik, radyolojik, epidemiyolojik ve genetik özellikleri ile Seronegatif Spondilartropatiler grubunda yer alır. Yaşa ve cinsine göre düzeltilmiş Ankilozan Spondilit (AS) insi-

dansı yılda 7.3/100.000 kişi olarak bilinmektedir. JAS tanısı için diğer SNSA'lerin ekarte edilmesi gereklidir. Spondilartropatilerin (SPA) karakteristik özellikleri; romatoid faktör (RF) ve antinükleer antikörlerin (ANA) negatifliği, kızlardan çok erkeklerde görülmesi, aksiyel iskelet tutulumu, sakroileit, inflamatuvar periferik artrit (sıklıkla asimetrik-oligoartrit), genç yaşta başlangıç, aile bireylerinde SPA grubu hastalık veya özellik bulunması, özellikle topuk ve dizde entesopati (topuk diken, Achille tendiniti), oküler inflamasyon (konjunktivit, anterior uveit vb.) atakları, subkutan nodül yokluğu, ürogenital veya gastrointestinal enfeksiyonlar, deri değişiklikleri (psoriatik deri ve tırnak değişiklikleri, eritema nodozum), ağız, intestinal ve ürogenital ülserasyonlar, tromboflebit, pyoderma gangrenozum gibi eklem dışı sistemlerin tutulması ve HLA-B27 (+) liğidir. HLA-B27 tanısal bir test olarak kabul edilmemelidir. HLA-B27 negatif olsa bile semptomatik sakroileit varsa JAS' ı ekarte ettirmez. AS tanısında günümüzde halen kullanılan kriterler 1984 yılında modifiye edilen New York kriterleridir; (a) 3 aydan uzun süren, egzersiz ile rahatlayan, istirahat ile düzelmeyen bel ağrısı (b) Lomber omurga hareketinin frontal ve sagittal düzlemde kısıtlanması (c) Yaş ve cinse göre göğüs ekspansiyonunun azalması (d) Bilateral Evre 2-4 sakroileit (e) Bilateral Evre 3-4 sakroileit. Ancak tanımlanan bu kriterler ve yeni yapılan çalışmalar çocukluk çağında bu hastalığı tanımlamaya yeterli değildir.^{4,6}

Seronegatif spondiloartropatide bel hareketleri her yöne ağrılı ve kısıtlıdır. Schober testinde fleksiyon durumunda iken 4 cm'den az açılma bulunur . Göğüs ekspansiyonu yaş ve cinse göre normal değerlerin altındadır. Sakroiliak eklem üzerine direk basınç ağrı ortaya çıkarır (erken ve geç dönemde negatif olabilir, spesifitesi düşüktür.), entesit bölgeleri palpasyonla hassastır, yıllar geçtikçe tüm omurga hareketleri azalır ve postür değişiklikleri ortaya çıkar.⁴ Olgumuzda Schober testinin 3cm ve fizik bakıda kifoskolyoz saptanmış olması AS tanısını destekledi. Ancak yapılan araştırmalarda AAA ile de belirgin derecede sakroiliak eklem tutulumu görüldüğü saptanmıştır. Özellikle M694V mutasyonu pozitif olan FMF hastalarında sakroileiti oranı %93.7 olarak bulunmuştur.⁷

Ankilozan Spondilitte görülen en karakteristik laboratuvar bulgusu eritrosit sedimentasyon hızı ve akut faz reaktanlarında yükselmedir. Hastalık akti-

vitesi için C-reaktif protein daha iyi bir göstergedir. Olgumuzda tekrarlayan laboratuvar incelemelerinde ESR yüksekliği ve CRP pozitifliği vardı. Serum İmmunglobulin A (IgA) düzeyleri hastaların çoğunda artar.⁸ Kompleman düzeyleri normal veya artmıştır. AAA'da da enfeksiyon markerlarının arttığı görülmüştür.

JAS, 16 yaş altında ve erkek çocuklarda daha sık görülen SNSA grubudur. En önemli özellikleri alt ekstremitelerde görülen oligoartrit, 5-10 yıl içinde gelişen omurga tutulumu ve sakroileit, sıklıkla eşlik eden entesopati, akut iritis ve aort kapak yetmezliği gibi eklem dışı bulguların olmasıdır.

AAA'de eklem tutulumu hastaların %16-24'ünde de ilk semptom olarak orataya çıkabilir, genellikle monoartiküler olup ayak bileği, diz ve kalça eklemi tutar. Akut başlangıçlı, non-eroziv, yer değiştiren, deformite bırakmayan karakterde olması tipiktir. Ağrı ile birlikte bazen eklemde şişlik ve eritematöz döküntüler de olabilir. Eklem tutulumu diğer organ tutulumlarından daha uzun sürer ve genellikle bir haftada iyileşir. AAA'lı hastalarda eklem tutulumunun daha nadir bir şekli de HLA-B27'nin negatif olduğu spondiloartropatidir. Bu hastalarda sıklıkla unilateral veya bilateral sakroileit, tekrarlayan entesit ve radyografik spinal tutulumun görüldüğü sırt ve boyun ağrısı görülür. Spondiloartropati kolşisin tedavisine yanıt vermez, ancak nonsteroid antiinflamatuvar ilaçlar ve ikinci basamak antiromatizmal ilaçlar tedavide yararlıdır. Hastamız, juvenil başlangıçlı, 3 aydan uzun süren inflamatuvar karakterde, aktivite ile düzelen sakroiliak eklem ağrısı ve hareket kısıtlılığı olması, topuk lokalizasyonlu entesopati tariflemesi, RF ve ANA negatifliği ve akut faz reaktanlarında yükseklik, eşlik eden pozitif radyolojik bulguları ve tedaviye yanıtı JAS ve AAA'da ortak olan bulgulardır.

Ailesel Akdeniz Ateş'li olgularda sakroiliak eklem tutulumu tipik değildir. Ülkemizde AAA ve sakroileit sıklığı diğer ülkelere oranla çok yüksektir.⁷ Olguların bir kısmında sakroileit ve özellikle kalça tutulumu ile birlikte spondiloartrit gelişebilir. Radyolojik olarak sakroileit bulunan ve inflamatuvar karakterde bel ya da boyun ağrısı tarifleyen hastalarda SNSA düşünülmelidir. Brodey ve ark., çalışmalarında 43 AAA'lı hastayı incelemişler ve bunlardan klinik semptomu bulunmayan 6'sında radyografilerinde sakroiliak eklemde kortikal kayıp, erozyonlu veya erozyonsuz eklem her iki kenarın-

da skleroz ve füzyon tespit etmişlerdir.⁹ İsrail'de yapılan bir çalışmada Langevitz ve ark. sefardik yahudilerden 3000 AAA'lı hastada SNSA ile ilişkiyi araştırmışlardır. Kronik artrit, inflamatuvar boyun veya bel ağrısı ve sakroileiti olan 11 hasta SNSA olarak değerlendirilmiş ve sıklığı %0,4 olarak bildirilmiştir.¹⁰ AAA ile birlikteliği olan SNSA'lı olgular, literatürde bildirilen bir tek olgu dışında HLA-B27 negatif olma özelliğindedir. Bizim olgumuzda da HLA-B27 negatif olması, spondiloartropatiye eşlik eden üveitin olmaması ve saptanan M694V mutasyonun AAA ile olan spondiloartropatilerde yüksek oranlarda gözükmesi nedeni ile AAA ile birliktelik gösteren spondilit olarak değerlendirilmiştir. Ülkemizde AAA olgularında sakroileit sıklığının yüksek olduğu (%19) daha önce bildirilmiştir. Spondiloartropati, olguların çoğunda hastalar kolşisin tedavisi altındayken gelişir ve bu olgular NSAİİ'lara iyi yanıt verirler. Sunulan olgunun da spondiloartropati bulgularında NSAİİ tedavisi sonrasında belirgin gerileme gözlenmiştir.

Sonuç olarak, AAA ile JAS birlikteliği sık görülmemektedir. Ancak her iki hastalığın da birincil olarak kliniğe dayalı tanı özellikleri taşınması nedeni ile özellikle tanının belirlenmesi açısından şüphe duyulması birincil gerekliliktir. Gerek bulguların farklı zamanlarda ortaya çıkışı gerek JAS' la ilgili tanı kriterlerinin tam olarak belirlenememesi nedeni ile bu hastalar mutlaka yakın gözlem altında tutulmalıdır. Bu birlikteliğin tanısının belirlenmesi tedavi düzenlenmesi ve hastanın yakınmalarının geriletilmesinde yol gösterici olacaktır. Bu nedenle AAA

hastalarında beklenmeyen eklem bulguları olması durumunda SNSA' lar özellikle JAS akılda tutulmalı ve tanıya yönelik tetkikler yapılmalıdır.

KAYNAKLAR

1. Ben-Chetrit E, Levy M. Familial Mediterranean Fever. *Lancet* 1998; 351: 659-64.
2. Aksentiyevich I, Pras E, Gruberg L, Shen Y, Sutherland G. Refined mapping of the gene causing familial Mediterranean fever. by linkage and homozygosity studies. *Am Hum Genet* 1993; 53: 451-61.
3. Mor A, Gal R, Livneh A. Abdominal and digestive system associations of familial Mediterranean fever. *Am J Gastroenterol* 2003; 98: 2594-604
4. Calin A. Ankylosing spondylitis. In: Maddison PJ, Isenberg PA, Woo P, Glass DN (eds). *Oxford Textbook of Rheumatology*. Oxford: Oxford University Press 1998; 1058-70.
5. Tunca M, Akar S, Onen F, et al. Familial Mediterranean fever (FMF) in Turkey: Results of a nationwide multicenter study. *Medicine (Baltimore)* 2005; 84: 1-11.
6. Kasapçopur O, Demirli N, Ozdoğan H, et al. Evaluation of classification criteria for juvenile-onset spondyloarthropathies. *Rheumatol Int* 2005; 25: 414-8.
7. Kaşifoğlu T, Calışir C, Cansu DU, et al. The frequency of sacroiliitis in familial Mediterranean fever and the role of HLA-B27 and MEFV mutations in the development of sacroiliitis. *Clin Rheumatol* 2009; 28: 41-6
8. Dougados M, Gueguen A, Nakache JP, et al. Clinical relevance of C-reactive protein in axial involvement of ankylosing spondylitis. *J Rheumatol* 1999; 26: 971-4.
9. Brodey PA, Wolff SM. Radiographic changes in the sacroiliac joints in familial Mediterranean fever. *Radiology* 1975; 114: 331-3.
10. Langevitz P, Livneh A, Zemer D, Shemer J, Pras M. Seronegative spondyloarthropathy in familial Mediterranean fever. *Semin Arthritis Rheum*. 1997; 27: 67-72.