

Nazal septum anteriorunda respiratuar epitelyal adenomatoid hamartom

Respiratory epithelial adenomatoid hamartoma on the anterior nasal septum

Tuğba Bostan Bozkurt¹, Gonca Koç¹, Canan Altay¹, Fulya Çakalağaoğlu Ünay², Orhan Oyar¹

ÖZET

Respiratuar epitelyal adenomatoid hamartom (REAH) sinonasal kavitenin nadir görülen benign bir lezyonudur. Bu olgu sunumunda, fizik muayenesinde nazal kavite girişinde, septumda kitlesel bir lezyon saptanan olguya paranazal sinüs bilgisayarlı tomografi (PSBT) çekildi. PSBT’de çevre kemik ve kartilaj yapılarına invazyon bulgusu göstermeyen, sınırlı, homojen, solid lezyon izlendi. Lezyonun histopatolojik tanısı REAH ile uyumlu olarak rapor edildi. REAH; sinonazal kavitenin oldukça nadir görülen benign bir lezyonu olmasına rağmen, tedavisi basit rezeksiyondan ibarettir. Bu nedenle agresif cerrahi prosedürlerden, ayırıcı tanı listesinde akılda bulundurulurken kaçınılması gerekmektedir. Olgunun klinik ve radyolojik özellikleri literatür bilgileri eşliğinde tartışılmıştır.

Anahtar kelimeler: Hamartom, sinonazal kavite, septum

GİRİŞ

Hamartom, tanım olarak ilk kez 1904 yılında kullanılmış olup Yunancada “hamartia”dan köken alır ve hata anlamına gelir.¹ Hamartomlar, doku gelişim sürecindeki anomalilere bağlı olarak gelişen non-neoplastik benign lezyonlardır.² Hamartomlar yüzey epiteli, seromüköz gland, fibröz stroma ve vasküler yapı gibi dokulardan gelişebilir.³ En sık akciğerler, böbrekler ve gastrointestinal sistemde görülür. Baş-boyunda oldukça nadirdirler.^{3,4}

Respiratuar epitelyal adenomatoid hamartom (REAH) ilk defa 1995 yılında Wenig ve Heffner tarafından tariflenmiştir.^{1,5} REAH, yüzey epiteli ile devamlılık gösteren siliyalı respiratuar epitel ile dōşeli glandüler doku proliferasyonu ile karakterizedir. Seromüköz glandlar lezyon gelişimine katılırlar ve çeşitli boy ve şekillerde olup stromal doku ile birbirlerinden ayrılırlar. Gland lümeni genellikle

ABSTRACT

Respiratory epithelial adenomatoid hamartoma (REAH) is a rare benign lesion of the sinonasal cavity. In this report, by physical examination in the anterior part of the nasal cavity, on the septum a mass lesion was detected and paranasal sinus computed tomography (PSCT) performed. On PSCT; bounded, homogenous, solid lesion was shown and no evidence of invasion of surrounding bone and cartilage structures. Histopathologic diagnosis of the lesion was evaluated as REAH. Though REAH is a very rare benign lesion of sinonasal cavity the treatment is only simple excision. Therefore keeping it in mind in differential diagnosis list, aggressive surgical procedures should be avoided. The clinical and radiological features are discussed in the light of the literature.

Key words: Hamartoma, sinonasal cavity, septum

musinöz veya amorf debris ile doludur.¹ Respiratuar epitelyal adenomatoid hamartom, nazal kavitede nadir görülmekle beraber bu bölgede lokalize olduklarında en sık nazal septum posteriorunda ve unilateral olarak görülür.⁶ Bu çalışmada nazal kavite girişinde, septumda saptanan REAH’lı bir olgu klinik ve radyolojik özellikleri de ön planda tutularak sunuldu.

OLGU SUNUMU

Kırkyedi yaşında bayan hasta yaklaşık 10 yıldır burundan nefes almada güçlük, ağzı açık uyuma, horlama ve sık sık burun kaşıntısı, hapşırma yakınmaları ile Kulak Burun Boğaz polikliniğine başvurdu. Anterior rinoskopide nasal vestibül seviyesinde hava yolu sütununu daraltan septum kaynaklı kitle tespit edildi. Diğer sistem muayene bulguları normal olarak tespit edildi. Laboratuvar incelemesinde

¹ İzmir Atatürk Eğitim ve Araştırma Hastanesi, Radyoloji Kliniği, İzmir, Türkiye

² İzmir Atatürk Eğitim ve Araştırma Hastanesi, Patoloji Kliniği, İzmir, Türkiye

Yazışma Adresi /Correspondence: Dr. Gonca Koç,

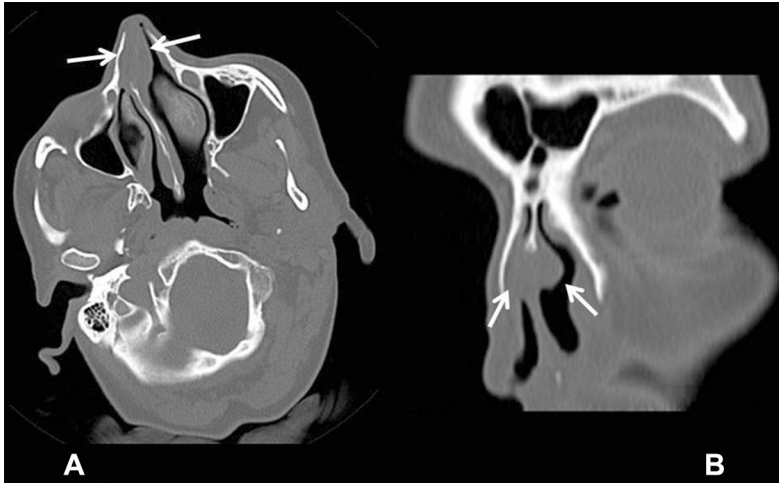
İzmir Atatürk Eğitim ve Araştırma Hastanesi, Radyoloji Kliniği, İzmir, Türkiye Eposta: ggulkoc@gmail.com

Geliş Tarihi / Received: 31.05.2012, Kabul Tarihi / Accepted: 24.06.2012

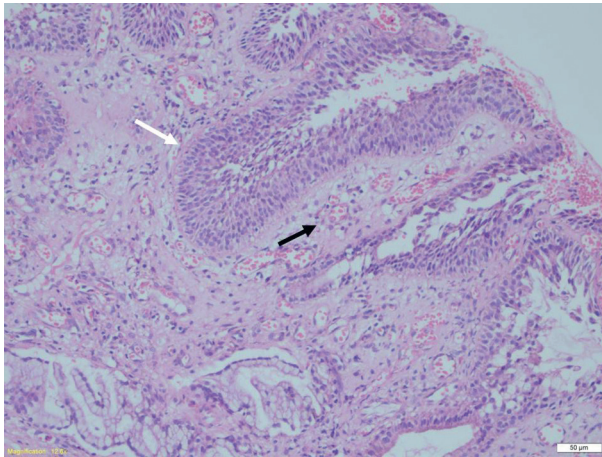
Copyright © Dicle Tıp Dergisi 2012, Her hakkı saklıdır / All rights reserved

hemogram ve biyokimyasal değerleri normal idi. Bu aşamada gerçekleştirilen PSBT incelemede, nazal septum anterior segmentinde, kıkırdak segment seviyesinde transvers çapı 12 mm, ön arka çapı 27 mm ve yüksekliği 17 mm olarak ölçülen, ağırlıklı olarak sağ nazal kaviteyi bulunduğu seviyede oblitere eden ve sol nazal kaviteyi belirgin olarak daraltan, içeriği homojen ve kıkırdak ile izodens özellikte yumuşak doku lezyonu izlendi (Şekil 1). Lezyon komşuluğunda sinüs duvarlarında, konkalarda ya da nazal septumda destrüksiyon izlenmedi. BT incelemede diğer düzeylerde nazal kavite ve paranasal sinüsler normal idi. İçerisinde REAH da bulunan olası benign patolojilerin ayırıcı tanısını

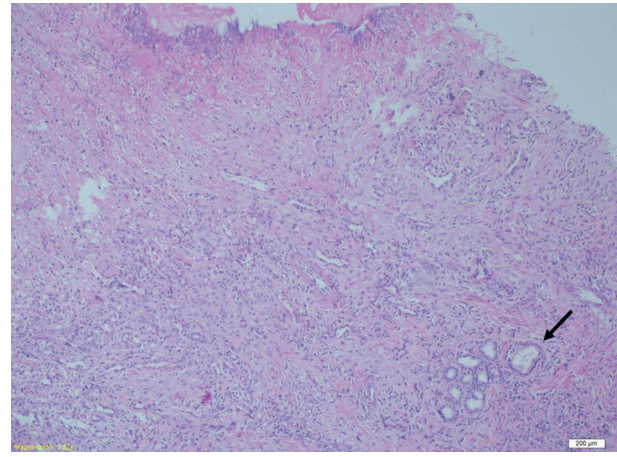
yapabilmek için nazal septum lezyonundan biyopsi alındı. En büyüğü 1x1 cm boyutunda olan biyopsi örneği histopatolojik olarak değerlendirildiğinde REAH tanısı konuldu (Şekil 2). Daha sonra hastaya lezyona yönelik basit rezeksiyon uygulandı. PNSB tetkikinde ek olarak nazal septum anteriorunda, kartilaj kesimde açıklığı sola bakan deviyasyon saptanmış olup hastanın klinik bulguları REAH ile ilişkilendirilerek septum deviyasyonuna yönelik bir cerrahi prosedür uygulanmadı. Hasta klinik olarak yaklaşık bir yıl boyunca takip edildi ve hastanın yakınmalarında gerileme olurken rekürren bir lezyon gözlenmedi.



Şekil 1. Aksiyal düzlemde elde olunan paranasal sinüs bilgisayarlı tomografi kesitinde (A), nazal septum anteriorunda yerleşimli, homojen iç yapıda, yumuşak doku dansitesinde lezyon izlenmektedir (oklar). Koronal planlı paranasal sinüs bilgisayarlı tomografi kesitinde ise (B), nazal septum yerleşimli lezyonun sağda belirgin her iki nazal pasajı ön üst kesimde daralttığı ancak kemik invazyonu oluşturmadığı görülmektedir (oklar). Her iki kesitte ek olarak nazal septum anteriorunda, kartilaj kesimde açıklığı sola bakan deviyasyon varlığı dikkat çekmektedir.



Şekil 2a. Çok katlı yassı epitelle döşeli glandüler yapıların (beyaz ok) submukozaya invajinasyonu ve arada gevşek stromal bağ dokusu izlenmektedir (siyah ok) (HE x12,6).



Şekil 2b. Submukozaya invajine olmuş glandüler proliferasyon izlenmektedir (ok) (HE x2,5).

TARTIŞMA

Hamartomlar, doku gelişim sürecindeki anormalliğe bağlı gelişen benign hücre proliferasyonları olup geliştikleri dokunun özelliklerini taşırlar.^{2,3} Matür elamanlardan oluşup ve gelişimini kendi kendine sınırlama özelliğine sahiptirler.⁷ Hamartomlar birçok dokudan köken alabilir. En sık akciğer, böbrek ve gastrointestinal sistemlerde görülür. Baş-boyun bölgesi hamartomları oldukça nadir görülür ve literatürde sınırlı sayıda olgu bildirilmiştir.²

Respiratuar epitelyal adenomatoid hamartom, hamartomların sinonazal traktustan gelişen farklı ve nadir bir tipidir.² İlk defa 1995 yılında Wenig ve Heffner tarafından 31 tane olgu serisi ile tariflenmiştir.¹ Erkeklerde daha sık görülmektedir. Erkek/kadın oranı 5/1 olup en sık 3. ve 9. dekatlar arasında görülür.³ Etiyoloji kesin olmayıp sigara, astım, nazal polipozis, kronik sinüzit ve inflamasyon ile ilişkili olabileceği düşünülmektedir.² Bizim hastamızda mevcut olan allerjik rinit tablosunun nazal kavite içerisinde inflamatuvar bir zemin yaratıp REAH'a zemin oluşturmuş olabileceği yönünde değerlendirilmiştir. En sık nazal septum posteriorunda ve tek taraflı olarak görülür. Literatürde etmoid hücreler, frontal sinüs, olfaktör reses ve nazofarinks kaynaklı REAH olguları tariflenmiştir, nadiren maksiller sinüste de görülebilmektedir.³ Klinik bulguları nazal obstrüksiyon, nazal dolgunluk, septum deviasyonu, epistaksis ve tekrarlayıcı rinosinüzittir.^{4,8}

Respiratuar epitelyal adenomatoid hamartom'un radyolojik bulguları bizim olgumuzda da olduğu gibi nazal septum ile bağlantılı, komşu sinüste havalanma kaybına neden olabilen, ekspansil, ekzofitik yumuşak doku kitlesi olarak izlenir. İçerisinde kalsifikasyon barındırabilir. Ancak kemik erozyonu ve intrakraniyal invazyon görülmez. Manyetik rezonans (MR) görüntüleme T1 ağırlıklı kesitlerde normal nazal septuma kıyasla hipointens sinyal özelliğinde olup kontrastlanma paterni değişkendir. T2 ağırlıklı MR görüntülerde ise hiperintens sinyal olarak izlenir.²

Ayırıcı tanıda nazal polip, antrakoanal polip, inverted papillom ve düşük dereceli adenokarsinom düşünülmelidir.^{2,3,4} BT bulguları polip ile ayırıcı tanısında yardımcı değildir. Ancak inverted papillom ve adenokarsinom ile ayırıcı tanısında yüzey epiteli altındaki stromaya invazyon ve kemik destrüksiyon olmaması önem taşır. REAH tipik olarak kemik destrüksiyonu yapmaz.²

Tedavide konservatif cerrahi rezeksiyon uygulanır. Bu nedenle operasyon öncesinde ayırıcı tanı listesinde bulundurulması önemlidir. Lokal rekürrens nadirdir.⁸ Ayırıcı tanıda yer alan diğer lezyonların tedavisi daha agresif cerrahi ile yapılır. Bu özellikleri nedeniyle REAH'nın radyolojik olarak tanınması cerrahi yaklaşımı değiştirmesi nedeniyle sinonazal kavite kitleleri içinde önem taşımaktadır.

KAYNAKLAR

1. Ingram WF, Noone MC, Gillespie MB. Respiratory epithelial adenomatoid hamartoma: a case report. *Ear Nose Throat J* 2006; 85(3):190-2.
2. Seol JG, Livolsi VA, O'Malley BW Jr, Chen JY, Loevner LA. Respiratory epithelial adenomatoid hamartoma of the bilateral olfactory recesses: A neoplastic mimic? *AJNR Am J Neuroradiol* 2010; 31(2):277-9.
3. Di Carlo R, Rinaldi R, Ottaviano G, Pastore A. Respiratory epithelial adenomatoid hamartoma of the maxillary sinus: case report. *Acta Otorhinolaryngol Ital* 2006; 26(4):225-7.
4. Delbrouck C, Fernandez Aguilar S, Choufani G, Hassid S. Respiratory epithelial adenomatoid hamartoma associated with nasal polyposis. *Am J Otolaryngol* 2004; 25(4):282-4.
5. Mortuaire G, Pasquesoone X, Leroy X, Chevalier D. Respiratory epithelial adenomatoid hamartomas of the sinonasal tract. *Eur Arch Otorhinolaryngol* 2007; 264(4):451-3.
6. Gajda M, Zagolski O, Jasztal A, Lis GJ, Pyka-Fosciak G, Jan A Litwin. Respiratory epithelial adenomatoid hamartoma of the anterior nasal septum a rare localisation of an unusual tumour in a child: a case report. *Cases J* 2009; 16;2:8151.
7. Picotti PM, Calo L, Mule A, Maggiore C, Scrano E. Rhinonasal bilateral hamartoma. *Auris Nasus Larynx* 2008; 35(4):569-71.
8. Flavin R, Russell J, Phelan E, McDermott MB. Chondroosseous respiratory epithelial adenomatoid hamartoma of the nasal cavity: a case report. *Int J Pediatr Otorhinolaryngol* 2005; 69(1):87-91.