

İnvazif Pulmoner Aspergilloz Gelişen Bir Akut Lenfoblastik Lösemi Olgusu

Orhan Ayyıldız*, Abdurrahman Işıklıdoğan*, Murat Çelik*, Abdullah Altıntaş*, Salih Hoşoğlu*

ÖZET

İmmün süpressif hastalarda fungal enfeksiyonlar sık gözlenir ve yaşamı tehdit eden bir klinik izlerler. İnvazif Pulmoner Aspergilloz (İPA) genellikle *Aspergillus*un inhalasyon yoluyla alınmasıyla gelişir, bazen gastrointestinal veya cilt kökenli *Aspergillus*ların hematogen yayılımıyla da gelişebilir. Burada İPA gelişen 58 yaşında erkek akut lenfoblastik lösemi (ALL) hastası sunulmaktadır. Hasta genel durum bozukluğu, pansitopeni ve buna ait halsizlik, çabuk yorulma ve ciltte peteşilerle başvurdu. Hastaya destek tedavisi ile birlikte vincristin ve prednison tedavisi başlandı. Akciğer x-ray grafi normaldi. 1 aylık tedaviden sonra 39.5 °C yi bulan yüksek ateş ve nefes darlığı semptomu gelişen hastaya tekrar akciğer grafi ve yüksek rezolüsyonlu komputize tomografi çekildi. Sol akciğer üst lob anterior segmentte 5.5 x 4 cm boyutunda kaviter lezyon içinde yumuşak doku dansitesi ve çevresinde genişlemiş lezyonlar, buzlu cam görünüm alanları ve plevraya doğru uzanan bantlar izlenmekteydi. Balgam ve kan kültürlerinde üreme olmadı. Hastaya 5 gün süreyle ampirik Meronem 3 gr/gün, Vancomisin 2 gr/gün ve oral flukonazol 200 mg/gün verilmesine rağmen ateşi düşmeyince klinik ve radyolojik bulgularla İPA düşünülerek Liposomal Amfoterisin B 3 mg/kg/gün başlandı. Amfoterisin B tedavisinin 3. gününde ateşi düşen hastanın diğer antibiyoterapileri kesildi, genel durumu 8.günde yavaş yavaş düzelmeye başladı. Tedavinin 20. gününde çekilen x-ray grafide lezyonun sınırlanmaya ve çapında küçülme olmaya başladığı gözlemlendi. 4 ay sonra bugün itibarıyla genel durumu iyi, hastalığı remisyonda olan hastaya çekilen grafide lezyonda belirgin bir gerileme olduğu gözlemlendi. Bu olguyu sunmamızdaki amaç genel durumu bozuk invazif girişimlerin zor olduğu, klinik bulgularla İPA düşünülen ve ampirik Amfoterisin B tedavisine yanıt veren bir ALL olgusuna dikkat çekmektir.

Anahtar Kelimeler: Amphotericin-B, İnvazif Pulmoner Aspergilloz, Akut Lenfoblastik Lösemi

Invasive Pulmonary Aspergillosis in a Patient with Acute Lymphoblastic Leukemia

SUMMARY

Fungal infections are common and life-threatening among immunosuppressive patients. Invasive pulmonary aspergillosis (IPA) generally occurs when *Aspergillus* inhaled, but rarely with the hematogen spread of dermal or gastrointestinal *Aspergillus*. We present here, IPA in a 58 year-old male patient with acute lymphoblastic leukemia (ALL). He was admitted to our clinic with fatigue, weakness, pancytopenia, and with petechia. Supportive treatment, vincristine and prednisone was initiated. Chest roentgenogram was normal. Dyspnea and fever (39.5°C) were seen after 1 month of therapy. Thorax high resolution computerized tomography was obtained and cavitary lesion was seen in the left upper-anterior segment of lung. Sputum and blood culture were negative. In spite of the empiric use of Meropenem 3 gr/d, Vancomycin 2 gr/d and fluconazole 200 mg/d, fever was not turned to normal and clinical symptoms were not healed. On the fifth days of therapy amphotericin-B was initiated and the other antibiotics were stopped after 3 days. General symptoms were healed on the 8th days. Radiologic findings were improved partially after 20 days. The patient clinically is well and remains in remission and radiologic findings were turn to near normal after 10 months of treatment. We aimed to emphasis about treatment of empirical Amphotericin-B in critically ill patient with ALL.

Key Words: Amphotericin-B, Invasive Pulmonary Aspergillosis, Acute Lymphoblastic Leukemia.

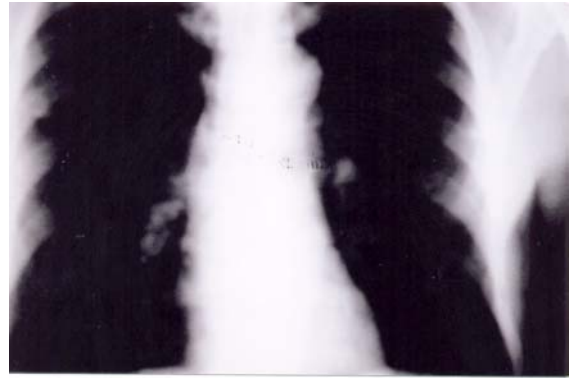
GİRİŞ

Nötropenik kanser hastalarında enfeksiyonlar önemli bir morbidite ve mortalite nedenleri olarak günümüzde hala birinci sırada yer almaktadır (1). Nötropenik kanser hastalarında çoğu kez etkeni izole etmek güçlük arz etmekte klinik ve bakteriyolojik olarak kanıtlanmış enfeksiyonlar vakaların ancak bir kısmını oluşturmaktadır. Aspergillusun oluşturduğu akciğer enfeksiyonları değişik spektrumlarda olabilmektedir. İnvazif Pulmoner Aspergilloz (İPA) genellikle Aspergillusun inhalasyon yoluyla alınmasıyla gelişirse de bazen gastrointestinal veya cilt kökenli Aspergillusların hematogen yayılımı ile de gelişebilir (1). İPA özellikle akut lenfoid ve myeloid lösemilerde tedavi sonrası uzamış nötropenik dönemde gelişmektedir (2). Akciğerde önce aspergillus hiflerinde endobronşiyal proliferasyon (nadiren ülseratif trakeobronşit ile birlikte olabilir) sonucunda pulmoner arteriyollerde ve akciğer parenkiminde invazyon ve neticede iskemik nekrozlar gelişebilir. Vakaların yaklaşık 1/3'ünde trombozlarla hematogen yayılım, hemorajik enfarktlar ve uzak organlarda invazyon gelişebilir. Böylece İPA tablosu pulmoner emboli, Budd-Chiari gibi klinik tablolara benzerlik gösterebilir. İnvazif aspergilloz diafram yoluyla mideye veya akciğerden kalp veya vena cava superiora yayılım gösterebilmektedir (1). Dokuda aspergilloz morfolojisi bazen Pseudoallescheria boydii ve Fusarium ile benzerlik gösterebilir. İPA kliniği önce ateş ve nonproduktif öksürükle başlar. Plöritik göğüs ağrısı ve pnömoniye progresyon 1-2 gün içinde gerçekleşir. Tipik bulgusu bir veya daha fazla sınırları belirgin nodül veya yama tarzında infiltrasyondur. Sonrasında lezyon diffüz konsolidasyon veya kavitasyona ilerler. Bazen de nadiren massif hemoptizi gelişebilir (3). Hastalık extrapulmoner olarak vasküler organlardan böbrek, karaciğer, dalak ve santral sinir sistemini tutar. Hastalığın tanısında doku biyopsisi çok önemlidir. Ancak bu vakaların çoğunda kötü klinik ve laboratuvar bulguları buna imkan tanımamakta ve bazen tanı post-mortem olarak konulabilmektedir. Hastalığın erken tanınması ve erken tedavisi mortaliteyi azaltmaktadır (4). CT ve MR'ın erken tanıda

önemli rolleri vardır (5). Fungemi devamlı olmadığından kan kültürü pozitifliği nadirdir. Klinik olarak yüksek şüpheli olgularda balgamda, bronkoalveolar lavaj sıvısında veya bronşiyal fırçalama yönteminde pozitif kültür varlığı önemlidir ancak negatif kültür tanıyı ekarte ettirmez. Serum veya diğer vücut sıvılarında aspergillus antijenleri aranabilir. Antikor arama pek değerli bir yöntem değildir. Hastalığın prognozu altta yatan hastalık ve İPA'nın şiddetiyle ilişkilidir.

OLGU SUNUMU

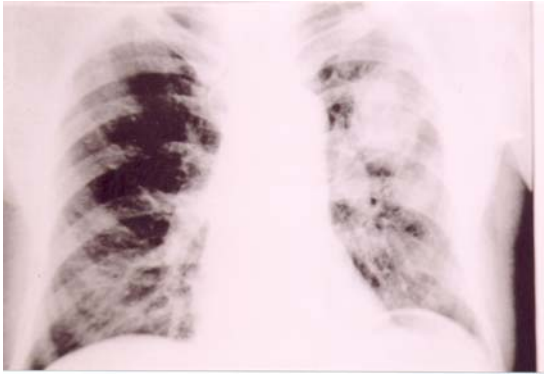S.K, 58 Y, Erkek, Çiftçi, Nefes darlığı, baş ağrısı, yaygın vücut ağrısı şikayetleri ile kliniğimize başvuran hastanın hikayesinde rektal kanama vardı. Fizik muayenesinde konjonktivaları soluk, dalak 2 cm palpabl idi. Laboratuvar incelemelerinde eritrosit sedimentasyon hızı:135 mm/saat, Hb: 7,1 g/dl, Hct: % 20, Lökosit: 1.260/mm³, Nötrofil: 252/mm³, trombosit: 50.000/mm³, Total bilirubin:1,3 mg/dl idi. Periferik yaymasında lenfoblastlar mevcuttu. Hastadan yapılan kemik iliği yaymasında ve kemik iliği biyopsisinde akut lenfoblastik lösemi ile uyumlu bulgular mevcuttu. Çekilen akciğer grafisi normaldi (Resim-1).



Resim 1. Hastanın ilk geliş PA akciğer grafisi

Hastaya 9/5/2003, 16/5/2003, 23/5/2003 ve 30/5/2003 tarihlerinde Vincristine 2 mg/gün ve Prednisolone 100 mg uygulandı. Aynı zamanda profilaktik amaçla 10/5/2002 tarihinden itibaren Amoksisilin/Klavunat 2x1gr/gün ve Siprofloksasin 2x500 mg/gün dozunda başlandı. Hastanın yatışının 17. günü

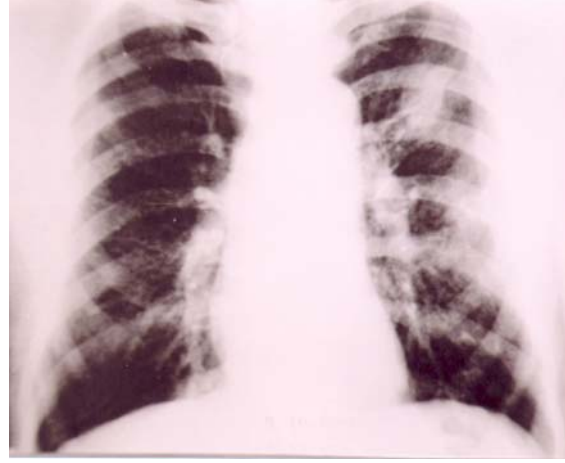BK: 1000/mm³, Nötrofil:200/mm³, Hb:9,6 g/dL, Hct:% 27,5, trombosit: 64.700/mm³ idi. Hasta yatışının 18. günü antikanser kemoterapi ve antibiyotik profilaksisini dışardan devam ettirmek üzere taburcu edildi. Hasta taburcu olduktan sonraki 9. günde yüksek ateş, göğüs ağrısı, hemoptizi ve nefes darlığı şikayetleriyle tekrar hastanemize başvurdu. Laboratuvar bulgularında ESR: 119 mm /saat, BK: 1190/mm³, Hb:8,9 g/dL, Hct:%25, trombosit :26.500/mm³ olarak bulundu. Fizik muayenesinde 39,5 C ateşi mevcuttu. Akciğer sol üst ve orta lobda solunum seslerinde azalma vardı. Çekilen akciğer grafisi ve yüksek rezolüsyonlu akciğer CT'de (HRCT) üst lob anterior segmentte 5,5x4 cm boyutlarında kaviter lezyonla uyumlu görüntü tespit edildi (Resim-2 ve Resim-4).



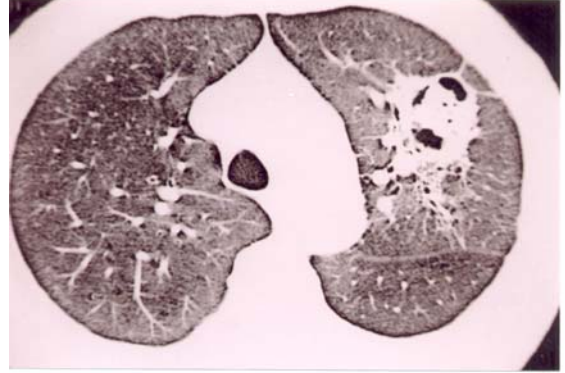
Resim 2. Hastanın İPA gelişmiş dönemdeki PA akciğer grafisi

Kaviter lezyon içinde yumuşak doku dansitesi ve çevresinde genişlemiş lezyonlar, buzlu cam görünümü ve plevraya doğru uzanan bantlar vardı. Balgam ve kan kültür örneklerinden izolasyon yapılamadı. Hastaya beş gün süreyle Meropenem 3 gr/gün, Vankomisin 2 gr/gün ve Flukonazol 200 mg/gün verildi. Ancak hastanın ateşi düşmedi. Hastaya Lipozomal Amfoterisin B 3 mg/kg/gün dozunda başlandı. Amfoterisin tedavisinin 3. günü hastanın ateşi düştü ve diğer antibiyotiklerin tamamı kesildi. Tedavinin sekizinci gününde hastanın genel durumunda belirgin bir düzelme vardı. Tedavinin 20. gününde tekrarlanan akciğer grafisinde lezyonun sınırlandığı ve çapında küçülme olduğu görüldü. Hastanın nötrofil sayısı 1000/mm³ idi. Yaklaşık üç ay sonra tekrarlanan grafilerde ve HRCT incelemesinde

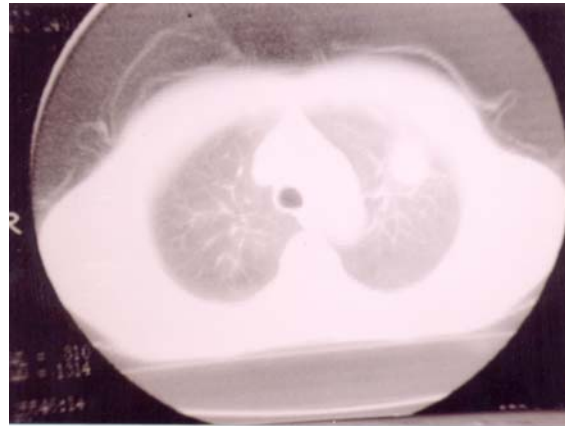
lezyonun belirgin şekilde gerilediği görüldü (Resim-3 ve Resim-5).



Resim 3. Hastanın 3 ay sonraki iyileşmiş dönemindeki gerilemiş lezyonu

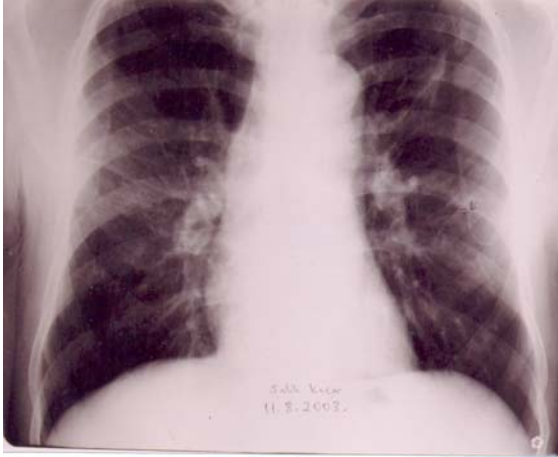

Resim 4. Hastalığın aktif döneminde Akciğer HRCT görünümü



Resim 5. Hastanın 3 ay sonraki iyileşmiş dönemindeki gerilemiş Lezyonunun Görünümü

Bu tarihte lökosit: 2670/mm³, Nötrofil: 1060/mm³, Hct:%34, trombosit: 129.000/mm³, Sedimantasyon:53 mm/saat idi. Periferik yayma ve kemik iliği incelendi , hasta remisyonda bulundu. Hastanın ilk gelişten 13 ay sonraki düzelmiş PA akciğer grafisi normaldi (Resim-6). Hasta halen akciğer semptomları bakımından semptomsuz yaşamakta olup akciğer grafisinde minimal lezyon sekeli izlenmektedir.



Resim-6. Hastanın ilk gelişten 13 ay sonraki düzelmiş PA akciğer grafisi

TARTIŞMA

Aspergilluslar hızlı üreyen küfler olup insanlarda genellikle fırsatçı enfeksiyon nedenidirler. Pulmoner aspergillozda en sık izole edilen türler *A.fumigatus*, *A. Flavus* ve *A. niger*'dir. Aspergillus türleri insanlarda solunum yollarında basit bir kolonizasyondan, doku invazyonu ve multipl organ tutulumuna kadar değişik klinik tablolara yol açarlar (6). İPA, tanı ve tedavisinde bir takım güçlüklerin olduğu, nötropenik kanser olgularının önemli mortalite nedenlerinden biridir. İPA tedavisinde en önemli ajanların başında Amfoterisin B gelmektedir. Amfoterisin B ile birlikte flucytosine, rifampin ve itraconazol gibi ajanlar da kullanılmıştır. Ketokonazolün etkinliği gösterilmemiştir. Mukozal kolonizasyon, oral ve lokal antifungal kullanılarak engellenebilir. Bir çalışmada intranasal aerosol amfoterisin B nötropenik hastalarda profilaksisinde etkili bulunmuştur (7). Itraconazolun profi-

lakside, primer tedavide ve salvage tedavide yeri vardır (8). Ancak günde 200-400 mg İtraconazolu profilaktik amaçla almasına rağmen İPA gelişen bazı transplant olguları da bildirilmiştir (9). İtraconazol aynı zamanda amfoterisin B'ye yanıt veren İPA'lı hastalara tedaviyi tamamlayıcı olarak da kullanılabilir. Amfoterisin ile eşzamanlı kullanımının antagonizma ve ilaç yan etkilerine neden olabileceği de bilinmektedir. Yine bazı seçilmiş olgularda cerrahi tedavi tek başına veya antifungal tedavi ile birlikte uygulanabilir. Hastalığın erken tanınması veya erken ampirik amfoterisin tedavisi morbidite ve mortaliteyi azaltmaktadır (4). Sonuç olarak bu olguda olduğu gibi özellikle nötropenik kanser hastalarında bazen invazif girişimler mümkün olmamakta antifungal tedavi ancak ampirik olarak başlanmakta olup morbidite ve mortaliteyi azalttığı çok sayıda çalışmada gösterilmiştir. Biz de bu olguda bu tedavi yöntemine dikkat çekmek istedik.

KAYNAKLAR

1. Young RC, Bennet JE, Vogel CL, et al. Aspergillosis. The spectrum of disease in 98 patients. *Medicine*, 1970;49:147-73.
2. Gerson SE, Talbot GH, Hurwitz S, et al. Prolonged granulocytopenia: The major risk factor for invasive pulmonary aspergillosis in patients with acute leukemia. *Ann Intern Med*, 1984;100: 345-51.
3. Albelda SM, Talbot GH, Gerson SL, et al. Pulmonary cavitation and massive hemoptysis in invasive pulmonary aspergillosis. *Am Rev Respir Dis*, 1985;131:115-20.
4. Pizzo PA, Robichaud KJ, Gill FA, et al. Empiric antibiotic and antifungal therapy for cancer patients with prolonged fever and granulocytopenia. *Am J Med*, 1972; 72:101.
5. Herold CJ, Kramer J, Sertl K, et al. Invasive pulmonary aspergillosis: Evaluation with MR imaging. *Radiology* 1989; 173:717-21.
6. Bauters TGM, Nelis HJ: Rapid and sensitive plate method for detection of *Aspergillus fumigatus*. *J Clin Microbiol*, 2000; 38: 3796.



7. Jeffery GM, Beard MEJ, Ikram RB, et al. Intranasal amphotericin B reduces the frequency of invasive aspergillosis in neutropenic patients. *Am J Med*, 1991; 90:685-92.

8. Denning DW, Stevens DA. Antifungal and surgical treatment of invasive

aspergillosis: Review of 2121 published cases. *Rev Infect Dis*, 1990; 12:1147-1201.

9. Sharpe MD, Ghent C, Grant D, et al. Efficacy and safety of itraconazole prophylaxis for fungal infections after orthotopic liver transplantation: a prospective, randomized, double-blind study. *Transplantation*, 2003; 76:977-83.

