

小切口非超声乳化白内障手术后角膜曲率变化的分析

邱海江, 李佳, 郑映娜

作者单位: (511457) 中国广东省广州市, 南沙中心医院眼科
作者简介: 邱海江, 硕士研究生, 副主任医师, 研究方向: 白内障。

通讯作者: 邱海江. qiu_hj_007@aliyun.com

收稿日期: 2013-12-26 修回日期: 2014-04-14

Investigation on the changes of corneal curvature after non-phacoemulsification in small - incision cataract surgery with intraocular lens implantation

Hai-Jiang Qiu, Jia Li, Ying-Na Zheng

Department of Ophthalmology, Nansha Central Hospital, Guangzhou 511457, Guangdong Province, China

Correspondence to: Hai-Jiang Qiu. Department of Ophthalmology, Nansha Central Hospital, Guangzhou 511457, Guangdong Province, China. qiu_hj_007@aliyun.com

Received: 2013-12-26 Accepted: 2014-04-14

Abstract

• **AIM:** To investigate the changes of corneal curvature after non-phacoemulsification in small-incision cataract surgery with intraocular lens implantation and discuss the essence of iatrogenic astigmatism.

• **METHODS:** In this study, the horizontal corneal curvature (HCC) and vertical corneal curvature (VCC) of 99 patients (116 eyes) were documented before and after cataract surgery, with the postoperative follow-up of 3d; 1, 2wk; 1, 3, 6mo; 1, 2, 3a. The difference value of the HCC and the VCC between preoperation and postoperation were calculated and statistically analyzed.

• **RESULTS:** The VCC was decreased by 2.01D, while the HCC was increased by 1.62D on the 3d after surgery; the difference value of the HCC and VCC were both decreased acutely in the 3mo postoperatively (the difference value of the VCC was -0.52D and HCC was 0.46D); the difference value of the HCC and VCC both were decreased mildly after 3mo of postoperation, There was no significant difference between the difference value of HCC (0.29D) and VCC (-0.29D) at 6mo ($P=0.801$); VCC was still smaller than that of preoperation (-0.26D), and HCC was larger than that of preoperation (0.25D) at the 3a. Paired *t* test was performed in these curvature differences, which both decreased apparently from 3d to

6mo after surgery ($P<0.001$), while they stayed still from 6mo to 3a postoperatively (VCC: $P=0.284$; HCC: $P=1.000$).

• **CONCLUSION:** It remains astigmatism for a short time after small-incision cataract surgery and the treatment requires improvement so as to minimize the astigmatism as much as possible.

• **KEYWORDS:** small - incision; cataract; corneal curvature; surgery

Citation: Qiu HJ, Li J, Zheng YN. Investigation on the changes of corneal curvature after non-phacoemulsification in small-incision cataract surgery with intraocular lens implantation. *Guoji Yanke Zazhi (Int Eye Sci)* 2014;14(5):894-896

摘要

目的: 测量小切口非超声乳化白内障手术后角膜曲率的变化, 探讨手术源性角膜散光的特点。

方法: 分别测量小切口非超声乳化白内障手术患者 99 例 116 眼的术前、术后 3d; 1, 2wk; 1, 3, 6mo; 1, 2, 3a 的角膜水平曲率 (horizontal corneal curvature, HCC) 和垂直曲率值 (vertical corneal curvature, VCC), 求出 HCC 和 VCC 的术后相对于术前的差值。用统计软件对术后 HCC 差值和 VCC 差值进行统计分析。

结果: 术后 3d, VCC 减少 2.01D, HCC 增大 1.62D, 两者之间有显著差异 ($P<0.001$); 术后 3mo 内 HCC 和 VCC 差值均迅速减小, 3mo 时 VCC 差值 -0.52D, HCC 差值 0.46D; 3mo 后 VCC 和 HCC 差值均缓慢减少, 6mo 时 VCC 差值 -0.29D, HCC 差值 0.29D, 两者之间无显著差异 ($P=0.801$); 术后 3a, VCC 仍较术前小 (-0.26D), HCC 较术前大 (0.25D)。术后各时间点的角膜曲率差值进行配对 *t* 检验: 术后 3d 至术后 6mo 的时间内, VCC 和 HCC 均明显减小 ($P<0.001$), 术后 6mo 到 3a 之间 VCC ($P=0.284$) 和 HCC ($P=1.000$) 无明显改变。

结论: 小切口白内障手术后短期角膜散光较大, 手术方式需进一步改进以减少散光。

关键词: 小切口; 白内障; 角膜曲率; 手术

DOI: 10.3980/j.issn.1672-5123.2014.05.32

引用: 邱海江, 李佳, 郑映娜. 小切口非超声乳化白内障手术后角膜曲率变化的分析. *国际眼科杂志* 2014;14(5):894-896

0 引言

小切口非超声乳化白内障囊外摘除联合人工晶状体

表1 术后各时间点角膜曲率与术前差值

 $(\bar{x} \pm s, D)$

角膜曲率	3d	1wk	2wk	1mo	3mo	6mo	1a	2a	3a
HCC	1.62±0.21	1.48±0.12	1.10±0.11	0.72±0.11	0.46±0.09	0.28±0.07	0.19±0.06	0.18±0.07	0.25±0.07
VCC	-2.01±0.13	-1.81±0.14	-1.37±0.12	-0.88±0.11	-0.52±0.08	-0.29±0.07	-0.20±0.06	-0.21±0.05	-0.26±0.07

植入手术(以下简称小切口白内障手术)目前我国基层医院比较普及,该手术优点是相对简单、安全可靠、手术效果好。但术后早期角膜散光较大,明显影响了术眼的视力。本研究拟测量小切口白内障手术后角膜水平曲率(horizontal corneal curvature, HCC)和角膜垂直曲率(vertical corneal curvature, VCC)的变化,探讨手术源性角膜散光的特点,为改良小切口白内障手术的术式提供理论依据。

1 对象和方法

1.1 对象 选取2009-04/2011-10在广州市南沙中心医院眼科进行小切口非超声乳化白内障囊外摘除联合人工晶状体植入手术患者99例116眼。其中男51例,女48例,右眼64只,左眼52只,年龄45~90(平均70.62)岁。术前视力光感~0.25,术后1wk平均视力0.48。从术后1wk开始,有20例患者不同程度失访。

1.2 方法 术前常规测角膜曲率,HCC为测量180度子午线方向角膜曲率,VCC为测量90度子午线方向角膜曲率,术前及术后角膜曲率的测量均由同一个医师测量完成。手术步骤:术前充分散瞳,4mg/mL盐酸奥布卡因滴眼液术前5min表面麻醉3次,20g/L利多卡因行球周麻醉约2mL。开睑器开睑,上直肌牵引,沿上方11:00~1:00位角巩缘作以穹隆部为基底的结膜瓣,烧灼止血,于角巩缘后2mm做一外口宽7mm、内口宽11mm、1/2巩膜厚度,长3mm的一字形巩膜隧道切口。辅助切口位于角膜缘3:00方位,宽1.5mm,长约2.5mm。前房内注入1g/L透明质酸钠,完成撕囊、水分离、转核、娩核动作后,双腔管抽吸剩余晶状体皮质,前房注入黏弹剂后,将人工晶状体植入囊袋内。卡巴胆碱缩瞳,抽吸出黏弹剂。BBS恢复前房,检查切口无渗漏后去除上直肌牵引缝线,在上方球结膜下注射地塞米松2mg,注药后球结膜隆起覆盖巩膜切口,不缝合,不烧灼结膜。手术由同一个医师主刀完成。术后3d;1,2wk;1,3,6mo;1,2,3a随访,用角膜曲率计测量术眼HCC和VCC。用手术后的角膜曲率值减去相应的术前角膜曲率值得角膜曲率差值,并求出差值的平均值。对于失访患者,其失访前的资料仍列入统计分析。设备及仪器:角膜曲率的检查设备为苏州六六视觉公司的YZ38角膜曲率计,手术设备为苏州六六视觉公司的SOM2000D手术显微镜。

统计学分析:应用SPSS 15.0软件进行统计分析。用重复测量定量资料的分析方法对各个时间点的角膜曲率进行t检验,以 $P<0.05$ 作为差异有显著性。

2 结果

2.1 手术前后VCC和HCC差值时间变化曲线 图1下方曲线为术后术眼VCC差值,可见术后3d VCC变小,差值明显增大(-2.01D),随时间延长VCC差值明显减小

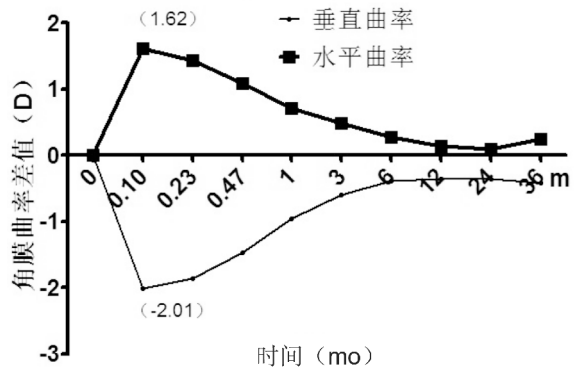


图1 VCC和HCC曲率差值时间变化曲线。

(术后3mo时-0.52D),曲线陡峭;术后3mo后VCC差值逐渐变小,曲线平坦;随访至术后3a VCC仍较术前小,差值不明显(-0.26D)。将术后各时间点的VCC差值互相进行配对t检验,得出结果:从术后3d~6mo的时间内,VCC差值明显减小(平均值逐渐增大, $P<0.01$),术后6mo~3a VCC无明显改变($t=-1.079, P=0.284$)。

同样,上方曲线为术后术眼HCC差值,可见术后3d HCC增大,差值明显增大(1.62D),随时间延长HCC差值明显减小(术后3mo时0.46D),曲线陡峭,术后3mo后HCC差值逐渐变小,曲线平坦。随访至术后3a HCC仍较术前大,差值不明显(0.25D)。将术后各时间点的HCC差值互相进行配对t检验,得出结果:术后3d~3mo,HCC差值明显减小($P<0.01$),术后6mo~3a HCC无明显改变($t=0.00, P=1.000$)。

2.2 术后各时间点角膜曲率与术前差值 术前HCC为 $44.12 \pm 0.31D$,VCC为 $43.91 \pm 0.31D$,由表1可以看出,术后3mo内HCC差值较VCC差值绝对值要小,两者之间有显著差异($P<0.001$)。术后6mo后HCC差值较VCC差值绝对值差异不明显,两者之间无显著差异($P=0.801$)。

3 讨论

小切口非超声乳化白内障囊外摘除联合人工晶状体植入手术是自1990年代在我国开始兴起,其过程较超声乳化术简单易行,手术安全,并发症少,费用低廉,后期效果可与超乳术相媲美^[1]。在大规模防盲手术和基层医院非常受欢迎。尽管相对于传统大切口白内障手术,无缝线,隧道自闭式切口大大改善了散光,但术后短期角膜散光仍难以完全避免。其中,主切口的散光最为明显。在上方角巩膜做隧道主切口仍是目前主流术式,隧道完成后主切口处组织张力变小,在眼内压的作用下,其所在子午线上角膜曲率会减小^[2,3]。本研究的结果证实了这一点,即术后主切口所在方位(垂直方向)VCC减小,随着伤口逐渐修复,VCC逐渐回升,3mo后已接近术前水平,术后6mo VCC趋于稳定,即可认为组织修复已完成。

本研究中,HCC术后增大,而后逐渐减小,3mo时接近术前水平,以后HCC趋于稳定。有学者认为:水平方向上辅助切口较小(约1.5mm),影响散光的主要是垂直方向的主切口,垂直方向的张力变化导致眼球的张力重新分布,致HCC增加,产生逆规散光^[4,5]。本研究也证实了上方的主切口术后短期会导致逆规散光加大,但3mo后基本恢复。但也不能完全排除年龄因素的影响^[6],因为随着年龄的增长,逆规散光所占的比率越来越大(20.0%~66.7%),顺规散光比例则越来越小^[7]。主切口方向曲率表小,提示术前可根据个体散光的差异制定手术中主切口的部位^[8,9],以减少手术后散光,改善术后视力^[10,11]。

与超声乳化白内障手术相比^[12],虽然小切口白内障手术后角膜曲率会快速恢复,但基本不能完全恢复到术前的曲率。在本研究中,无论是角膜的垂直方向还是水平方向,即使在术后3a,角膜曲率仍未恢复到术前水平(水平方向仍增加0.25D,垂直方向仍减少0.26D),出现这一结果的原因可能是角膜隧道切口较宽,只能达到组织学上的愈合,不能达到解剖意义上的功能复原,也可能是随访时间不够,数据误差过大导致。进一步确认需要更大的样本量和更长时间的随访。

总之,小切口白内障手术的诸多优点决定了硬件条件较差的基层医院,它仍是首选的手术方式。在本次研究中,术后1wk的平均视力为0.48,大部分患者均对手术效果表示满意。但术后短期内散光较大,手术方式仍需进一步改进以尽可能减少散光^[13]。因此,手术者操作技术成熟后,借手法劈核技术,可改良手术方式,如采用更小的切口、更符合角膜生理曲率的切口形状、适当的主切口位置等将是该手术改进的方向^[14,15]。

参考文献

1 刘平,闫海,王新.小切口无缝线非超声乳化白内障摘除术的临床观察.中国实用眼科杂志 2002;20(8):596-597

- 2 李金颖.切口位置对小切口非超声乳化术后角膜散光影响的观察.中国实用眼科杂志 2010;28(7):774-775
- 3 Merriam JC, Zheng L, Merriam JE, et al. The effect of incisions for cataract on corneal curvature. *Ophthalmology* 2003;110(9):1870-1813
- 4 Feil SH, Crandall AS, Olson RJ. Astigmatic decay following small incision, self-sealing cataract surgery. *J Cataract Refract Surg* 1994;20(1):40-43
- 5 Long DA, Monica ML. A prospective evaluation of corneal curvature changes with 3.0- to 3.5-mm corneal tunnel phacoemulsification. *Ophthalmology* 1996; 103(2):226-232
- 6 Berrio E, Tabernero J, Artal P. Optical aberrations and alignment of the eye with age. *J Vis* 2010;10(14):pii: 34
- 7 吴丽萍,盛耀华,王于蓝,等.白内障人群角膜散光分布.国际眼科杂志 2009;9(3):486-488
- 8 Studer HP, Riedwyl H, Amstutz CA, et al. Patient-specific finite-element simulation of the human cornea: a clinical validation study on cataract surgery. *J Biomech* 2013;46(4):751-758
- 9 Kohnen T, Klaproth OK. Correction of astigmatism during cataract surgery. *Klin Monbl Augenheilkd* 2009;226(8):596-604
- 10 谢立信,朱刚,王旭.透明角膜小切口白内障手术后角膜散光变化.中华眼科杂志 2001;37(2):108-110
- 11 Zhang Q, Sheng Y, Li Z. Analysis of postoperative astigmatism after phacoemulsification with intraocular lens implantation. *Zhonghua Yan Ke Za Zhi* 2000;36(6):452-454
- 12 Engren AL, Behndig A. Anterior chamber depth, intraocular lens position, and refractive outcomes after cataract surgery. *J Cataract Refract Surg* 2013;39(4):572-577
- 13 Leffler CT, Javey G, Mahmood MA. Prediction of postoperative astigmatism in cataract surgery. *Can J Ophthalmol* 2008;43(5):551-554
- 14 Chou JC, Yen MF, Liu JH. Cornea refractive changes after clear cornea phacoemulsification with foldable intraocular lens. *Zhonghua Yi Xue Za Zhi (Taipei)* 1997;60(4):195-198
- 15 朱建勋,付杰,张林.小切口非超声乳化白内障摘出人工晶状体植入.眼外伤职业眼病杂志 2004;26(8):557-558