

Sezeryan skar gebeliği: olgu sunumu

Cesarean scar pregnancy: A case report

Mehmet Sıddık Evsen, Sezin Vural, Mehmet Obut, Talip Karaçor, Mehmet Zeki Taner

Dicle Üniversitesi Tıp Fakültesi Kadın Hastalıkları ve Doğum Anabilim Dalı, Diyarbakır, Türkiye

Geliş Tarihi / Received: 18.03.2011, Kabul Tarihi / Accepted: 12.08.2011

ÖZET

Sezaryen skarına implante olan gebelik, hayati tehlike içerebilen ve artan sezeryan oranı ile sıklığı artan, nadir bir klinik durumdur. Erken tanı ve tedavi bu hastalarda fertilitenin korunması ile beraber hayat kurtarıcı olabilmektedir. Transvajinal ultrasonografide uterin kavitenin boş olması ve servikal kavite varlığı ile anterior istmik bölgede myometrial devamlılığın olmaması ve gebelik ürünün bu bölgeye yerleştiğinin görülmesi tanıyı akla getirmelidir. Bu yazıda skar ektopik gebeliği saptanan hastayı literatür eşliğinde sunmayı amaçladık.

Anahtar kelimeler: Ektopik gebelik, skar gebeliği, sezeryan.

GİRİŞ

Sezaryen skarına implante olan gebelik, dış gebeliğin en nadir formlarından biridir ve hayati tehlike içerebilen klinik bir durumdur. Skar gebeliği için risk faktörleri sezeryan, dilatasyon ve küretaj (D&C), myomektomi, metroplasti ve histereskopi gibi önceden geçirilmiş cerrahi işlemler olarak rapor edilmiştir. Skar gebeliğinin 2226 gebelikten birinde görüldüğü bildirilmiştir.^{1,2} Çok nadir olması nedeniyle literatürdeki bilgiler daha çok olgu sunumlarından ibarettir. Bu nedenle tanı ve tedavisi üzerine fikir birliğine varılmış bir klinik yönetimi bulunmamaktadır.³ Bu yazıda daha önce iki kez sezeryan geçiren hastada tespit edilen skar gebeliğini literatür eşliğinde sunmayı amaçladık.

OLGU

Olgu 29 yaşında, G4P2A1, son adet tarihi 6 hafta 4 gün olan hasta kliniğimize refere edildi. Dış mer-

ABSTRACT

Pregnancy implantation to the cesarean scar could be the life threatening, although it is a rare event, its ratio increased along with the increasing rate of cesarean delivery. Early diagnosis and treatment may be lifesaving with preserving fertility in these patients. In transvaginal ultrasonography; presence of an empty uterine and cervical cavity, lack of continuity of myometrial setting at the anterior isthmic region and pregnancy implantation to this region should suggest the diagnosis. In this article, we aimed to present a patient with scar ectopic pregnancy with the review of the literature.

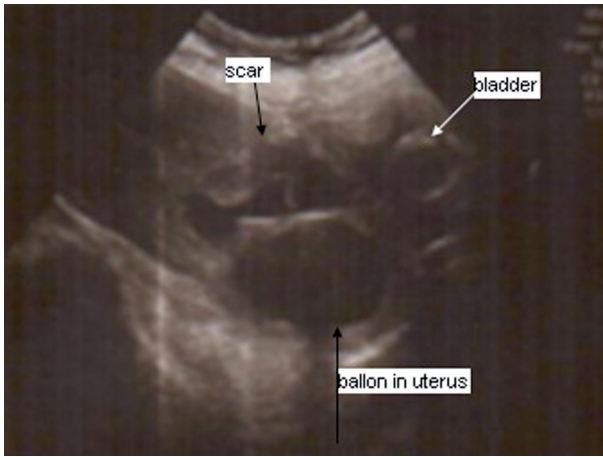Key words: Ectopic pregnancy, scar pregnancy, cesarean section

kezde servikal gebelik, skar gebeliği ön tanıları düşünülen hastada, mevcut vajinal kanamayı tampnad amacıyla uterin kaviteye 40 cc şişirilmiş foley sonda yerleştirilmişti. Obstetrik öyküsünde 6 yıl ve 10 ay önce olmak üzere iki kez sezaryen operasyonu geçirdiği öğrenildi. Jinekolojik muayenesinde eksternal genitalya ve serviks normal görünümde idi. Vital bulgularında arteriyel kan basıncı 110/55 mmHg, nabızı 108 atım/dakika olarak tespit edildi. Yapılan ultrasonografide uterin kaviteye yerleştirilen foley sonda görüldü, uterus ön yüzünde internal os'un hemen üzerinde muhtemel eski sezeryan skar bölgesine uyan bölgeye yerleşimli 55x47 mm çapında düzensiz, heterojen görümlü kitle lezyonu izlendi. Uterin kavitenin boş olduğu ve lezyon bölgesinde uterus ön duvarının desidual ve myometrial devamlılık göstermediği ve kitlenin yerleştirilen foley sonda ve mesane tabanı arasında olduğu gözlemlendi (Resim 1). Beta-hCG düzeyi 1733 mIU/ml ve Hb:9,2 g/dl olan hastanın diğer laboratuvar sonuçları

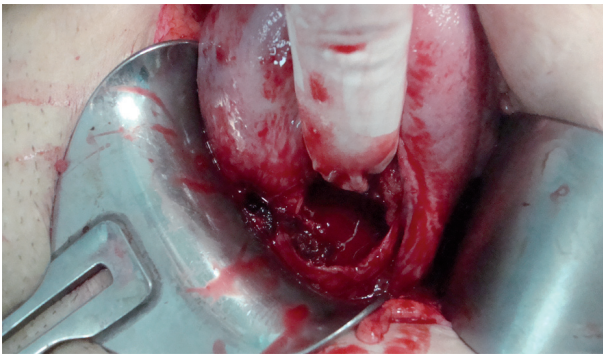
Yazışma Adresi /Correspondence: Dr. Mehmet Sıddık Evsen

Dicle Üniversitesi Tıp Fakültesi Kadın Hastalıkları ve Doğum A.D Diyarbakır, Türkiye Email: mevs26@yahoo.com
Copyright © Dicle Tıp Dergisi 2011, Her hakkı saklıdır / All rights reserved

normal sınırlarda idi. Hasta sezeryan skar gebeliği ön tanısıyla gerekli bilgilendirme sonrası operasyona alındı. İntraoperatif değerlendirilmede; bilateral adnexler normal izlendi. Uterus eski insizyon skarına uyan bölgeyi örten visseral peritonu disekte edildiğinde; eski insizyon skarından mesane duvar sınırına kadar plasental dokular izlendi (Resim 1). Plasental dokular kürete edilip, eski insizyon skarını sütüre edildi. Postoperatif dördüncü günde beta-hCG düzeyi 156 mIU/ml olarak tespit edilen hasta şifa ile taburcu edildi. Takiblerinde postop ikinci haftada beta-hCG düzeyi <5 mIU/ml olduğu saptandı.



Resim 1. Uterus istmik bölgede sezeryan skar kısmında myometrial devamsızlık izlenmektedir.



Resim 2. Sezeryan skarında defekt görünümü.

TARTIŞMA

Skar gebeliği ilk kez 1978 yılında Larsen & Solomom tarafından yayınlanmıştır.⁴ Sezeryan oranının artmasıyla birlikte skar gebelik oranının yükseldiği görülmektedir. Erken gebelik haftalarında transvajinal görüntülemenin daha yaygın kullanılması tanı konulma oranını yükselten diğer faktördür.³

Sezeryen skar gebeliğinin patofizyolojisinde embriyonun skardaki mikroskopik ayrılma noktasına olan penetrasyonu sorumlu tutulmaktadır.⁵ Risk faktörleri; özellikle iki ve üzeri sayıda sezeryen, D&C, ektopik gebelik, plasental patolojilerin varlığı, gebeliğin invitro fertilizasyonla sağlanmış olması ve önceki sezeryen ile gebelik gelişimi arasındaki sürenin kısalığıdır.^{2,6}

Tanı anında gebelik yaşı ortalama 7.5±2.5 hafta, son sezeryen ile sezeryen skar gebeliği arasında geçen süre 6-12 ay olarak bulunmuştur.^{3,6} Sunulan vakada gebelik yaşı 6 hafta 4 gün olması, daha önce iki kez sezeryan olması ve son sezeryenin 10 ay önce olması literatür ile uyumlu görülmektedir.

Olguların çoğunluğunda, sunulan vakada olduğu gibi, ağrısız vajinal kanama (%38.6) görülebilmekle beraber önemli bir kısmının asemptomatik (%36) seyir gösterebileceği unutulmamalıdır. Abdominal ağrı ile birlikte vajinal kanama varlığı (%15.8) veya sadece abdominal ağrı (%8.8) ise diğer önemli klinik belirtilerdir.⁷

Skar gebeliğinin servikal, servikoistmik gebelikler ve inkomplet abortusdan ayırıcı tanısının yapılması önemlidir. Magnetik rezonans görüntüleme skar gebeliğinin kesin tanısını koydursa da tanıda primer olarak transvajinal ultrasonografi kullanılır. Sonografik tanı kriterleri; boş uterin kavite, boş servikal kanal, gestasyonel kesenin anterior istmik myometriyuma izlenmesi ve mesane ile kese arasında incelmış myometriyal tabaka varlığıdır. Sezeryen skar gebeliğinde tanıda gecikme olması durumunda artan gestasyon haftalarında hayatı tehdit eden uterin rüptür ve hemoraji riski arttığı bildirilmektedir. Tedavi seçenekleri arasında konservatif yaklaşım, lokal ve/veya sistemik medikal ajan kullanımı, D&C, histeroskopik cerrahi kese aspirasyonu, cerrahi tedavi yöntemi yer alır.⁶ Medikal tedavide sıklıkla kullanılan ajan metotreksat olup tek veya multiple doz protokolleri kullanılabilir. Cerrahi tedavide laparotomi ile skar gebeliğinin sonlandırılması ve uterin defektin tamiri, uterin arter ligasyonu, hipogastrik arter ligasyonu ve histerektomi uygulanabilecek yöntemlerdir.^{1,6-7} Geç tanı konması ve/veya hemodinamisi instabil olan hastalarda cerrahi tedavi uygulamasının yüksek olduğu bildirilmiştir.⁸

Sonuç olarak, son yıllarda sezeryen oranının artmasıyla sezeryen skar gebelikler daha sık görülmektedir. Transvajinal USG ve serum beta-hCG değerleri erken tanıda önemlidir. Sezeryan skar

gebeliğinin tanı ve tedavisinde geçikme olursa hayatı tehdit edebilen kanama gelişebilir ve kanama kontrolü için bazen hasta histerektomiye gidebilir. Sezeryan skar gebeliği hayati risk içerebilen ve fertilitite kaybına neden olabilecek sezeryan doğumun geç dönem komplikasyonudur.

KAYNAKLAR

1. Seow KM, Huang LW, Lin YH, Lin MY, Tsai YL, Hwang JL. Cesarean scar pregnancy: Issues in management. *Ultrasound Obstet Gynecol* 2004;23(3): 247-53.
2. Ash A, Smith A, Maxwell D. Cesarean scar pregnancy. *Br J Obstet Gynecol* 2007;114(3): 253-63.
3. Jurkovic D, Hillaby K, Woelfer B, Lawrence A, Salim R, Elson CJ. First-trimester diagnosis and management of pregnancies implanted into the lower uterine segment Cesarean section scar. *Ultrasound Obstet Gynecol* 2003;21(3): 220-7.
4. Larsen JV, Solomon MH. Pregnancy in a uterine scar sacculus: an unusual cause of postabortal haemorrhage. *Afr Med J* 1978;53(4): 142-3.
5. Tan G, Chong YS, Biswas A. Cesarean scar pregnancy: a diagnosis to consider carefully in patients with risk factors. *Ann Acad Med Singapore* 2005;34(2): 216-9.
6. Molinaro TA, Barnhart KT. Ectopic pregnancies in unusual locations. *Semin Reprod Med* 2007;25(2): 123-30.
7. Rotas MA, Haberman S, Levгур M. Cesarean scar ectopic pregnancies: etiology, diagnosis, and management. *Obstet Gynecol* 2006;107(6):1373-81
8. Fylstra DL, Pound-Chang T, Miller MG, Cooper A, Miller KM. Ectopic pregnancy within a cesarean delivery scar: a case report. *Am J Obstet Gynecol* 2002;187(2):302-4.