

# ВНУТРЕННИЕ БОЛЕЗНИ

УДК 34-007.64(045)

## НЕКОТОРЫЕ МЕХАНИЗМЫ РАЗВИТИЯ ДИВЕРТИКУЛЯРНОЙ БОЛЕЗНИ КИШЕЧНИКА

**И. В. Козлова** – ГОУ ВПО Саратовский ГМУ Росздрава, заведующая кафедрой терапии педиатрического и стоматологического факультетов, доктор медицинских наук, профессор; **Ю.Н. Мьялина** – ГОУ ВПО Саратовский ГМУ Росздрава, аспирант кафедры терапии педиатрического и стоматологического факультетов. E-mail: kozlova@inbox.ru

В работе исследованы стигмы дисплазии соединительной ткани, показатели диффузной эндокринной системы (тучные клетки – мастоциты, энтероциты, иммунопозитивные к субстанции P (SP) и вазоинтестинальному пептиду (VIP)) у пациентов с дивертикулярной болезнью кишечника.

**Ключевые слова:** дивертикулярная болезнь кишечника, синдром дисплазии соединительной ткани, диффузная эндокринная система.

## SOME MECHANISMS OF THE DEVELOPMENT DIVERTIKULARNOY DISEASE OF THE BOWELS

**I.V. Kozlova** – Saratov State Medical University, Head of Department of Therapy of Pediatric and Stomatological Faculties, Doctor of Medical Science, Professor, **Yu.N. Myalina** – Saratov State Medical University, Department of Therapy of Pediatric and Stomatological Faculties, Post-graduate, E-mail:kozlova@inbox.ru

Stigma dysplasia of connective tissue, indications of diffuse endocrine system (enterocells immunopositive substance P (SP) and vasoactive intestinal polypeptide (VIP), mast cells (mastocyte)) in patients with diverticular disease of bowels are discussed in the article.

**Key words:** diverticular disease of bowels, dysplasia of connective tissue, diffuse endocrine system.

Дивертикулярная болезнь кишечника (ДБК) остается актуальной медицинской проблемой в большинстве стран мира, в том числе в России, в связи с высокой заболеваемостью, смертностью, частотой инвалидизации у трудоспособной части населения [7, 8]. Благодаря демографическим изменениям, происходящим в мире, предполагается дальнейшее увеличение ее распространенности, поэтому ДБК относят к болезням XXI в. [12]. Отсутствие единых представлений о механизмах развития ДБК, наличие опасных для жизни осложнений обуславливает значимость данной патологии [7, 8, 10].

Имеются предположения об изменениях при ДБК соединительнотканного каркаса вследствие генетических или возрастных особенностей его строения [14]. Ретроспективные и малые проспективные исследования распространенности синдрома недифференцированной дисплазии соединительной ткани (СНДСТ) среди пациентов с дивертикулярной болезнью дали противоречивые результаты [7, 12]. Очевидно, фоновый СНДСТ и ассоциированную с ним патологию необходимо рассматривать как качественно новый процесс, требующий особых подходов к диагностике, лечению и реабилитации пациентов [5, 13].

Внимание исследователей в последние годы привлекает изучение нейрогуморальной регуляции при

заболеваниях кишечника [3]. В связи с этим особый интерес представляет изучение роли диффузной эндокринной системы (ДЭС) в возникновении и прогрессировании ДБК. Сведения об участии эпителиоцитов, иммунопозитивных к субстанции P и вазоинтестинальному пептиду (ВИП), в развитии ДБК отсутствуют. В то же время изучение маркеров СНДСТ и анализ регуляторных пептидов в кишечнике при ДБК могут стать ранними диагностическими признаками болезни.

**Цель исследования:** выявить частоту встречаемости стигм СНДСТ у пациентов ДБК, определить клинико-морфологические особенности кишечника с учетом гистохимического и морфометрического анализа тучных клеток и колоноцитов, иммунопозитивных к субстанции P и ВИП.

**Материалы и методы исследования.** В исследовании участвовали 50 больных, разделенные на две группы: в 1-ю группу включены 25 больных ДБК без признаков дивертикулита (женщин – 21 (84%), мужчин – 4 (16%)); во 2-ю группу – 25 пациентов ДБК с дивертикулитом (женщин – 18 (72%), мужчин – 6 (28%). В группу сравнения включены 13 больных с функциональными запорами (женщин – 7 (53,8%), мужчин – 6 (46,2%)). Средний возраст пациентов со-

ставил  $61,3 \pm 1,5$  года и  $67,7 \pm 1,5$  года, соответственно в 1-й и 2-й группах, в группе сравнения –  $60,3 \pm 1,5$  года. Диагноз ДБК верифицирован рентгенологическим и колоноскопическим методами.

Критерии включения в исследование: больные ДБК с явлениями дивертикулита и без него. Из исследования исключены пациенты с неопластическим процессом различной локализации, воспалительными заболеваниями кишечника, дифференцированной дисплазией соединительной ткани (синдром Элерса-Данло, синдром Марфана, несовершенный остеосинтез), при отказе от участия в исследовании.

Оценивалась частота встречаемости и выраженности признаков СНДСТ на основе комплексного клинико-инструментального обследования. Диагностика СНДСТ производилась по схеме, предложенной Т. Милковска-Дмитровой и А. Каршевым [5]. К основным признакам СНДСТ относятся плоскостопие, расширение вен, готическое небо, гипермобильность суставов, патология органа зрения, деформации грудной клетки и позвоночника, увеличенная растяжимость и дряблость кожи, длинные тонкие пальцы. Второстепенные признаки: аномалии ушных раковин и зубов, преходящие суставные боли, вывихи и подвывихи суставов и др. Легкая (1-я степень) дисплазия диагностируется при наличии двух главных признаков, средняя (2-я степень) – при наличии трех главных и 2–3-х второстепенных, либо 3–4-х главных и 1–2-х второстепенных, тяжелая (3-я степень) определяется при наличии пяти главных и трех второстепенных признаков.

По сумме клинических данных делали заключение о конституциональном типе пациента (измерение эпигастрального угла, долихостеномелия и т.д.). О состоянии кожи судили по ее эластичности, повышенной растяжимости, выраженности сосудистого рисунка, наличию стрий. Гипермобильность суставов оценивали по критериям Бейтона (пассивное сгибание мизинца на 90 градусов в обе стороны, пассивное сгибание 1-го пальца в сторону предплечья при сгибании в лучезапястном суставе, переразгибание обоих локтевых суставов более чем на 10 градусов, переразгибание обоих коленных суставов более чем на 10 градусов, при наклоне вперед и фиксированных коленных суставах плоскости ладоней пациентов полностью касаются пола). Состояние костно-мышечной системы оценивали по характеру осанки, форме черепа, деформации ребер. Ультразвуковое исследование сердца с доплерографией проводили на аппарате «SONOS 100» по общепринятой методике, регистрировали электрокардиограмму (ЭКГ) синхронно в 12-ти стандартных отведениях.

Морфологические исследования биопсийного материала из ректосигмоидного отдела сигмовидной кишки были выполнены в лаборатории экспериментальной патологии Медицинского радиологического научного центра РАМН при консультации заведующего лабораторией доктора медицинских наук, профессора И.М. Кветного.

Морфометрический анализ (подсчет количественной плотности эпителиоцитов) проводили с помощью системы компьютерного анализа микроскопических изображений Nikon. Для светоптического исследования биоптаты слизистой оболочки сигмовидной кишки фиксировали в 10% забуференном формалине, по Лилли, в течение 24 часов с последующей промывкой в проточной воде в течение суток. После

фиксации материал обезвоживали и заливали в парафин. Для обзорного гистологического изучения депарафинированные серийные срезы толщиной 5–7 мк окрашивали гематоксилин-эозином. Для выявления тучных клеток применяли окраску толуидиновым синим после гидролиза соляной кислотой (реакция «скрытой» метахромазии). Парафиновые срезы толщиной 4–6 мкм помещали на предметные стекла, покрытые пленкой из поли-L-лизина (Sigma). Иммуногистохимическое исследование проводили с использованием моноклональных мышиных антител к субстанции P (SP) (1:100, Novocastra) и вазоактивному кишечному пептиду (VIP) (1:100, Novocastra). В качестве вторых антител использовали универсальный набор, содержащий биотинилированные анти-мышинные и антикроличьи иммуноглобулины. Визуализацию окрасок проводили с применением комплекса авидина с биотинилированной пероксидазой (ABC-kit), с последующим проявлением пероксидазы хрена диаминобензидином (все реагенты от Novocastra). Для верификации клеток, иммунопозитивных к субстанции P и VIP проводили одноэтапный протокол с трипсинизацией - демаскировкой антигена.

Математическую обработку результатов исследования проводили с помощью статистического пакета программ «EXCEL» и «STATISTICA». Статистическая обработка проводилась с использованием показателя критерия достоверности Стьюдента и Манн-Уитни.

**Результаты и обсуждение.** Анализ клинической симптоматики у пациентов основных групп и группы сравнения показал, что запоры, метеоризм, примесь слизи в кале одинаково часто регистрировались при ДБК и функциональных запорах (табл. 1). В то же время основной жалобой, заставляющей пациента ДБК обратиться к врачу, являлся абдоминальный болевой синдром, который достоверно чаще ( $p < 0,05$ ) встречался при ДБК, особенно с явлениями дивертикулита. Клинические признаки поражения кишечника отсутствовали у 9 (36%) пациентов ДБК без дивертикулита. Таким образом, предпринятая нами попытка выделить патогномичные клинические симптомы при ДБК не увенчалась успехом.

Патология других отделов желудочно-кишечного тракта диагностирована у 86% пациентов ДБК. Преобладала ассоциация ДБК и патологии билиарной системы (72,7%), в группе сравнения подобные ассоциации выявлялись у 53%. Практически у каждого третьего (33%) диагностировали хронический билиарный панкреатит. Язвенная болезнь одинаково часто (12%) встречалась у пациентов ДБК и в группе сравнения. Другие варианты сопутствующей патологии ЖКТ диагностированы в 3% (рис. 1).

Таким образом, наиболее часто отмечена синтропия ДБК и патологии билиарной и панкреатической систем. Очевидно, в возникновении билиарной патологии и ДБК могут лежать сходные патогенетические механизмы, в том числе и СНДСТ [15].

Анализ частоты встречаемости маркеров СНДСТ показал, что связочно-суставные отклонения обнаружены у 27 (54%) пациентов ДБК, в группе сравнения – у 5 (38,5%) пациентов ( $p < 0,05$ ). Наиболее часто при ДБК регистрировались нарушения осанки – кифоз и сколиоз (58%), плоскостопие (54%). Кожные проявления СНДСТ выявлены в 18% случаев. Изменения кожных покровов встречались в виде тонкой

(56%), легко ранимой (62%) или гиперэластической кожи (56%), стрий (28%), келоидных послеоперационных рубцов (38%). У двух пациентов (4%) обращало на себя внимание обилие невусов. Число фенотипических признаков СНДСТ достоверно не отличалось при ДБК с явлениями дивертикулита и без него.

Результаты анализа конституционных особенностей показали, что симптомокомплекс костно-мышечных проявлений СНДСТ определялся у 22 (44%) пациентов: острый эпигастральный угол выявлен у 37 (74%) больных, долихостеномелия – у 29 (58%) обследованных пациентов, деформация грудной клетки у – 9 (18%), позвоночника – у 28 (56%), черепа – у 5 (10%), «готическое небо» – у 18 (36%). Вышеперечисленные признаки в целом составляли картину астенического типа конституции.

У 8% пациентов выявлялись аномалии ушных раковин (неправильное развитие завитков, гиперплазированные, приросшие мочки, «дарвиновский» бугорок и т. д.), у 34% пациентов – заболевание глазного аппарата (миопия, астигматизм, гиперметропия), у 50% – варикозное расширение вен нижних конечностей и грыжи (чаще пупочные, паховые), поражение клапанного аппарата сердца в виде пролапса митрального клапана выявлено в 56% случаев (рис. 2). Показатели встречаемости СНДСТ при ДБК достоверно отличались от соответствующих значений в группе сравнения.

Но вызывает сомнение тот факт, что большинство фенотипических маркеров не являются абсолютными для диагностики СНДСТ. Собственный опыт работы с больными с СНДСТ показал, что для оптимизации диагностических критериев СНДСТ необходимо учитывать и возрастные параметры. Известно, что гипермобильность суставов часто встречается у лиц молодого возраста, является значимым критерием диагностики СНДСТ и практически не обнаруживается в старшей возрастной группе, что подтверждено и в нашем исследовании. Очевидно, лишь ограниченное число показателей могут быть вневозрастными признаками в постановке диагноза СНДСТ.

При анализе репрезентативности фенотипических признаков СНДСТ у пациентов ДБК наиболее диагностически ценными оказались кифоз и кифосколиоз; тонкая, легкоранимая кожа, стрии, невусы; острый эпигастральный угол и долихостеномелия; заболевания глазного аппарата (миопия, астигматизм, гиперметропия); аномалии ушных раковин, пролапс митрального клапана.

По данным эндоскопического и рентгенологического исследований дивертикулы преимущественно были локализованы в левых отделах ободочной кишки, что в основном соответствует опубликованным результатам и характерно для западной популяции [7, 14]. В 64% в патологический процесс была вовлечена сигмовидная кишка, у 47% пациентов дивертикулы располагались в нисходящем отделе ободочной кишки, в 12% – в поперечно-ободочной кишке и лишь в 9% – в восходящей. В основном, дивертикулы были множественными (69%), в 31% – единичными (рис. 3, 4). Диаметр дивертикулов составлял в среднем  $0,5 \pm 0,03$  см, максимальный диаметр достигал 1,2 см.

При сопоставлении результатов клинического и эндоскопического обследований установлено, что клиническая симптоматика кишечной дисфункции и абдоминальных болей наблюдалась у 35 (70%) боль-

ных (из них у 10 пациентов эндоскопических признаков дивертикулита не отмечено). Очевидно, не всегда выраженная кишечная дисфункция и абдоминальная боль свидетельствует об осложненном течении ДБК. Осложнения в виде кишечных кровотечений выявлены в анамнезе у 4 (8%), перфорации у – 2 (4%) пациентов.

Клинические проявления кишечной дисфункции, эндоскопические и рентгенологические признаки поражения кишечника во многом определялись количественными характеристиками и структурными особенностями эндокринных клеток слизистой оболочки толстой кишки. В ходе иммуногистохимических и морфометрических исследований установлено, что у пациентов с явлениями дивертикулита достоверно увеличена количественная плотность колоноцитов, иммунопозитивных к субстанции Р ( $p < 0,05$ ), по сравнению с больными, страдающими функциональными запорами (рис. 5). В клинической картине ДБК с признаками дивертикулита на первый план выступает абдоминальный болевой синдром, вероятнее всего, связанный с нарушением моторной функции и изменением давления в кишке. Известно, что субстанция Р, освобождаясь в спинном мозге при стимуляции С-волокон, активизирует центральные ноцицептивные пути и стимулирует моторику кишечника [9].

Таким образом, гиперплазия колоноцитов, иммунопозитивных к субстанции Р, становится фактором риска ДБК и ее осложнений в виде дивертикулита.

В то же время в группе пациентов с функциональными запорами отмечено уменьшение морфометрических показателей колоноцитов сигмовидной кишки, иммунопозитивных к субстанции Р (табл. 2). По-видимому, при ДБК гипоплазия колоноцитов, иммунопозитивных к субстанции Р, ведет к снижению моторной активности кишечника, снижению висцеральной чувствительности с нарушением позывов на дефекацию.

При исследовании количественной плотности колоноцитов, иммунопозитивных к ВИП, выявлено снижение этого показателя у пациентов ДБК (рис. 6).

Таким образом, при ДБК и при функциональных запорах регистрируется гипоплазия колоноцитов, иммунопозитивных к ВИП, связанная, вероятно, с дисбалансом ВИП-ергической иннервации кишечника. Известно, что биологические эффекты ВИП заключаются в снижении тонуса гладких мышц кишечной стенки и угнетении перистальтики [9].

Результаты иммуногистохимического исследования показали, что при ДБК, протекающей с явлениями дивертикулита, имеется достоверное повышение количественной плотности тучных клеток, в отличие от пациентов с ДБК без дивертикулита и показателями в группе сравнения (рис. 7). Обращает на себя внимание тот факт, что выраженное воспаление в слизистой оболочке кишечника сопровождалось существенным отклонением количественной плотности мастоцитов. Обнаруженные в ходе исследования изменения количественной плотности тучных клеток у больных с дивертикулитом позволяют объяснить типичные для этой патологии клинические проявления (болевой синдром, эндоскопические и рентгенологические признаки воспаления, выделение слизи с калом). Мастоциты участвуют в развитии воспалительных, иммунных, аллергических реакций, секретирова биологически активные вещества (гистамин,

лейкотриены, простагландины, гепарин, фактор активации тромбоцитов, которые повышают проницаемость сосудов). Очевидно, и в развитии ДБК на фоне СНДСТ важную роль тучные клетки играют, являясь компонентом соединительной ткани и регулируя ее морфогенез [9].

Результаты исследования компонентов ДЭС позволили выявить значимые различия эндокринного профиля в зависимости от особенностей течения ДБК. ДБК, протекающая с явлениями дивертикулита, ассоциирована с гиперплазией тучных клеток. Общеизвестно, что недиагностированный или субклинически протекающий дивертикулит опасен микроперфорацией при эндоскопическом исследовании, что ограничивает применение данного метода в остром периоде ДБК. Стигмы СНДСТ, морфометрические и гистохимические результаты исследования ректосигмоидного участка кишечника могут быть использованы как дополнительные критерии диагностики ДБК и прогнозирования варианта ее течения.

**Выводы**

1. У 73% пациентов дивертикулярной болезни кишечника выявлены стигмы синдрома недифференцированной дисплазии соединительной ткани. Наи-

более чувствительными оказались следующие критерии: кифоз и кифосколиоз; тонкая, легкоранимая кожа; острый эпигастральный угол и долихостеномелия; заболевания глазного аппарата (миопия, астигматизм, гиперметропия); аномалия ушных раковин, пролапс митрального клапана. Их обнаружение в сочетании с клиническими признаками в виде абдоминальной боли, кишечной дисфункции определяют необходимость активного диагностического поиска дивертикулярной болезни кишечника.

2. Дивертикулярная болезнь кишечника ассоциирована с изменениями количественной плотности эндокринных клеток: гиперплазией колоноцитов, иммунопозитивных к субстанции Р, гипоплазией ВИП-позитивных колоноцитов. При дивертикулярной болезни кишечника с явлениями дивертикулита регистрируется повышение количественной плотности тучных клеток.

3. Определение маркеров синдрома недифференцированной дисплазии соединительной ткани и морфометрических компонентов диффузной эндокринной системы в слизистой оболочке кишечника имеют важное значение в своевременной диагностике и прогнозировании течения дивертикулярной болезни кишечника.

Таблица 1

Клинические проявления дивертикулярной болезни кишечника

Клинический признак	Частота встречаемости		
	Больные ДБК, N=50		Больные с функциональным запором, N=13
	1 группа (n=25)	2 группа (n=25)	
Схваткообразные боли	10 / 20*	20 / 80*	-
Запоры	11 / 44	19 / 75	13 / 100
Диарея	4 / 16	4 / 16	-
Неустойчивый стул	4 / 16	1 / 4	-
Метеоризм	3 / 12	5 / 20	2 / 15,4
Слизь в кале	2 / 8	9 / 36	5 / 38,4

Примечание:

- значения представлены в виде дроби, в числителе которой – абсолютное число пациентов, в знаменателе - %;
- \* обозначены достоверные различия

Таблица 2

Количественная характеристика колоноцитов, иммунопозитивных к субстанции Р и ВИП, тучным клеткам, у больных дивертикулярной болезнью кишечника

Группы исследованных	D <sub>1</sub> -клетки (ВИП) на 1 кв. мм.	ЕС <sub>2</sub> -клетки (вещество Р) на 1 кв. мм	Тучные клетки на 1 кв.мм
Группа больных ДБК без дивертикулита	2,3±0,3 p <sub>1</sub> <0,05	16,0±1,2 p <sub>1</sub> <0,05	3,2±0,5 p <sub>1</sub> <0,05
Группа больных ДБК с дивертикулитом	1,8±0,3 p <sub>1</sub> >0,05	15,2±1,3 p <sub>1</sub> <0,05 p <sub>2</sub> >0,05	11,5±1,0 p <sub>1,2</sub> <0,05
Больные с функциональным запором	4,1±0,5	10,3±1,2	5,3±0,6

Примечание:

- расчеты приведены на 1 кв. мм слизистой оболочки сигмовидной кишки
- p<sub>1</sub> – различия показателей со значениями в группе пациентов с СРК;
- p<sub>2</sub> – различия показателей со значениями в группе пациентов ДБК с дивертикулитом

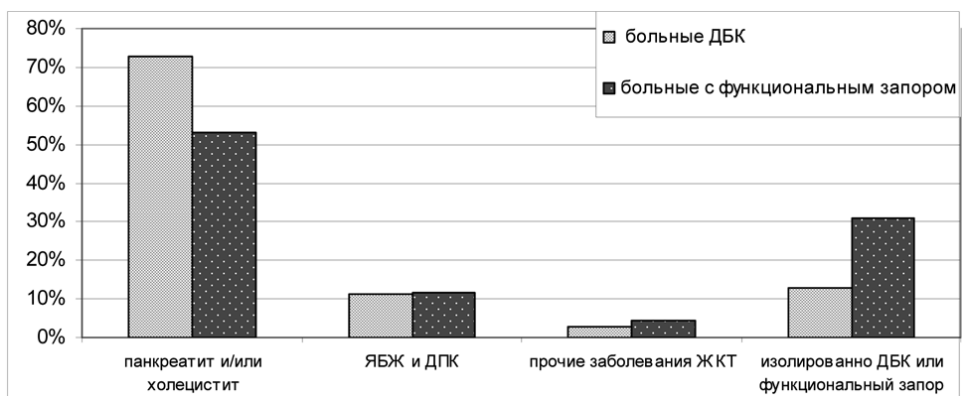


Рис. 1. Клинические ассоциации при дивертикулярной болезни кишечника.

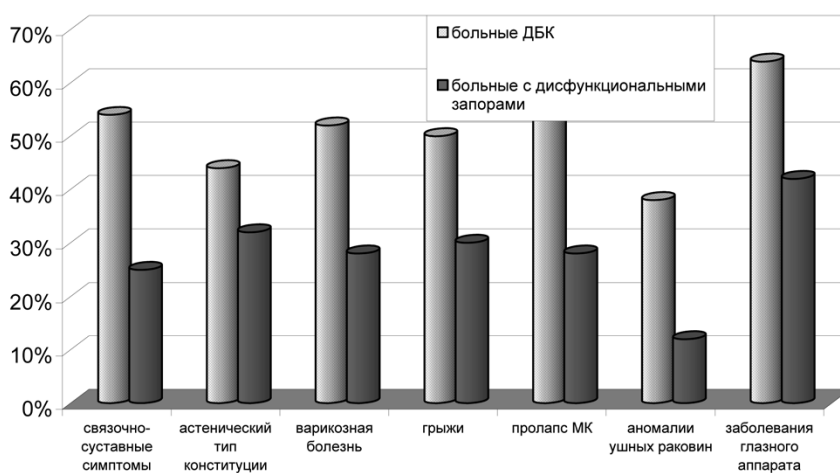


Рис. 2. Стигмы синдрома недифференцированной дисплазии соединительной ткани при дивертикулярной болезни кишечника.

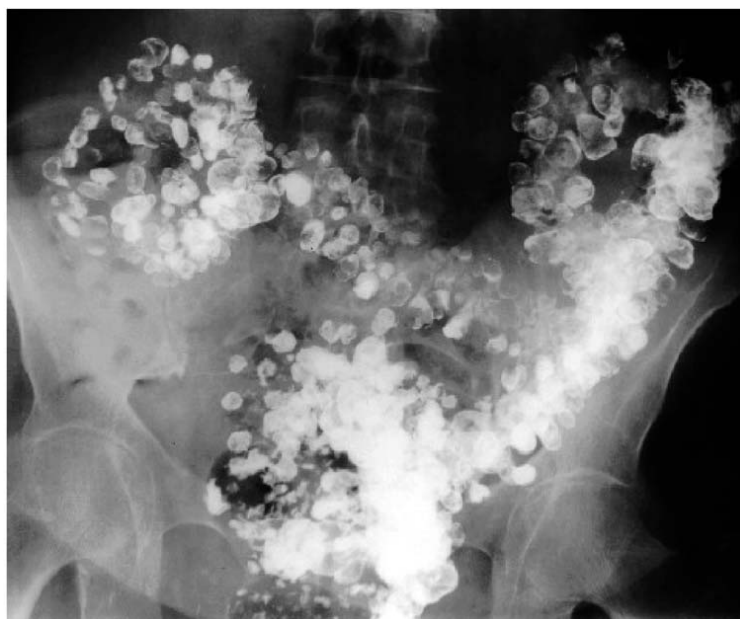


Рис. 3. Больной А.А. Соколов, 57 лет.

Ирригография. Дивертикулярная болезнь кишечника. Множественные дивертикулы толстой кишки. Через 48 часов после выполнения исследования в дивертикулах определяется контрастное вещество.

## БИБЛИОГРАФИЧЕСКИЙ СПИСОК.

1. Беленький, А.Г. Гипермобильный синдром – системное невоспалительное заболевание соединительной ткани / А.Г. Беленький // *Consilium-medicum*. – 2006. – № 8. – С. 45-48.
2. Взаимосвязь гастроэзофагеального рефлюкса и признаков дисплазии соединительной ткани у детей и подростков: Пособие для врачей / Под ред. С.Ф. Гнусаева, Ю.С. Апенченко, И.И. Иванова, Д.Н. Розова. – М., 2004 – 36 с.
3. Городкова, Е. Н. Некоторые метаболические показатели при синдроме раздраженного кишечника, ассоциированного с дисплазией соединительной ткани у детей и обоснование метода его комплексной терапии: Автореф. дис... канд. мед. наук / Е.Н. Короткова; ГОУ ВПО «Саратовский ГМУ Росздрава». – Саратов, 2007. – 4-18 с.
4. Земцовский, Э.В. Соединительнотканые дисплазии сердца / Э.В. Земцовский. – СПб.: ТОО «Политекст - Норд - Вест», 2000. – 115 с.
5. Кадурина, Т.И. Наследственные коллагенопатии (клиника, диагностика, лечение и диспансеризация) / Т.И. Кадурина. – СПб.: «Невский диалект», 2000. – 271 с., ил.
6. Лукьянчиков, В.С. АПУД-теория в клиническом аспекте / В.С. Лукьянчиков // *Русский медицинский журнал*. – 2005. – № 26. – С. 108-111.
7. Осипенко, М. Ф. Клинико-патогенетическая характеристика аномалий ободочной кишки у взрослых: Дис... докт. мед. наук / М.Ф. Осипенко; – ГОУ ВПО «НГМУ Росздрава». – Новосибирск, 2001 – С. 37-43, 64-70, 172-191.
8. Пасечников, В.Д. Дивертикулы желудка-кишечного тракта. / В.Д. Пасечников, С.З. Чуков // *Consilium-medicum*. – 2005. – № 2. – С. 35-41.
9. Райхлин, Н.Т. АПУД-система (диффузная эндокринная система): основные представления, эндокринноклеточные опухоли (апудомы), иммуногистохимическая диагностика / Н.Т. Райхлин // *Руководство по иммуногистохимической диагностике опухолей человека: Руководство для врачей.* / Под ред. С.В. Петрова, Н.Т. Райхлин. – Казань, 2000. – Гл. 2. – С. 222-237.
10. Секачева, М.И. Дивертикулярная болезнь толстой кишки / М.И. Секачева // *Рациональная фармакотерапия заболеваний органов пищеварения: Руководство для практикующих врачей* / Под ред. В.Т. Ивашкина. – М.: Литтерра, 2003. – Гл. 36. – С. 532-536.
11. Спицына, Е.М.. Полиморфизм клинических проявлений синдрома дисплазии соединительной ткани у лиц трудоспособного возраста / Е.М. Спицына, В.В. Титоренко, Т.В. Токарева // *Медицинский вестник северного Кавказа*. – 2006. – № 1. – С. 28-29.
12. Дивертикулярная болезнь толстой кишки: Монография / Под ред. В.М. Тимербулатова, В.Г. Сахаудинова, Д.И. Мехдиева. – М.: Успех, Триада-Х, 2001. – 192 с.
13. Форстер, О. В. Клинико-диагностическое значение синдрома недифференцированной дисплазии соединительной ткани у больных ишемической болезнью сердца с фибрилляцией предсердия: Автореф. дис. ... канд. мед. наук / О.В. Форстер; ГОУ ВПО «Саратовский ГМУ Росздрава». – Саратов, 2005. – С. 2-16.
14. Шептулин, А.А. Дивертикулярная болезнь толстой кишки: клинические формы, диагностика, лечение / А.А. Шептулин // *Российский журнал гастроэнтерологии, гепатологии, колопроктологии*. – 2006. – № 5. – С. 68-74.
15. Шияев, Р. Р. Дисплазия соединительной ткани и ее связь с патологией внутренних органов у детей и взрослых / Р.Р. Шияев, С.Н. Шальнова // *Вопросы современной педиатрии* – 2003. – № 5. – С. 61-67.
16. Andrews, C.N.. Diverticular Disease of the Colon: Review and Update / C.N. Andrews, E.A. Shaffer // *Geriatrics and aging*. – 2002. – 5 (10): 11-6.
17. Delvaux, M. Diverticular disease of the colon in Europe: epidemiology, impact on citizen health and prevention / M. Delvaux // *Aliment Pharmacol Ther.* – 2003; 18 (Suppl. 3): 71-4.
18. Ligier, S. Neuroendocrine host factors and inflammatory disease susceptibility / S. Ligier, E. Sternberg // *Env. Health Persp.* – 1999. – Vol. 107. – Suppl. 5. – P. 129-132.
19. Schimke, R. Множественные нарушения функции эндокринной системы / R. Schimke // *Внутренние болезни: Руководство для врачей* / Ред. Е. Браунвальд и др. – М., 1997. – Гл. 2, § 9. – С. 339-347.
20. Simmang CL, Shires GT. Diverticular disease of the colon. In: Feldman M., Friedman L.S., Sleisinger M.H., editors. *Sleisinger & Fordtran's gastrointestinal and liver disease*. 7th ed. Philadelphia: Saunders, 2002; p. 2100-2.

УДК 616-018.74-008.1—02:616.127-005.8]-037:616.12-008.46-036.12(045)

## ЭНДОТЕЛИАЛЬНАЯ ДИСФУНКЦИЯ У БОЛЬНЫХ С НАРУШЕННОЙ СОКРАТИТЕЛЬНОЙ СПОСОБНОСТЬЮ МИОКАРДА ЛЕВОГО ЖЕЛУДОЧКА, РАЗВИВШЕЙСЯ ПОСЛЕ ПЕРЕНЕСЕННОГО Q-ИНФАРКТА МИОКАРДА, И ЕЕ РОЛЬ В ПРОГНОЗЕ ХРОНИЧЕСКОЙ СЕРДЕЧНОЙ НЕДОСТАТОЧНОСТИ

**Н.А. Кошелева** - ГОУ ВПО Саратовский ГМУ Росздрава, ассистент кафедры госпитальной терапии лечебного факультета, кандидат медицинских наук; **А.П. Ребров** - ГОУ ВПО Саратовский ГМУ Росздрава, заведующий кафедрой госпитальной терапии лечебного факультета, доктор медицинских наук, профессор. E-mail: rebrov@sgmu.ru

*Целью работы явилось определение антитромбогенной и вазодилатирующей активности сосудистой стенки у больных с нарушенной систолической функцией левого желудочка, развившейся после перенесенного Q-инфаркта миокарда, и ее роли в прогнозе ХСН. Обследовано 40 больных с перенесенным Q-инфарктом миокарда, 20 человек - группа сравнения. Определялась антитромбогенная (антикоагулянтная и фибринолитическая), сосудодвигательная активность сосудистой стенки. Установлено, что нарушение систолической функции левого желудочка у больных ХСН сопровождается снижением антитромбогенной и вазодилатирующей активности сосудистой стенки. У больных с IV ФК ХСН, имеющих большую продолжительность симптомов ХСН и ФВ < 33%, отмечено существенное увеличение числа повторных неблагоприятных сердечно-сосудистых событий в течение шести месяцев наблюдения.*

**Ключевые слова:** хроническая сердечная недостаточность, эндотелиальная дисфункция.