

Basit insizyonla soket restorasyonu

Socket restoration by simple incision

Nazım Şuvağ¹, Özlem Yalçın Tök², Levent Tök³, Firdevs Örnek⁴

^{1,2,4} S.B. Ankara Eğitim ve Araştırma Hastanesi II. Göz Kliniği, Uzman Doktor, Ankara

³Dr. Zekai Tahir Burak Kadın Sağlığı Eğitim ve Araştırma Hastanesi Göz Kliniği, Ankara

Geliş Tarihi / Received: 19.10.2009, Kabul Tarihi / Accepted: 30.10.2009

ÖZET

Amaç: Basit insizyon ve uygun yer tutucu kullanarak soket restorasyonun sağlanması.

Gereç ve Yöntem: 1991 ve 2006 yılları arasında protezini takamamak şikayeti ile başvuran 54 hasta çalışma kapsamına alındı.

Bulgular: Hastaların ortalama takip süresi 72.8 (6-119) ay idi. Toplam 28 hasta ilk operasyondan sonra protezini rahatça takabilir hale geldi. İşlem 7 hastada iki, 2 hastada üç kez tekrarlandı. Yedi hasta ise takipten ayrıldı. Toplam olarak 47 hastanın 35'inde ameliyat başarılı oldu, 12 hastada diğer yöntemlere başvuruldu.

Sonuç: Anoftalmik soket ve postenukleasyon soket sendromunda dar soketin tedavisinde kapsamlı operasyonlardan önce basit insizyon hatırd tutulmalıdır.

Anahtar Kelimeler: Dar soket, soket restorasyonu, mukozal greft, dermis-yağ greft.

ABSTRACT

Objectives: To ensure reconstruction of contracted eye socket with the use of simple incision and appropriate conformer.

Materials and Methods: A total 54 cases who applied between 1991-2006 years, due to the complaint of not fitting the prosthesis were enrolled.

Results: The mean follow up time was 72.8 (6-119) months. After simple incision 28 patients was able to fit their prosthesis after first operation. This incision was repeated two times in 7 patients and three times in 2 patients. We were unable to follow 7 patients with simple incision. In 37 out of 47 patients the results were found to be successful, in 12 patients other methods were used.

Conclusion: In anophthalmic socket and postenucleation socket syndrome, simple incision can be taken into consideration before deciding for an enhancement operation.

Key Words: Contracted ocular socket, socket reconstruction, mucosal graft, dermis-fat graft.

GİRİŞ

Dar soket hem hasta hem de hekim için çözümü oldukça zor bir problemdir. Hafif şekillerinde skatrisyel entropion ve sığ forniks gelişirken, daha ağır olgularda daralma protezin takılmasını engelleyerek belirgin işlevsel ve kozmetik bozukluğa yol açar¹. Dar soket tanısı konan hastaların muayenesinde değişen derecelerde konjonktiva kaybı nedeniyle kapak aralığında darlık, forniks sığılığı veya yokluğu, orbital yağ atrofisi nedeniyle enoftalmus gözlenir. Tedavide amaç; protezin yerleşebileceği stabil bir soket oluşturmaktır. Bu maksatla literatürde basitten karmaşığa tanımlanmış pek çok cerrahi seçenek mevcuttur.

Çeşitli nedenlerle bozulan soketin restorasyonu zor ve defalarca ameliyat gerektirebilir. Buna rağmen her zaman iyi netice vermeyebilir.

Bu çalışmanın amacı, basit insizyonla soket restorasyonunun yapılması işleminin uygulanabilirliğinin ve fonksiyonel sonuçlarını araştırmaktır.

GEREÇ VE YÖNTEM

1991 ve 2006 yılları arasında protezini takamama şikayeti ile başvuran, orta ve ileri derecede soket darlığı tespit edilen 54 hasta çalışma kapsamına alındı.



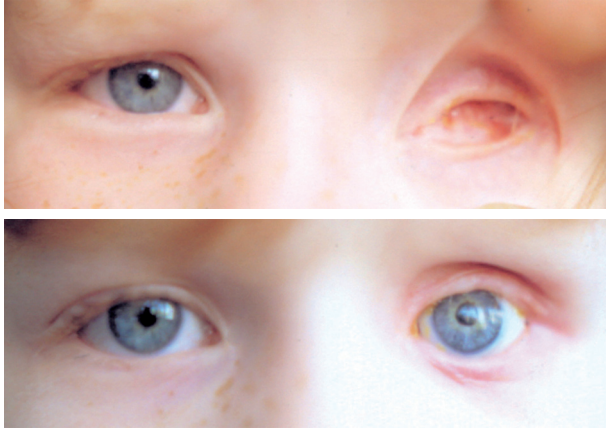
Cerrahi teknik

Lokal ya da genel anestezi altında cerrahi sahaya %1 lidokain ve 1:200 000 epinefrin karışımı yapıldıktan sonra socketin durumuna göre forniksleri oluşturmak amacıyla istenen derinliğe kadar keskin ve künt diseksiyon yapıldı. Fibrotik dokular eksize edilerek uzaklaştırıldı. Alt ve üst forniksleri dolduracak büyüklükte kenarları yuvarlatılmış dolgun yer tutucu yerleştirildi. Kapaklara 4-0 ipek ile tarsorafı yapıldı.

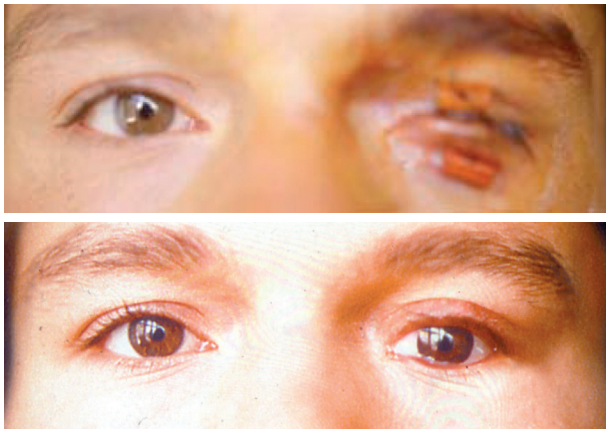Postoperatif dönemde ilk iki hafta antibiyotikli merhem ve damla, sonraki iki hafta antibiyotikli ve steroidli damlalar verildi.

1 ay sonra tarsorafı açılarak uygun protez yapımına geçildi (Resim 1,2).

Protezin yerleşebileceği yeterli derinlikte ve stabil fornikslerin elde edilmesi başarı olarak kabul edildi.



Resim 1a. Preoperatif socketin görünümü 1b: Postoperatif protez uygulaması



Resim 2a. Postoperatif 1. gündeki görünüm 2b: Protez uygulaması

BULGULAR

54 hastanın 20'si kadın, 34'ü erkekti. Hastaların yaşları 6-78 (ortalama 43.72) yıl idi. Hastaların ortalama takip süresi 72.8 (6-119) ay idi.

Hastalardan 20'sine evisserasyon, 28'ine enükleasyon yapılmıştı. 4 hasta fitizis bulbi ve 2 hasta konjenital anoftalmi mevcuttu. 26 hastada tek bir işlem ile protezin yerleşebileceği socket elde edilirken, 7 hastaya işlem 2 kez, 2 hastaya ise 3 kez uygulandı. Hiçbir hastada enfeksiyon gelişmedi. 12 hastada ise işlem başarısız olduğundan; 10 hastaya mukoza, 2 hastaya serbest cilt grefti ile socket restorasyonunu içeren diğer revizyon tekniklerine başvuruldu. Basit insizyon yapılan 7 hasta ise takip edilemedi.

Sonuç olarak takip edilemeyen 7 hasta hariç 47 hastanın 35'inde işlem başarılı oldu.

TARTIŞMA

Sokette daralma kronik socket enfeksiyonu, orbitaya radyasyon tedavisi, implant atılması, travma, çok sayıda geçirilmiş socket cerrahisi, uygun olmayan eski ve polisajı yapılmamış protez kullanımı sonrasında gelişebilir²⁻⁴. Literatürde dermis-yağ, oral mukoza, nazal mukoza, sert damak gibi otojen greftlerin kullanıldığı teknikler socket yüzeyini genişletmek ve forniks derinliğinin stabilizasyonu amacıyla tanımlanmıştır⁵⁻¹¹. Tüm bu greft materyallerinin avantaj ve dezavantajları vardır.

Dermis-yağ grefti; primer enükleasyon sonrası, üst sulkus deformitesinde, implantın yer değiştirdiği durumlarda, minimal darlıkla gelen anoftalmik socketin tamirinde, orbital volümü ve socket yüzeyini genişletmek amacıyla kullanılmaktadır^{5,6}. Konjunktivada granülom formasyonu, santral pit, santral greft ülserasyonu, socket enfeksiyonu ve postoperatif volüm kaybı oldukça sık rastlanan komplikasyonlarıdır¹².

Ciddi socket darlıklarının tedavisinde parsiyel ve tam kat oral mukoza grefti tanımlanmıştır⁷. Parsiyel kalınlıktaki muköz membran greftinde daralma ve kontraksiyon sık gözlenmektedir. Tam kat muköz membran greftinde ise kontraksiyon daha azdır. Ancak greftin alındığı bölgede mukozal kontraksiyon, submuköz fibrozis oluşabilmektedir⁹.

Forniks derinliğinin oluşturmak ve stabil kalmasını sağlamak amacıyla kartilaj greftlerde kullanılmaktadır. Nazal kartilaj alımı teknik açıdan



zor ve septum perforasyonu, sınırlı boyuttaki greft bölgesi ve yavaş epitelizasyon gibi riskler taşımaktadır¹¹. Soket revizyonu için sert damak greftleri oldukça iyi bir seçenek gibi görünmektedir. Ancak sınırlı boyutta greft alanı sağlaması ve postoperatif hemorajiler literatürde bildirilen olumsuzluklardır⁸.

Tüm bu otojen greftli yöntemler donör saha açısından risk taşımaktadır ve hasta ikincil başka problemlerle uğraşmak zorunda kalabilir. Greft alımı ile operasyon zamanı ve maliyeti de oldukça yükselmektedir.

Bizim çalışmamızda; soket insizyonla genişletilip fibrotik alanlar uzaklaştırıldıktan sonra, her hasta için tarafımızdan yapılan tüm forniksleri dolduracak bir yer tutucu konmaktadır. Hem soketin daralmasına karşı hem de yer tutucunun atılmasına engel olmak için tarsorafı yapılmaktadır. Soketi mukoza ile kaplamak yerine yer tutucu etrafında primer iyileşmeye bırakmaktayız. Bu teknikte ve tüm soket restorasyonu tekniklerinde en önemli sorun postoperatif daralma ve kontraksiyondur. Basit insizyon teknik olarak kolay ve tekrarlanabilir olması nedeniyle pratiktir. Kontraksiyonu engellemek amacıyla steroid enjeksiyonu ve Z-plasti yapılabilir^{4,7}. Bunlara rağmen daralma tekrarlar ise diğer komplike yöntemler kullanılabilir. Çalışmamızda 47 hastanın 35'inde başarılı sonuç elde edildi. Bu 35 hastanın 9'unda ise işlem birden fazla tekrarlandı. Başarısız olunan 12 hastada greftli yöntemler gerekti.

Sonuç olarak; hastanın fiziksel ve psikolojik rehabilitasyonunu en kolay ve fonksiyonel şekilde nasıl sağlanacağı operasyonun amacı olmalıdır. Bu çalışmada uygulanan tekniğin başarı oranı; %74.5 olup, tekniğe ilişkin önemli hiçbir komplikasyon da gelişmemiştir. Greftli ve karmaşık ameliyatlardan önce kolay ve tekrarlanabilir olması nedeniyle

psikolojik olarak yıpranmış bu hasta grubunda basit insizyon teknikleri alternatif bir tedavi yöntemi olarak uygulanabilir.

KAYNAKLAR

1. Ünal M. Anoftalmik soketin değerlendirilmesi ve rekonstrüksiyonu. In: Okulpolasti, 1. baskı. Türk Oftalmoloji Derneği Eğitim Yayınları 2003;1:403-18.
2. Callahan A. Contracted and deformed sockets. In Soll DB, ed. Management of complications in Ophthalmic Plastic Surgery, 1st edn. Birmingham, AL: Aesculapius Publishing Co, 1976;345-58.
3. Mustarde JC. Repair and Reconstruction in the Orbital Region, 2nd edn. New York: Churchill Livingstone, 1980;215-44.
4. Putterman AM. Reconstruction of the contracted ocular socket. Aust N Z Ophthalmol 1985;13:171-178.
5. Smith B, Bosniak S, Nesi F, Lisman R. Dermis-fat orbital implantation: 118 cases. Ophthalmic Surg 1983;14:941-943.
6. Betharia SM, Patil ND. Dermis fat grafting in contracted socket. Indian J Ophthalmol 1988;36:110-112.
7. Putterman AM, Karesh JW. A surgical technique for the successful and stable reconstruction of the totally contracted ocular socket. Ophthalmic Surg 1988;19:193-201.
8. Lee AC, Fedorovich I, Heinz GW, Kikkawa DO. Socket reconstruction with combined mucous membrane and hard palate mucosal grafts. Ophthalmic Surg Lasers 2002;33:463-468.
9. Neuhaus RW, Baylis HI, Shorr N. Complications at mucous membrane donor sites. Am J Ophthalmol 1982;93:643-646.
10. Dortzbach RK, Callahan A. Advances in socket reconstruction. Am J Ophthalmol 1970;70:800-813.
11. Millard R. Eyelid repair with a chondromucosal graft. Plast Reconstr Surg. 1962;30:267-71.
12. Shore JW, McCord CD, Bergin DJ, Dittmar SJ, Maiorca JP, Burks WR. Management of complications following dermis-fat grafting for anophthalmic socket reconstruction. Ophthalmology 1985;92:1342-1350.

