

## 参考文献

- 1 Kersten RC, Kulwin DR. "One stitch" canalicular repair. A simplified approach for repair of canalicular. *Ophthalmology* 1996;103(5):785-789
- 2 张效房, 杨敬献. 眼外伤学. 郑州: 河南医科大学出版社 1997:177
- 3 Uata M, Kweon MN, Sano Y, et al. Immunosuppressive properties of human amniotic membrane for mixed lymphocyte reaction. *Clin Exp Immunol* 2002;129(3):464-470
- 4 李树明, 任玉新, 李春龙. 硬膜外导管支撑泪小管断裂吻合术. 医学创新研究 2008;3(5):3
- 5 彭南祥. 泪小管断裂吻合术后不同硅胶管留置效果分析. 中国临床实用医学 2008;2(5):76-77
- 6 赵君, 王晓霞, 邓卫东. 硬膜外麻醉导管滞留治疗泪小管断裂. 眼外伤职业眼病杂志 2006;28(3):236-237
- 7 文道源, 袁进, 陈家祺. 羊膜的应用与生物学改良. 中华眼科杂志 2006;42(4):361-363
- 8 马文平, 启江, 林茂昌. 显微镜下直接断端寻找法吻合下泪小管断

- 裂 50 例. 国际眼科杂志 2006;6(1):217-218
- 9 申长新, 沈玲. 自制探针行泪小管断裂吻合术 68 例体会. 郑州大学学报(医学版)2007;42(1):186-187
- 10 宋彦华. Worst 泪道探针加硅胶管环管支撑泪小管断裂吻合术的临床观察. 国际眼科杂志 2007;7(2):579-580
- 11 方俊宏, 杨秀章. 用针头作支撑物的泪小管吻合术. 国际眼科杂志 2007;7(3):872-873
- 12 严寒梅. 下泪小管断裂吻合术 28 例临床效果分析. 中国医学创新 2009;6(6):36
- 13 杨丽霞, 冯俊才, 杨朝霞, 等. 外伤性泪小管断裂吻合术 51 例. 眼外伤职业眼病杂志 2009;31(4):318
- 14 杨爱民, 张悦, 翟岱英, 等. 手术显微镜下泪小管断裂吻合术 43 例. 眼外伤职业眼病杂志 2009;31(5):398-399
- 15 李鸿翎, 曾云, 高琳, 等. 泪小管断裂植入硬膜外麻醉管和双泪小管环形硅胶管的比较. 国际眼科杂志 2009;9(10):2033-2034
- 16 李辉军, 林咸平, 崔钢峰, 等. 显微镜下硬膜外导管滞留治疗泪小管断裂 42 例. 现代中西医结合杂志 2009;18(27):3355

## · 临床报告 ·

## 泪小管断裂 78 例的原因与临床处理

沈立台, 韦秋红, 陈琛, 李颖, 刘超, 曾悦

作者单位: (071000) 中国河北省保定市第一中心医院眼科  
 作者简介: 沈立台, 副主任医师, 研究方向: 眼肿瘤、眼眶疾病、眼整形、泪器疾病、青光眼、眼外伤。  
 通讯作者: 沈立台. shen\_s@163.com  
 收稿日期: 2013-04-07 修回日期: 2013-07-19

## Reasons and clinical managements of canalicular laceration in 78 cases

Li-Tai Shen, Qiu-Hong Wei, Chen Chen, Ying Li, Chao Liu, Yue Zeng

Department of Ophthalmology, Baoding No. 1 Central Hospital, Baoding 071000, Hebei Province, China

Correspondence to: Li-Tai Shen. Department of Ophthalmology, Baoding No. 1 Central Hospital, Baoding 071000, Hebei Province, China. shen\_s@163.com

Received: 2013-04-07 Accepted: 2013-07-19

## Abstract

- AIM: To analyze the reason of canalicular laceration, and to explore the methods and techniques to raise the success rate of lacrimal canaliculi laceration anastomosis.
- METHODS: Seventy-eight cases (78 eyes) with canalicular underwent lacrimal canaliculi laceration anastomosis through catheter support under microscope at I stage.
- RESULTS: The operation was successful in all cases.

The extubation time was at 3 months after operation. After one-year follow-up, lower lacrimal canaliculi were all unobstructed.

• CONCLUSION: The causes of canalicular laceration mostly were frustrated laceration. Receiving anastomosis under microscope at I stage was preferred and necessary. Searching nasal stump, implanting epidural catheter and anatomical reduction of the inner canthus were the keys to make the operation successful. Fake tears could also drain tear.

• KEYWORDS: lacrimal canaliculi laceration anastomosis; microscope; fake tears

Citation: Shen LT, Wei QH, Chen C, et al. Reasons and clinical managements of canalicular laceration in 78 cases. *Guoji Yanke Zazhi(Int Eye Sci)* 2013;13(8):1708-1710

## 摘要

目的: 分析泪小管断裂原因, 探讨提高泪小管断裂吻合术成功率的手术方法和技巧。

方法: 泪小管断裂患者 78 例 78 眼, 均 I 期显微镜下经硬膜外导管支撑行泪小管断裂吻合术。

结果: 全部患者均成功吻合, 术后 3mo 拔管, 随访至 1a, 下泪小管均通畅。

结论: 泪小管断裂绝大部分为钝挫撕裂伤。显微镜下 I 期吻合是首选和必须的方法, 鼻侧断端的寻找、硬膜外导管的确切植入、内眦的解剖复位是手术成功的关键。假泪点同样可以引流泪液。

关键词:泪小管断裂吻合术;显微镜;假泪点  
DOI:10.3980/j.issn.1672-5123.2013.08.64

引用:沈立台,韦秋红,陈琛,等.泪小管断裂78例的原因与临床处理.国际眼科杂志2013;13(8):1708-1710

## 0 引言

泪小管断裂是常见的外眼损伤,致伤原因多种多样<sup>[1-4]</sup>。由于泪小管断裂、泪液排出受阻,导致溢泪现象,一旦发生即应尽快手术吻合,否则会导致永久性溢泪,给伤者的工作、生活带来不便。泪小管断裂I期吻合是眼科临床的共识,方法也多种多样<sup>[5-11]</sup>。我院在2003-03/2011-06对78例泪小管断裂患者成功实施泪小管吻合术,从中积累了一定临床经验,现报告如下。

## 1 对象和方法

**1.1 对象** 选取2003-03/2011-06在我院住院并手术的泪小管断裂患者78例78眼,其中男71例71眼,女7例7眼。年龄3~78(平均 $36.04 \pm 36.8$ )岁,其中18~50岁者66.7%。泪小管断裂原因见表1。

**1.2 方法** 经常规术眼创口清洁消毒,铺以无菌单,成人选用20g/L利多卡因+10g/L肾上腺素眶下神经阻滞麻醉。儿童及不耐受局部麻醉者采取全身麻醉。麻醉满意后,生理盐水加庆大霉素冲洗清除伤口内异物,自内眦侧创缘稍深处探查泪小管鼻侧断端,该断端有隐有显,与断裂位置有关,越近泪囊越不易找到,但一般稍有耐心,少有不见者。无论下泪小管还是上泪小管,鼻侧断端多呈喇叭口样外翻,颜色如水肿的唇颊黏膜,其形态、颜色与周围组织有明显区别(图1)。断端找到后,扩张下泪小点,将带盲端的硬膜外导管送入泪点,自泪点侧断端抽出,然后再从找到的鼻侧断端送入,深达鼻腔,切不可进入泪囊即止,应观察硬膜外导管进入的刻度并记录。也可使用由两端金属探子和中间的软性硅胶管组成的新型泪道探通引流装置,确认导管植入正确后,6-0可吸收线间断缝合断裂处皮肤及结膜;不做泪小管黏膜的吻合。术后加压包扎术眼伤口24h,泪小管内的硬膜外导管用胶布贴于眉部,或将两端相并扎紧。单眼眼垫,外加轻压绷带。嘱患者患侧卧位休息,以防止内眦泪湖积存泪液,浸渍伤口而使愈合缓慢。7d后拆除睑缘外的所有缝线,睑缘者14d拆线。硬膜外导管定期冲洗,以免真菌生长。全部患者随访1,3,6,12mo,均3mo后拔管。

## 2 结果

全部患者留管期间溢泪明显,但冲管通畅。拔管后泪道冲洗通畅,溢泪明显改善。有6例6眼拆线时发现下穹隆泪阜侧结膜裂开,导管暴露,未做特殊处理;这些患者留管期间及拔管后该处结膜均呈小裂隙状(图2),自该处可以进入泪囊;拔管后随访期间自此假泪点探查冲洗下泪小管及泪道通畅,此组患者溢泪情况似较泪小管全程吻合良好者尚有减轻。

## 3 讨论

泪小管负责泪液向鼻腔的引流,是泪液引流的第一通路,尤以下泪小管为要,约占整个泪液引流的75%<sup>[12]</sup>。泪小管断裂是常见的外眼损伤,约占眼睑外伤的1/4<sup>[9]</sup>,致伤原因多样,但以钝挫撕裂伤多见<sup>[1-4]</sup>。因作用力的方向不同,断裂的部位也不同,甚至可见自泪囊入口处的撕脱。若其损伤,对于泪液生成正常者,必将导致顽固性溢泪,整

表1 泪小管断裂原因

原因	n(眼)
汽车撞伤(大小汽车、摩托车)	13
摩托车摔伤	11
拳击伤	26
摔伤	6
织布梭击伤	4
挂伤(树枝、门、门把手)	6
手抓伤	4
铁棒殴伤	1
其他硬物击伤	3
狗咬伤	3
自树上跌下	1

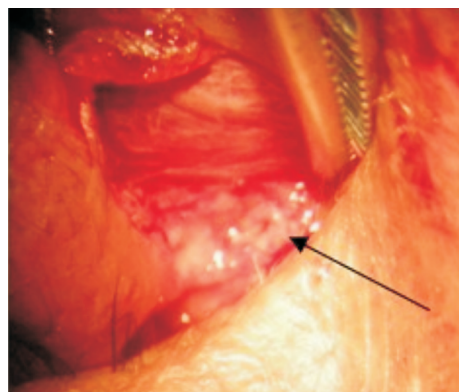


图1 鼻侧断端多呈喇叭口样外翻,颜色如水肿的唇颊黏膜。

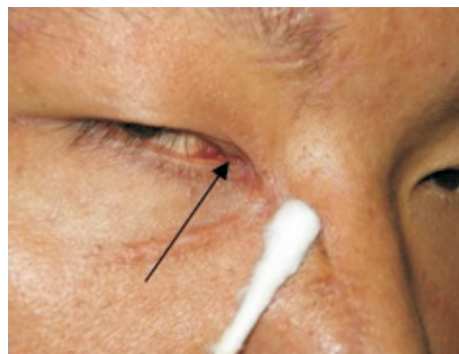

图2 留管期间及拔管后该处结膜均呈小裂隙状。

日流泪,擦拭不止,甚至造成面部湿疹、皮炎,给患者的生活、心理带来不便。

故此一旦发生泪小管断裂均应试图吻合,不论受伤时间长短,受伤程度轻重,甚至已经缝合的伤口,也应尝试吻合。本组1例下泪小管断裂吻合患者,术后1wk硬膜外导管脱出,经患者同意,重新打开伤口,尝试吻合,发现泪小管断端依然清晰可见,顺利吻合,效果理想。

综合我们的工作经验与体会,有如下总结:(1)显微操作<sup>[13-16]</sup>。泪小管断端细小,与周围组织对比不明显,眼用手术显微镜可提供良好的照明、景深和对比度。(2)寻找断端<sup>[4]</sup>的体会:应熟知泪小管的正常走形,泪小管走形于眼睑内,位置并不深,显微镜下可延泪阜处向内眦组织深面分层寻找。寻不到的一个主要原因是过深的探查<sup>[16]</sup>,应注意以下几点:a 年轻医师一定要跟有经验的手术医师亲眼见到泪小管断端,否则盲目上阵,弯路多多。b 泪小管有其固定的解剖路径<sup>[17]</sup>,详知路径是吻合成功的关键,无论其如何断裂,万变不离其径,充分暴露伤口后,于鼻侧创面内眦韧带水平后下方约5mm处寻找,假以耐

心,不难找到。c 准确迅速地找到泪小管鼻侧断端,泪阜是寻找泪小管鼻侧断端的重要解剖标志,对于表浅的伤口可用泪阜深层与泪小管相邻近的解剖关系寻找。d 对于伤口较深,不易直接寻找到断端,可综合运用捏鼻憋气法、注黏弹剂加美蓝法,找到鼻侧断端后用泪道引流管将其引导针从下泪小点→下泪小管→颞侧断端→鼻侧断端→泪总管→泪囊→鼻泪管顺序插入鼻腔,将引导针从鼻腔勾出。e 认识断裂口的外观:水肿样外翻喇叭口状(图1),镜下多成白、粉色环状,微微内陷。f 熟悉断端寻找的方法,如直视法、注水法、试探法、泪囊切开法、猪尾巴探针法等。(3)缝合技术:a 单层缝合,不刻意吻合泪小管黏膜,且不穿透泪小管管壁,过多的组织内缝线反而会造成不必要的异物肉芽肿,瘢痕收缩增大。b 认真对合内眦处的皮肤,尤其是睑缘和内眦部皮肤的缝合,尽力恢复内眦韧带下支的正常方位,使断裂泪小管方向正确,利于黏膜对合与引流。c 不刻意对合结膜,经验发现假泪点(图2),同样也可以起到引流泪液的作用。

#### 参考文献

- 1 许冰,胡宏阁.泪小管断裂修复83例.眼科新进展 2004;24:230
- 2 陈晓隆,张阳,濮伟.泪小管断裂吻合术163例总结.中国实用眼科杂志 2004;22:632-634
- 3 朱家贵.泪小管断裂吻合术临床报告.眼外伤职业眼病杂志 2005;27:688-689
- 4 郭葆青,徐军英.泪小管断裂吻合术32例临床分析.中国实用眼科

杂志 2006;24:534

- 5 顾振娟,王玉清.猪尾巴探针在泪小管断裂手术修复中的应用.黑龙江医药科学 2002;25:8
- 6 徐建峰,张育谋.泪囊切开逆向插管治疗复杂性泪小管断裂伤.国际眼科杂志 2009;9(7):1378-1379
- 7 成书彦,王淑艳.异位再造泪小点术治疗外伤性泪小管断裂的临床疗效.眼科新进展 2009;29:140-141
- 8 张前卫.泪小管断裂环形置管术及疗效观察.眼外伤职业眼病杂志 2010;32:388-389
- 9 金霞,曹嘉英,宋腾.逆行置管术治疗泪小管断裂的临床研究.眼外伤职业眼病杂志 2010;32:208-210
- 10 杨代慧,娄斌,顾行慧.泪小管断裂吻合术方法的改良及规范化临床研究.临床眼科杂志 2011;19:349-351
- 11 卫永华,郎平,梅立新.泪小管断裂的3种吻合方法临床分析.国际眼科杂志 2010;10(1):185-186
- 12 倪连.眼的解剖组织学及其临床应用.上海:上海医科大学出版社 1993:47
- 13 辜美山,肖哲,李泽宜.泪小管断裂的显微手术治疗.中华显微外科杂志 2004;27:229-230
- 14 汪军,常颖,刘雅男.急诊显微镜下泪小管吻合术的临床观察.眼外伤职业眼病杂志 2007;29:884-885
- 15 孙慧明.显微镜下泪小管断裂吻合术384例.山东大学耳鼻喉眼学报 2008;22:383-384
- 16 郑晓霞.显微镜下泪小管断裂吻合术46例疗效分析.中国实用医药 2011;6:117-118
- 17 李秋明,郑广璞.眼科应用解剖学.郑州:郑州大学出版社 2002:256

## 热烈祝贺《国际眼科杂志》中、英文版两刊被 DOAJ 收录

本刊讯:国际眼科杂志英文版——International Journal of Ophthalmology 和国际眼科杂志中文版——International Eye Science 分别于2013-04-24 和2013-05-06 率先被全球最具影响力的开放存取期刊数据库——DOAJ(directory of open access journals)收录。

DOAJ 是目前最权威、认知度最高的开放存取期刊目录。2003-02,在 OSI(The Open Society Institute)支持下,瑞典隆德大学图书馆与 SPARC(The Scholarly Publishing and Academic Resources Coalition)联合创建了 DOAJ。DOAJ 由隆德大学图书馆负责维护,旨在覆盖所有学科、所有语种的高质量的开放存取期刊,以现代信息组织理论为基础,对开放存取期刊进行组织,提高其透明度、可用性和利用率,为科研工作者提供一站式服务,从而推动开放存取运动更快发展,促进全球范围内的学术交流和研究。该目录收录的期刊均为学术性、研究性期刊,且都经过同行评议、或者有编辑做质量控制,具有免费、全文、自由获取、高质量等特点,对学术研究有很高的参考价值。

(本刊编辑部)