

ÖZGÜN ARAŞTIRMA / ORIGINAL ARTICLE

Borik asit uygulamasının sıçan böbrek ve testis dokusunda oluşturduğu hasara karşı Omega-3 yağ asitlerinin koruyucu etkisinin histopatolojik olarak incelenmesi*Histopathologic investigation of the protective effects of omega-3 fatty acids against boric acid-induced injury in kidney and testis tissue*Ahmet Nacar¹, Yasin Selçuk², Hamza Malik Okuyan³, Nebihat Kaplan Sefil⁴, Erkan Deligönül⁵, Emel Nacar⁶

ÖZET

Amaç: Bu çalışmada borik asitin böbrek ve testis dokuları üzerine toksik etkilerine karşı omega-3 yağ asitlerinin koruyucu etkileri araştırıldı.

Yöntemler: Çalışmada 32 adet Wistar albino rat kullanılarak 4 grup oluşturuldu. Kontrol, Omega-3 (10 gün süreyle 400 mg/kg/gün), Borik asit (375 mg/kg/gün, 10 gün), Borik asit+Omega-3. Böbrek ve testis dokuları belirli histopatolojik bulguların yaygınlığına göre puanlandı.

Bulgular: Histopatolojik analizde, borik asit testis ve böbrekte anlamlı derecede hasar oluşturdu. En belirgin bulgular böbrekte glomerüllerde büzülme, nekroz, kanama ve tübüler hücrelerde dejenerasyon; testiste ise seminifer tübülde hücre kaybı, hücrelerin bazal laminadan kopması ve epitel hücrelerin dejenerasyonu şeklindeydi. Omega-3 uygulaması bu hasarı belirgin bir biçimde hafifletti.

Sonuç: Literatür analizimize göre bu çalışma borik asitin indüklediği böbrek ve testis hasarına karşı omega-3 yağ asitlerinin koruyucu etkilerinin gösterildiği ilk çalışmadır.

Anahtar kelimeler: Borik asit, omega-3 yağ asidi, böbrek

ABSTRACT

Objective: In this study, it was aimed to evaluate the effects of boric acid on rat kidney and testis tissues histopathologically. Secondly, the protective effects of omega-3 fatty acid against boric acid-induced renal and testicular toxicity were investigated.

Methods: 32 wistar albino rats were divided into 4 groups as follows: Control, Omega-3 (400 mg/kg/day for 10 days), Boric acid (375 mg/kg/day for 10 days) and Boric acid+omega-3 (both drugs same dosage for same day). Kidney and testis tissues were evaluated using a scoring system based on the extent of certain histopathological changes.

Results: In histopathological examination, boric acid caused significant degeneration in both testis and kidney tissues. Most evident findings were glomerular shrinkage and necrosis, hemorrhage and tubular cell degeneration in kidneys, and exfoliation of seminiferous tubule cells, detachment of epithelium from basement membrane, decreased cellularity and degeneration in epithelial cells in testis tissues. Omega-3 administration significantly attenuated these changes.

Conclusion: To our literature search, this is the first study reporting protective effects of omega-3 fatty acid against boric-acid-induced testicular and renal injury.

Key words: Boric acid, omega-3 fatty acid, kidney

GİRİŞ

Bor insanda diyetle birlikte alınan eser bir elementtir. Diyetle alımın normal sonucu olarak insan doku-

ları ve sıvılarında bulunmaktadır. Bor, insanda düşük konsantrasyonlarda tüm organlara dağılmış durumdadır ve tahmin edilen ortalama konsantrasyonu

¹ Hacettepe Üniversitesi, Tıp Fakültesi, Histoloji ve Embriyoloji Anabilim Dalı, Ankara, Türkiye

² Mustafa Kemal Üniversitesi, Tıp Fakültesi, Histoloji ve Embriyoloji Anabilim Dalı, Hatay, Türkiye

³ Mustafa Kemal Üniversitesi, Hatay Sağlık Hizmetleri Meslek Yüksek Okulu, Hatay, Türkiye

⁴ Antakya Doğumevi, Hatay, Türkiye

⁵ Fatih Üniversitesi, Tıp Fakültesi, Histoloji ve Embriyoloji Anabilim Dalı, İstanbul, Türkiye

⁶ Turgut Özal Üniversitesi, Sağlık Bilimleri Meslek Yüksek Okulu, Ankara, Türkiye

Yazışma Adresi /Correspondence: Ahmet Nacar,

Hacettepe Üniversitesi, Tıp Fakültesi, Histoloji ve Embriyoloji Anabilim Dalı, Ankara, Türkiye Email: drnacar@gmail.com

Geliş Tarihi / Received: 09.01.2014, Kabul Tarihi / Accepted: 10.02.2014

Copyright © Dicle Tıp Dergisi 2014, Her hakkı saklıdır / All rights reserved

0.04 mg/kg vücut ağırlığı şeklindedir. [1,2] Organizmaya alınan bor, çok hızlı bir şekilde böbrekler tarafından atılır. Atılana dek beyin, kemik, böbrek, testis ve karaciğer dokusu başta olmak üzere kas, prostat, adrenaller ve plazma, semen, süt, tükürük gibi vücut sıvıları ile dışkıda tutulmaktadır [1,3-7].

Yapılan araştırmalar sonucunda bora maruziyetin akut solunum yollarında tahrişe yol açtığı tespit edilmiştir. Örneğin ağız, burun ve boğaz kuruluğu, kuru öksürük, burun kanamaları, boğaz ağrısı, produktif (balgamlı) öksürük, solunum süresinde kılma ve göğüs ağrısı gibi semptomlar sayılabilir [8,9].

Histolojik çalışmalar genellikle toksik maddede birikiminin fazla olması nedeniyle karaciğer, böbrek, dalak, ince bağırsak ve kan gibi yumuşak dokulu organlar üzerinde yoğunlaşmıştır [10-19]. Böbrekte glomerül ve tübüllerde dejenerasyon, karaciğerde konjesyon ve parankimal dejenerasyon yaptığı bildirilmiştir.

Omega-3 yağ asitleri vücut için gerekli olan fakat vücutta üretilmediğinden hazır olarak alınması gereken çoklu doymamış yağ asitleridir. Dokozaheksanoik asit (DHA, 22: 6n-3), eikozapentaenoik asit (EPA, 20:5n-3) insan beslenmesinde önem arz eden omega-3 yağ asitleridir.

Omega-3 yağ asitleri, PGI₃ ve LTB₅ eikozanoidleri sentezleyerek anti-inflamatuar, analjezik, anti-trombotik, vazodilatör, antimitojenik etki göstermelerinden dolayı kardiyovasküler hastalıklar, kanser, ülseratif kolit, romatoid artrit, lupus eritramatos, multipl skleroz, migren, kistik fibroz, psoriasis, görme bozuklukları, artrit, ateroskleroz, diyabet, Alzheimer, alerji, akne ve depresyonun önlenmesinde etkili olduğu bildirilmiştir [20,21].

Bu nedenlerle bu çalışmada ilk olarak ağız yolu ile verilen borik asitin sıçan böbrek ve testis dokusunda oluşturduğu histopatolojik değişikliklerin incelenmesi amaçlandı. İkinci olarak bu dokular üzerindeki toksik etkiye karşın Omega-3 yağ asitlerinin koruyuculuğunun araştırılması planlandı.

YÖNTEMLER

Bu deneysel çalışma, Mustafa Kemal Üniversitesi Hayvan Deneyleri Yerel Etik Kurulu tarafından etik kurul yönergesine uygun bulunarak onaylanmıştır. Çalışmada, 32 adet 250±20 ağırlığında Wistar albino erkek erişkin sıçan kullanıldı. Hayvanlar se-

kizerli olarak dört gruba ayrıldı. Deney süresince hayvanlar, ışık düzeni 12 saat gündüz 12 saat gece, ortam sıcaklığı 21 °C ve her kafeste 7 hayvan olacak şekilde barındırıldı. Deney hayvanlarının tamamının ticari yem ve şehir şebeke suyu ile ad libitum beslenmesi sağlandı. Gruplar; Kontrol, Omega-3, Borik asit ve Borik asit + omega-3 olacak şekilde düzenlendi. İlaçlar orogastrik yolla uygulandı. Kontrol grubuna serum fizyolojik uygulanırken, Omega-3 grubuna 400mg/kg/gün dozunda Omega-3, Borik asit grubuna 375 mg/kg/gün borik asit verildi. Borik asit+Omega-3 grubuna ise önceki miktarlarda borik asit ve omega-3 uygulandı.

Deneylerin sonunda ketamin (90 mg/kg)- xylazin (10 mg/kg) anestezisi altında hayvanlar ön orta hattan açılarak dokular hassas bir şekilde alındı. Alınan doku örnekleri % 10' luk nötral formalin solüsyonunda 48 saat süreyle tespit edildi. Ardından rutin histolojik doku takibi takibi prosedürlerinden geçirilerek bloklanan dokulardan 5 mikronluk kesitler alındı ve Hematoksilen-Eozin boyama yapıldı. Elde edilen preparatlar kamera ataçmanlı ışık mikroskopunda (Olympus CX41) değerlendirilerek resimleri çekildi.

Histolojik değişiklikleri tespit etmek amacıyla Hematoksilen-Eozin boyama yapılan böbrek preparatlarında, konjesyon, tübül hasarı, hiperselülerite, vakuolizasyon, glomerül hasarı ve bulguları değerlendirildi.

Testis dokularının kantitatif analizi için kesitlerde hemoraji, polimorfonükleer lökosit infiltrasyonu, seminifer tübül dejenerasyonu, tübül atrofi ve nekroz varlığı esas alındı. Skorlama yapılırken histolojik değişiklikler ise aşağıdaki gibi derecelendirildi:

0 puan: histopatolojik değişiklik yok

1 puan: tüm alanın %25'den daha az bir alanda hafif histopatolojik değişiklikler

2 puan: tüm alanın %25 ile %50'si arasındaki alanda meydana gelen orta derecede histopatolojik değişiklikler.

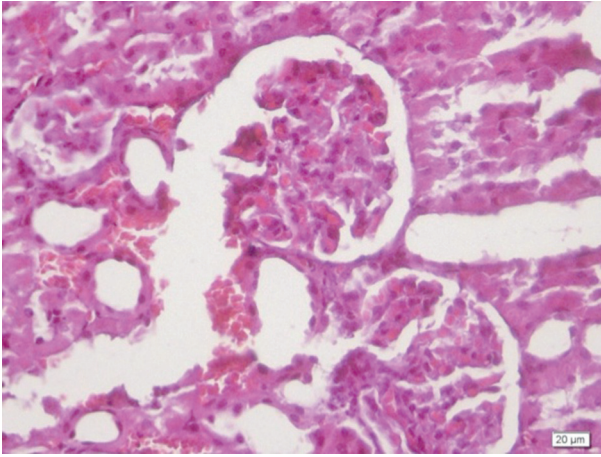
3 puan: tüm alanın %50'den daha fazla bir alanda meydana gelen ağır histopatolojik değişiklikler

İstatistiksel analizlerde SPSS paket programı (Version 11.5.0; SPSS, Chicago, IL, USA) kullanıldı.

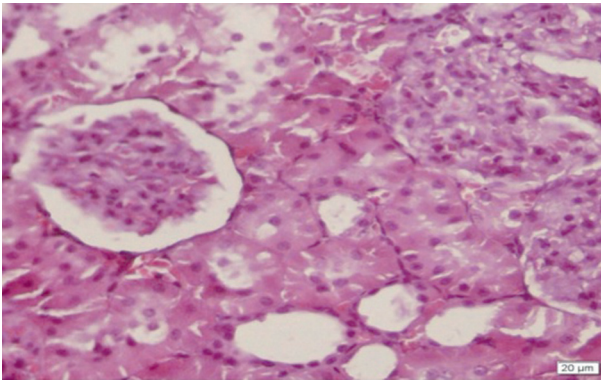
BULGULAR

Böbrek

Kontrol ve Omega-3 gruplarında böbrek dokusunun genel yapısı normaldi. Borik asit uygulanan grupta ise tübül yapılarında yer yer dağınıklar, tübül nekroz, vakuolizasyon, konjesyon ve glomerül hasarı izlendi (Resim 1). Borik asit + Omega 3 grubunda ise borik asit grubuna göre daha hafif dejenerasyon izlendi (Resim 2).



Resim 1. Borik asit grubunda doku bütünlüğünde bozulma, kanama, glomerül ve tübül dejenerasyonu (HE)

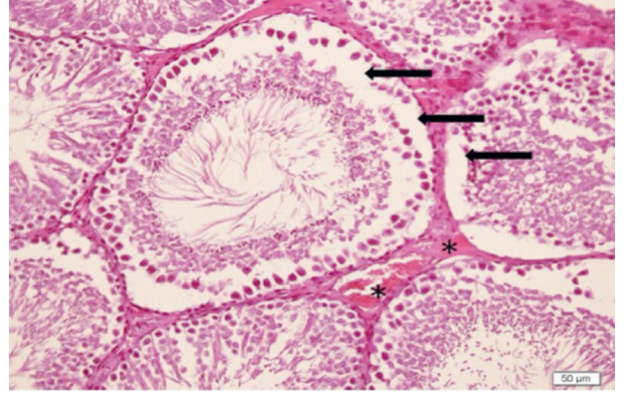


Resim 2. Borik asit+Omega-3 grubu, normale yakın glomerül ve tübüller (HE)

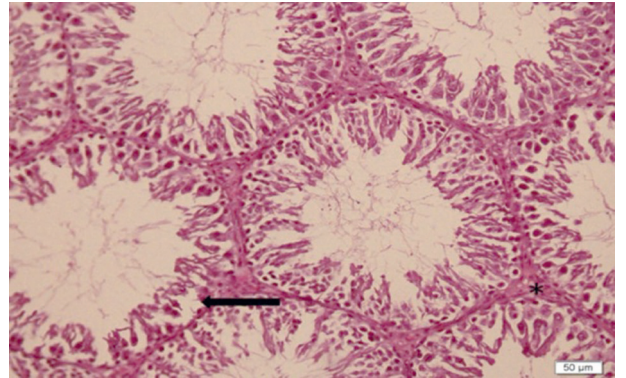
Testis

Kontrol ve omega-3 grubunda testis histolojisi normal izlendi. Borik asit uygulanan grupta seminifer tübül epitelinde yer yer kopmalar ve epitel kalınlı-

ğında azalma dikkati çekti. Tübüllerdeki hasar, kanama odakları ve hyalinöz materyal birikimi belirgindi (Resim 3). Borik asit + Omega-3 grubunda ise Borik asit grubuna göre daha az alanda ve şiddette seminifer tübül epitelinde kopma, kanama odakları ve hyalinöz materyal izlendi (Resim 4).



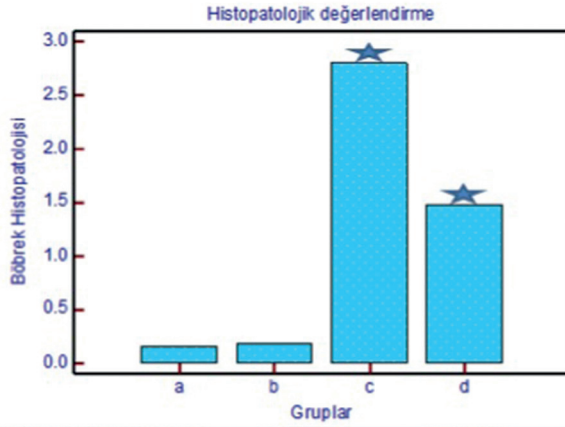
Resim 3. Borik asit grubu testis dokusu görüntüsü. İnterstitiyumda kanama ve hyalinöz materyal (*) ve seminifer tübül epitelinde kopmalar (→) (HE)



Resim 4. Borik asit+Omega-3 grubu testis dokusu görüntüsü. İnterstitiyumda kanama ve hyalinöz materyal (*) ve seminifer tübül epitelinde kopmalar (→) (HE)

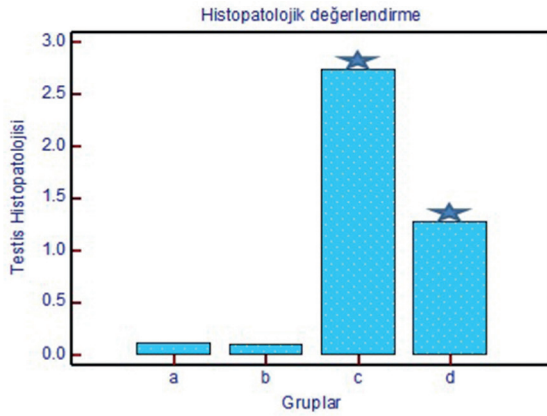
İstatistiksel analiz

Verilerin analizi yapıldığında hem böbrek (Şekil 1) hem de testis (Şekil 2) dokularında borik asitin kontrol ve omega-3 gruplarına oranla anlamlı derecede dejenerasyon yaptığı ve bu dejenerasyonun omega-3 uygulaması ile yine anlamlı şekilde gerilediği görüldü.



Gruplar (böbrek dokusu)	N	P<0.05
(1) Kontrol grubu	50	(3)(4)
(2) Omega-3 grubu	50	(3)(4)
(3) Borik asit grubu	50	(1)(2)(4)
(4) Borik asit + omega-3 grubu	50	(1)(2)(3)

Şekil 1. Böbrek dokusunda histopatolojik bulguların gruplar arasında karşılaştırılması



Gruplar (testis dokusu)	N	P<0.05
(1) Kontrol grubu	50	(3)(4)
(2) Omega-3 grubu	50	(3)(4)
(3) Borik asit grubu	50	(1)(2)(4)
(4) Borik asit + omega-3 grubu	50	(1)(2)(3)

Şekil 2. Testis dokusunda histopatolojik bulguların gruplar arasında karşılaştırılması

TARTIŞMA

Çalışmamız borun testis ve böbrek dokuları üzerine toksik etkilerine karşı omega-3 yağ asidinin koruyucu etkilerinin gösterildiği ilk çalışma olma özelliğini taşımaktadır. Literatürde borun doku ve organlardaki olumsuz etkileri çeşitli çalışmalarla gösterilmiştir. Ancak çalışmalar genellikle üreme sistemi üzerine odaklanmıştır. Borun toksik etkileri ilk kez

Weir ve Fisher [22] tarafından ortaya konmuştur. Bu araştırmacılara göre sıçanlarda görülen testikular atrofi 26 mg/kg/gün (525 ppm Borik asit) uygulanmasıyla ortaya çıkmaktadır.

Kısa ve orta sürenin yanında kronik dozlarla çalışmalarda B'un özellikle orta sürede ve kronik dozlarda testis üzerinde olumsuz etki yaptığı ve spermatogenezisi bozduğu görülmüştür. Bu çalışmada kronik olarak verilen boraksın spermatogenezis aşamasını olumsuz yönde etkilemediği ve spermatogenezisin normal olarak devam etmekte olduğu gözlemlendi [23].

Fukuda ve ark. 2 ve 4 hafta boyunca ratlara 300 ve 500 mg/kg/gün dozunda borik asit vermiş ve testis üzerine etkilerini incelemişlerdir. Çalışmanın sonucunda yuvarlak spermatidlerde dökülme, seminifer tübüllerde rezidüel cisim benzeri artık cisimler ve hücre debrisisi görülmüştür. Ayrıca spermatosit nekrozu ve fokal tübüler atrofi izlenmiştir [24].

Farklı çalışmalarda borik aside, toksik dozda maruz kalan dokuların, histopatolojik incelemesi sonucunda, ilk etki olarak spermiyogenez inhibisyonu, ardından eşey hücre kaybı, bunu izleyen evrede Sertoli hücre kaybı ve 10-14 gün gibi kısa sürede ise testiküler atrofiye varan sonuçlar ortaya çıkmaktadır [7,25-28].

Burukoğlu ve Bayçu'nun çalışmalarında sıçanlara 70 gün süreyle içme sularında 300 mg/L boraks verildi. 70. gün sonunda yapılan mikroskopik incelemelerde boraks uygulanan deney grubunda spermatogoniumlarda vakuolizasyon ve rezidüel yapıların sayıca arttığı gözlemlendi. Leydig hücrelerinde ise herhangi bir hasara rastlanmadı [29].

Çalışma sonuçlarımız bu literatür bilgileriyle uyum göstermiştir. Testis dokularının histopatolojik incelemelerinde tübül epitelinde selülerite azalması, spermatogonyumların bazal laminadan ayrılması, interstisyel bölgede kanama ve ödem görülmüştür. Literatürdeki çalışmalardan farklı olarak bizim çalışmamızda tübül epitelindeki hücreler ayrı ayrı incelenmedi. Bunun yerine genel değerlendirme yapmak amaçlandı.

Akut borik asit uygulamasının testis fonksiyonları üzerindeki etkileri doğrudan olabildiği gibi merkezi bir etki ile hipofiz-hipotalamus hedef organ aksında bozukluğa yol açarak da meydana gelebilir. Borik aside maruz kalan sıçanlarda, lüteinleştirici

hormon ve folikül stimüle edici hormon düzeylerinde artış olduğu halde testosteron düzeylerinin değişmediği bildirilmiştir. Buna karşılık bir başka çalışmada serum testosteron düzeyinde azalma olduğu ileri sürülmüştür [26]. Borik asit uygulamasının serum testosteron düzeyini azaltarak, tübuloepitel kompleks oluşumunun ve bu nedenle, spermiyogenezde durmaya neden olabileceği düşünülebilir.

Absorbe edilen borun % 95'inden fazlası böbrekler tarafından dışarı atılmaktadır [4,8,30]. Dolayısıyla böbrekler de bor ve bileşiklerine ciddi oranda maruz kalırlar. Çalışmamızda borik asit toksisitesini izlediğimiz diğer organ böbrek oldu. Histopatolojik analizde glomerüllerde nekroz, atrofi, şişme; tübül-lerde kanama ve tübül epitel hücrelerinde dejenerasyon izlendi. Yaptığımız puanlama sonucunda borik asitin neden olduğu bu dejenerasyonun anlamlı olduğu anlaşıldı.

Literatürde borik asitin böbrek üzerine etkileri konusunda az sayıda çalışmaya rastlanmıştır. Sabuncuoğlu ve ark., 100-275-400 mg/kg/gün dozunda borik asit uygulamışlar ve böbrek dokularını 10, 30 ve 45. gün çıkartıp incelemişlerdir. Özellikle proksimal tübül-lerde doz ve süreye bağlı dejenerasyon görülmüştür [31]. Bu çalışmada tübül-lerde dilatasyon ve elektron mikroskopide proksimal tübül hücrelerinde organel değişiklikleri bildirilmiştir. Glomerüllerde ve mezangiyumda ise anlamlı bir farklılık görülmemiştir. Glomerüllerde dejenerasyon görülmeişinin nedeni kullanılan düşük dozlar olabilir.

Çeşitli toksik ajanların böbrek ve testis dokuları üzerine dejeneratif etkilerine karşı Omega-3 yağ asitlerinin koruyucu etkileri gösterilmiştir [33,34]. Ancak literatür incelememizde borik asit ile indüklenen testis ve böbrek hasarına karşı Omega-3 yağ asitlerinin koruyucu etkisi ilk defa tarafımızdan araştırılmıştır. Sonuçlarımıza göre borik asit kontrol ve omega-3 grubuna göre anlamlı derecede böbrek ve testis hasarı oluşturmuş ve omega-3 bu hasarı anlamlı derecede azaltmıştır.

Sonuç olarak ülkemiz için son derece önemli bir kaynak olan borik asitin gittikçe artan kullanımının olası toksik etkilerine karşı Omega-3 etkin bir koruyucu olabilir. Ancak bu etki farklı doz, süre ve araştırma teknikleriyle desteklenmelidir.

KAYNAKLAR

1. Jansen JA, Andersen J, Schou JS. Boric acid single dose pharmacokinetics after intravenous administration to man. *Toxicology* 1984;55:64-67.
2. Naghii MR, Samman S. The role of boron in nutrition and metabolism. *Progress in Food and Nutrition Science* 1993;17:331-349.
3. Fail PA, Geoge JD, Seely JC, et al. Reproductive toxicity of boric acid in swiss (CD-1) mice: assessment using the continuous breeding protocol. *Fundamental and Applied Toxicology* 1991;17:225-239.
4. Heindel JJ, Price CJ, Field EA, et al. Developmental Toxicity of Boric Acid in Mice and Rats. *Fundamental and Applied Toxicology* 1992;18:266-277.
5. Ishii Y, Fujizuka N, Takahashi T, et al. A fatal case of acute boric acid poisoning. *J Toxicol Clinical Toxicology* 1993;31:345-352.
6. Dieter MP. Toxicity and carcinogenicity studies of boric acid in male and female B6C3F1 mice. *Environ Health Perspectives* 1994;102:93-97.
7. Moseman RF. Chemical disposition of boron in animals and humans. *Environ Health Perspectives* 1994;102:113-117.
8. Mastromatteo E, Sullivan F. Summary: International symposium on the health effects of boron and its compounds. *Environ Health Perspectives* 1994;102:139-141.
9. Wegman DH, Eisen EA, Hu X, et al. Acute and chronic respiratory effects of sodium borate particulate exposure. *Environ Health Perspectives* 1994;102:119-128.
10. Chisolm JJ Jr. Lead Poisoning. *Sci Amer* 1971;224:15-23.
11. Goyer RA, Krall R. Ultrastructural Transformation in Mitochondria Isolated from Kidneys of Normal and lead-intoxicated Rats. *J Cell Biol* 1969;41:393-400.
12. Kazancı M, Ayvalı C. Aynalı Sazan (*Cyprinus carpio* L. 1758) Balıklarında Karaciğer Üzerinde Kurşun Birikiminin Histopatolojik Etkisi. XII. Ulusal Biyoloji Kongresi 1995;32-38.
13. Martinez VN, Mercu G, Sandos SN, et al. Plomo, hallazgos histopatológicos en contaminación experimental. *Acta Gastroent Latinoamer* 1993;23:159-163.
14. Tian L, Lawrence DA. Lead Inhibits Nitric Oxide Production in vitro by Murine Splenic Macrophages. *Toxicol Appl Pharm* 1995;132:156-163.
15. Tomczok J, Grzybek H, Sliwa W, et al. Ultrastructural aspects of the small intestinal lead toxicology. Part II. The small intestine goblet cells of rats during lead poisoning. *Exp Pathol* 1988;35:93-100.
16. Tomczok SW, Tomczok J, Matysiak N. Effect of Acute Lead Intoxication on the Ultrastructure of Neutrophils in the Peripheral Blood of the Rat. *Exp Pathol* 1991;43:149-154.
17. Tomczok J, Tomczok SW, Grzybek H. The Small Intestinal Enterocytes of Rats During Lead Poisoning, The Application of the Timm Sulphide Silver Method and an Ultrastructural study. *Exp Pathol* 1991;42:107-113.
18. Tomczok SW, Tomczok J. Electron Microscopical Localization of the Lead in Peripheral Blood Neutrophils of the

- Rat with Timm Sulphide Silver Method and X-Ray probe Microanalysis. *Z Mikrosk Anat Forsch* 1990;104:458-464.
19. Yagminas AP, Franklin CA, Villeneuve DC, et al. Subchronic Oral Toxicity of Triethyl Lead in the Male Weanling Rat Clinical, Biochemical, Hematological and Histopathological Effects. *Fund Appl Toxicol* 1990;15:580-596.
 20. Granström E. Omega-3 polyunsaturated fatty acids: biochemical actions. *Bibl Nutr Dieta* 1990;46:87-94.
 21. Simopoulos, AP. Omega-3 fatty acids in inflammation and autoimmune diseases. *J Am Coll Nutr* 2002;21:495-505.
 22. Weir, R.J Jr, Fisher, R.S. Toxicologic studies on Borax and Boric acid. *Toxicol Appl Pharmacol* 1972;23:351-364.
 23. Seal, B.S., Weeth, H.J. Effect of Boron in drinking water on the male laboratory rat. *Bull Environ Contam Toxicol* 1980;25:782-789.
 24. Fukuda R, Hirode M, Mori I, et al. Collaborative work to evaluate toxicity on male reproductive organs by repeated dose studies in rats 24). Testicular toxicity of boric acid after 2- and 4-week administration periods. *J Toxicol Sci* 2000;25:233-239.
 25. Ku WW, Chapin RE, Moseman RF, et al. Tissue disposition of boron in male fisher rats. *Toxicology and Applied Pharmacology* 1991;111:145-151.
 26. Treinen KA, Chapin RE Development of testicular lesions in F344 rats after treatment with boric acid. *Toxicology and Applied Pharmacology* 1991;107:325-335.
 27. Chapin RE, Ku WW. The reproductive toxicity of boric acid. *Environ Health Perspectives* 1994;102:87-91.
 28. Hall IH, Chen SY, Rajendran KG, et al. Hypolipidemic, anti-obesity, anti-inflammatory, anti-osteoporotic and antineoplastic properties of aminocarboxyboranes. *Environ Health Perspectives* 1994;102:21-30.
 29. Burukoğlu D, Bayçu C. Borun şıçan testis dokusuna etkisi. *Anadolu University Journal of Science and Technology* 2009;10:145-150.
 30. Heindel JJ, Price CJ, Schwetz BA. The developmental toxicity of boric acid in mice, rats, and rabbits. *Environ Health Perspect* 1994;102:107-112.
 31. Sabuncuoğlu BT, Kocaturk PA, Yaman O. Effects of subacute boric acid administration on rat kidney tissue. *Clin Toxicol* 2006;44:249-253.
 32. Estienne MJ, Harper AF, Crawford RJ. Dietary supplementation with a source of omega-3 fatty acids increases sperm number and the duration of ejaculation in boars. *Theriogenology* 2008;1;70:70-76.
 33. Khan MW, Priyamvada S, Khan SA, et al. Protective effect of ω -3 polyunsaturated fatty acids (PUFAs) on sodium nitroprusside-induced nephrotoxicity and oxidative damage in rat kidney. *Hum Exp Toxicol* 2012;31:1035-1049.
 34. Tulubas F, Gurel A, Oran M, et al. The protective effects of ω -3 fatty acids on doxorubicin-induced hepatotoxicity and nephrotoxicity in rats. *Toxicol Ind Health* 2013; March 19 [Epub ahead of print].