

Diagnostyka obrazowa złośliwej plamy soczewicowatej (*lentigo maligna*) w obrębie wolnego płatka małżowiny usznej

Case report and diagnostic imaging of a lentigo maligna on the earlobe

Grażyna Kamińska-Winciorek¹, Dariusz Lange², Alexander Witkowski³

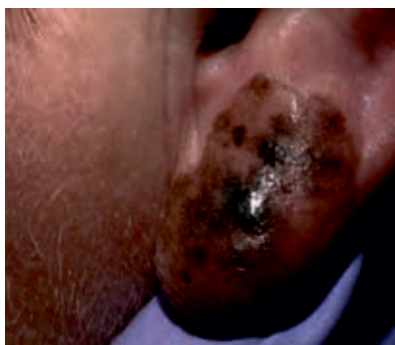¹Klinika Transplantacji Szpiku i Onkohematologii, Instytut Onkologii im. M. Skłodowskiej-Curie w Gliwicach

²Zakład Patologii Nowotworów, Instytut Onkologii im. M. Skłodowskiej-Curie w Gliwicach

³Klinika Dermatologii Uniwersytetu w Modenie i Reggio Emilia, Włochy

PREZENTACJA KLINICZNA

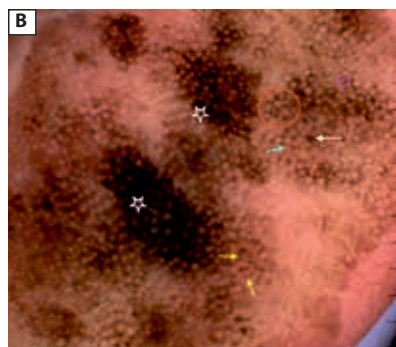
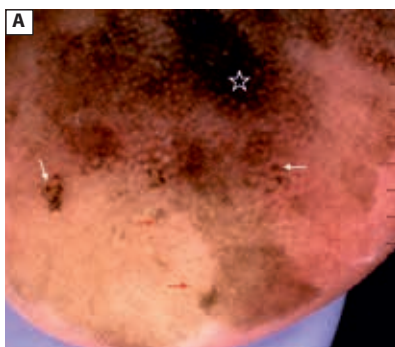59-letnia pacjentka z fototypem skóry II według Fitzpatricka, zgłosiła się w celu diagnostyki zmiany barwnikowej zlokalizowanej w obrębie wolnego płatka lewej małżowiny usznej. Ognisko pojawiło się ok. 10 lat temu, ulegając powolnemu rozrostowi. W badaniu klinicznym w obrębie przedniej powierzchni wolnego płatka lewej małżowiny usznej zdiagnozowano płaską, nierównomiernie wybarwioną plamę barwnikową, o średnicy 2 cm, z nieznacznie wyczuwalnym pogrubieniem w części centralnej o barwie brązowo-czarnej (ryc. 1).



Rycina 1. Obraz kliniczny zmiany barwnikowej o średnicy 2 cm, obejmującej prawie cały wolny płatek małżowiny usznej (wyłącznie jego przednią część), o niejednorodnym, pstrym zabarwieniu. W obrazie klinicznym dominują barwy jasno- i ciemnobrązowe z tendencją do jednolitego prawie szaro-czarnego wybarwienia w części centralnej ogniska

PREZENTACJA DERMOSKOPOWA

W obrazie dermoskopowym (ryc. 2AB) wykazano obecność struktur dermoskopowych, do których należą: asymetryczne ujścia mieszków włosowych (czerwona strzałka), wzorec obrączkowato-ziarnisty (czerwone koło), struktury romboidalne (turkusowa strzałka), struktury typu „koło w kole” (żółta strzałka), wzorec typu punktu (różowe koło), obliteracja i zatarcie mieszków włosowych (biała strzałka), tworzenie pól homogennych (biała gwiazdka). Całość obrazu wskazuje w dermoskopii na rozpoznanie złośliwej plamy soczewicowatej (*lentigo maligna*, LM).



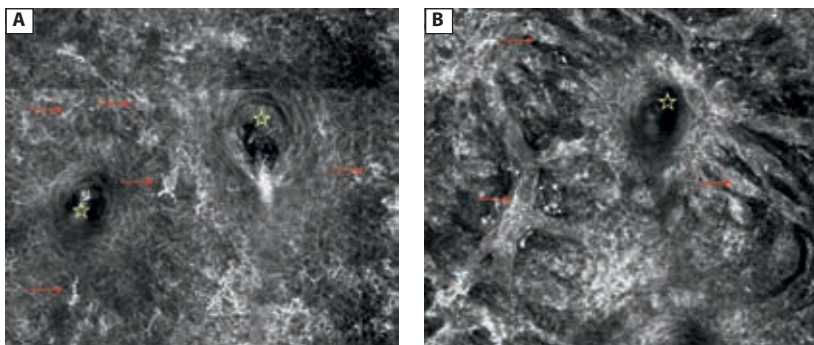
Rycina 2AB. Obraz dermoskopowy zmiany barwnikowej wskazujący na LM w postaci cech, do których należą: asymetryczne ujścia mieszków włosowych (czerwona strzałka), wzorec obrączkowato-ziarnisty (czerwone koło), struktury romboidalne (turkusowa strzałka), struktury typu koło w kole (żółta strzałka), wzorec typu punktu (różowe koło), obliteracja i zatarcie mieszków włosowych (biała strzałka), tworzenie pól homogennych (biała gwiazdka) (powiększenie 10-krotne, aparat cyfrowy z dermoskopem: DermLite Cam, 3Gen, San Juan Capistrano, California, USA)

Adres do korespondencji:

dr hab. n. med. Grażyna Kamińska-Winciorek, Klinika Transplantacji Szpiku i Onkohematologii, Instytut Onkologii im. M. Skłodowskiej-Curie w Gliwicach, ul. Wybrzeża Armii Krajowej 15, 44–101 Gliwice, tel.: +48 604 070 208, e-mail: dermatolog.pl@gmail.com

BADANIE DODATKOWE W MIKROSKOPII KONFOKALNEJ

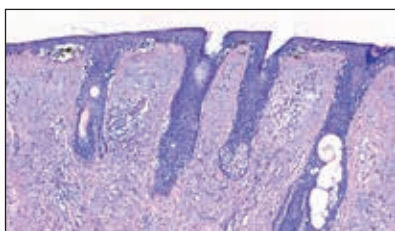
Ze względu na lokalizację i wymiary ogniska dodatkowo przed planowanym wycięciem chirurgicznym wykonano badanie w refleksyjnej mikroskopii konfokalnej (RCM), w którym stwierdzono obecność atypowych melanocytów, uwidoczniło oba typy komórek: dendrytyczne i okrągłe, zlokalizowane w naskórku oraz na granicy skórno-naskórkowej. Na poziomie naskórka zaobserwowano komórki pagetoidalne w liczbie ponad $>10/\text{mm}^2$, które otaczały ujścia gruczołów łojowych i mieszki włosowe, potwierdzając tym samym w RCM rozpoznanie złośliwej plamy soczewicowatej z wysoką czułością (ryc. 3A). Ponadto, w obrębie granicy skórno-naskórkowej wokół mieszków włosowych, uwidoczniło obecność atypowych grup niejednorodnych gniazd melanocytów (tzw. struktury o kształcie meduzy), które odpowiadają późnej fazie LM z obecnym głębszym naciekiem (ryc. 3B).



Rycina 3A. Obraz diagnozowanej zmiany w refleksyjnej mikroskopii konfokalnej. Naskórek: obecność heterogennych dendrytycznych komórek pagetoidalnych (czerwona strzałka) otaczających mieszki włosowe (folikulotropizm) (żółta gwiazdka) i ujścia gruczołów łojowych (powiększenie 0,5 mm x 0,5 mm w refleksyjnym mikroskopie konfokalnym: Vivascope 1500, MAVIG GmbH, München, Germany). **B.** Granica skórno-naskórkowa. Obecność struktur w kształcie meduzy (czerwona strzałka) otaczających mieszki włosowe (żółta gwiazdka) (powiększenie 0,5 mm x 0,5 mm w refleksyjnym mikroskopie konfokalnym: Vivascope 1500, MAVIG GmbH, München, Germany)

BADANIE HISTOPATOLOGICZNE

Pacjentka, pozostając pod opieką ośrodka specjalistycznego, została skierowana do dalszego leczenia chirurgiczno-onkologicznego. Ognisko wycięto chirurgicznie w całości z marginesem zdrowej skóry, uzyskując zadowalający efekt końcowy, biorąc pod uwagę radykalność wycięcia oraz efekt estetyczny i funkcjonalny. Badanie histopatologiczne wykazało obecność gniazd atypowych melanocytów, które zlokalizowane były głównie na granicy skórno-naskórkowej oraz rozprzestrzeniły się w głąb wzdłuż mieszków włosowych i gruczołów łojowych. Melanocyty zaś wykazywały duży pleomorfizm, jądra komórkowe natomiast przyjęły kształt gwiaździsty lub półksiężycowaty i umiejscowione były wyżej ponad warstwą komórek podstawnych naskórka (ryc. 4).



Rycina 4. Badanie histopatologiczne wyciętej chirurgicznie w całości zmiany barwnikowej. Gniazda atypowych melanocytów zlokalizowanych wzdłuż granicy skórno-naskórkowej oraz penetrujące w głąb wzdłuż mieszków włosowych. Widoczna wybitna elastoza skóry. Barwienie hematoksylina-eozyna (H-E), powiększenie oryginalne 200x. Rozpoznanie: *lentigo maligna*

DYSKUSJA

Prezentowany przypadek należy do spektakularnych w kontekście prezentowanych struktur dermoskopowych oraz opisywanych w refleksyjnej mikroskopii konfokalnej charakterystycznych dla złośliwej plamy soczewicowatej (LM). Zarówno refleksyjna mikroskopia konfokalna, jak i dermoskopia, należą do przydatnych technik wczesnego rozpoznawania zmian o charakterze złośliwej plamy soczewicowatej (LM) oraz czerniaka wywodzącego się ze złośliwej plamy soczewicowatej (LMM). Najczęściej jednak wykorzystywane są w diagnostyce zmian o charakterze hipomelanotycznym lub nawrotowym [1]. Należy podkreślić, że różnice dermoskopowe między złośliwą plamą soczewicowatą a czerniakiem wywodzącym się ze złośliwej plamy soczewicowatej są subtelne i według danych dostępnych w literaturze dotychczas te dwie jednostki były omawiane jako podobne pod względem opisywanych cech dermoskopowych. Wśród nich wymienia się [2]: obecność szarej barwy, asymetryczne ujścia mieszków włosowych, wzorec obrączkowato-ziarnisty, struktury romboidalne struktury typu „koło w kole”, wzorec typu punktu, obliterację i zatarcie mieszków włosowych, białe obszary bliznopodobne, czerwone struktury romboidalne oraz zwiększoną liczbą naczyń [2]. Stwierdzenie w obrazie dermoskopowym struktur romboidalnych

o zabarwieniu czarnym lub szarym stanowi czynnik ryzyka rozwoju w kierunku zmiany złośliwej [3]. O rozpoznaniu LM w refleksyjnej mikroskopii konfokalnej w 99% można mówić wtedy, gdy występują: atypowe melanocyty w naskórku otaczające mieszek włosowy (folikulotropizm) w liczbie $>10/\text{mm}^2$ a w gniazdach atypowych melanocytów można zaobserwować dobrze uwidocznione jądra komórkowe, które przypominają głowę meduzy i obecne są w połączeniach skórno-naskórkowych [1].

WNIOSKI

Przedstawiony przypadek wskazuje na konieczność wzięcia pod uwagę w diagnostyce różnicowej możliwości występowania zmian o charakterze LM oraz LMM również w lokalizacji pozatwarzowej, dotyczącej małżowiny usznej [2, 4]. Czerniak w obrębie małżowiny usznej histopatologicznie zazwyczaj odpowiada odmianie czerniaka szerzącego się powierzchownie (od 30 do 40% według danych dostępnych w literaturze) [5, 6], *lentigo maligna* (20%) [6] czy jego odmianie guzkowej (18%) [6].

PIŚMIENICTWO

1. Cinotti E, Labeille B, Debarbieux S, et al. Dermoscopy vs. reflectance confocal microscopy for the diagnosis of lentigo maligna. *J Eur Acad Dermatol Venereol*. 2018 [Epub ahead of print], doi: 10.1111/jdv.14791, indexed in Pubmed: 29341263.
2. Todorovic-Zivkovic D, Argenziano G, Lallas A, et al. Age, gender, and topography influence the clinical and dermoscopic appearance of lentigo maligna. *J Am Acad Dermatol*. 2015; 72(5): 801–808, doi: 10.1016/j.jaad.2015.01.030, indexed in Pubmed: 25774013.
3. Schiffner R, Schiffner-Rohe J, Vogt T, et al. Improvement of early recognition of lentigo maligna using dermatoscopy. *J Am Acad Dermatol*. 2000; 42(1 Pt 1): 25–32, indexed in Pubmed: 10607316.
4. Kamińska-Winciorek G, Calik J, Wydmanski J, et al. Primary melanoma in rare locations: clinical and dermoscopic features. *Indian J Dermatol Venereol Leprol*. 2014; 80(4): 369–371, doi: 10.4103/0378-6323.136976, indexed in Pubmed: 25035377.
5. Jones TS, Jones EL, Gao D, et al. Management of external ear melanoma: the same or something different? *Am J Surg*. 2013; 206(3): 307–313, doi: 10.1016/j.amjsurg.2012.10.038, indexed in Pubmed: 23664431.
6. Toia F, Garbo G, Tripoli M, et al. A systematic review on external ear melanoma. *J Plast Reconstr Aesthet Surg*. 2015; 68(7): 883–894, doi: 10.1016/j.bjps.2015.04.003, indexed in Pubmed: 25971418.