

# Meziodens i paramolar kod srednjovekovnih skeletnih ostataka

YU ISSN 0039-1743  
UDK 616.31

## Mesiodens and paramolar in the medieval age skeletal remains

### KRATAK SADRŽAJ

*Evolucija je kao i u svim segmentima ljudskog oblika i postojanja, ostavila tragove i na ljudskim zubima. Cilj ovog rada bio je da se proceni učestalost prekobrojnih zuba u skeletnih ostataka sa lokaliteta Stara Torina I SEM-om verifikuju promene na prisutnim prekobrojnima zubima. Istraživanja skeletnih ostataka srednjovekovne populacije su realizovana na ukupno 90 lobanja i 81 vilici, oba pola, individualne starosti od 20-60 godina. Nađeni prekobrojni zubi su pripremljeni za analiziranje dentalnih tkiva metodom skenirajuće elektronske mikroskopije. Na ispitivanom skeletnom materijalu nađeno je šest prekobrojnih zuba i to pet meziodensa i jedan paramolar. Učestalost hiperdoncije u ovoj skeletnoj seriji iznosi 2,1%. Po svojim morfološkim karakteristikama meziodensi se razlikuju od zuba čije mesto zauzima ju, dok po strukturi tkiva ne pokazuju velika odstupanja. Paramolar se po svojim morfološkim karakteristikama znatno razlikuje od zuba molarne regije. Paramolar pokazuje velika odstupanja u strukturi u odnosu na zube molarne regije što se ogleda se u postojanju širih dentinskih kanalića.*

**Ključne reči:** paramolar, skeletni ostaci, meziodens, SEM

**Ljiljana Tihaček<sup>1</sup>, Miodrag Šćepanović<sup>1</sup>,  
Marija Đurić<sup>2</sup>**

Univerzitet u Beogradu.  
<sup>1</sup> Klinika za Stomatološku protetiku  
Stomatološkog fakulteta  
<sup>2</sup> Institut za Anatomiju  
Medicinskog fakulteta

**ORIGINALNI RAD (OR)**  
Stom Glas S, 2002; 49:86-89

Prekobrojni zubi u regiji inciziva klasifikovani su kao meziodens, a u regiji molara kao paramolari ili distomolari.<sup>1</sup> Meziodens se najčešće sreće između gornjih centralnih inciziva, mada su poznate i druge topografske varijacije. Distomolari se obično sreću kao četvrti molari, (distalno od trećeg molara) do su paramolari rudimentirani zubi koji su obično lokalizovani bukalno od zubnog luka. Mnogobrojna istraživanja su pokušala da objasne teoriju prekobrojnih zuba, uključujući nasleđe kao i abnormalnu aktivnost dentalne lamine tokom embrionalnog razvoja.<sup>10</sup>

Meziodens predstavlja najčešći prekobrojni zub, dok je pojava distomolara ili paramolara izuzetno retka. Atavistička teorija objašnjava anomaliju pojave paramolara činjenicom da se mali rudimentirani zubi razvijaju na meziobukalnom uglu molara, to jest na istoj lokaciji gde se javljaju paramolarni tuberkulumi i paramolarni koren.<sup>1,20</sup>

Postojanje prekobrojnih zuba na uzorcima savremenog čoveka je vrlo raznoliko. Učestalost prekobrojnih zuba na Kavkazu je prisutna kod 0,3-0,8% populacije dok je kod populacije Japana i Hong Konga između 2,4 i 3,4 %. Stafne je zabeležio da 80% prekobrojnih zuba nije nikada niklo.<sup>17</sup>

Na uzorku od 8 328 lobanja iz različitih rasnih grupa Klatsky<sup>19</sup> je u 0,5% uočio pojavu prekobrojnih zuba. De Villiers<sup>20</sup> je od 650 proučenih lobanja pronašao prekobrojnih zuba u samo 0,7%. Najčešće je bio prisutan jedan prekobrojni zub i to u 78 - 86%.<sup>20</sup>

Bolk<sup>1</sup> je objavio da se u kolekciji od 35000 lobanja postojanje paramolara povezuje sa maksilarnim trećim molarom, a samo u dva slučaja paramolari su bili udruženi sa drugim molarima. Stafne<sup>20</sup> je izvršio ispitivanje 48550 uzastopnih pacijenata, kod kojih je urađena kompletna dentalna radiografija i objavio da je pronašao 58 paramolara u maksili, ali ne i u mandibuli.

Meziodens i paramolar predstavljaju prekobrojne zube koji kod skeletnih ostataka iz arheoloških nalazišta predstavljaju mnogo ređi nalaz, nego što je to slučaj sa smanjenim brojem zuba u vilicama srednjovekovnog čoveka. Analizirajući dotadašnju antropološku literaturu, Pedersen (1949)<sup>16</sup> je našao da se učestalost hiperdoncije u različitim skeletnim serijama kreće od 0.12 do 2.7 %.<sup>18</sup> U skeletnom materijalu na teritoriji Jugoslavije, ova anomalija je retko ispitivana. Nađena je u jednom slučaju u srednjovekovnoj nekropoli u Čačku<sup>4</sup> - u pitanju je bila retencija mlečnog gornjeg lateralnog sekutika.<sup>7</sup>

Osnovni cilj istraživanja bio je da se proceni učestalost prekobrojnih zuba u skeletnih ostataka sa lokaliteta Stara Torina, u blizini Subotice, iz perioda između X i XV veka i skenirajućom elektronskom mikroskopijom (SEM) verifikuju promene na prisutnim prekobrojnima zubima, koje su nastale kao posledica njihove funkcije.

## Materijal i metod

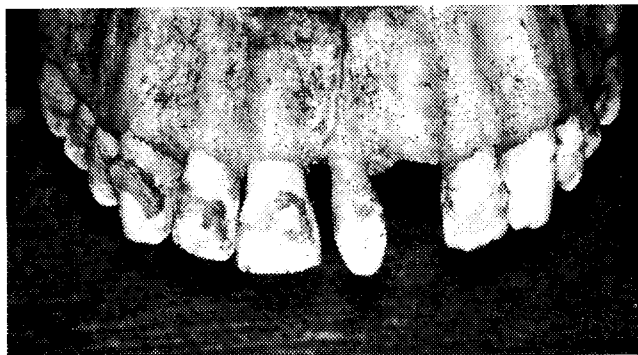Eksperimentalna istraživanja su realizovana na ukupno 90 kompletnih lobanja i 81 vilici, osoba oba pola, individualne starosti od 25 - 60 godina. Lobanje i vilice na kojima su otkriveni prekobrojni zubi su posebno izdvojene, a potom prekobrojni zubi izvađeni i pripremljeni za istraživanja metodomom skenirajuće elektronske mikroskopije (SEM).

Dehidracija je urađena zamrzavanjem u toku 26-36h nakon čega je preparat lomljen.

Dobijeni uzorci dentalnih tkiva prekobrojnih zuba su posle pripreme napareni paladijum-zlatom u visokom vakuumu i potom su posmatrani na mikroskopu JEOL-JMS-T20, JAPAN, pri naponu od 30.2 kV, 5-10 A i na različitim uveličanjima

## Rezultati

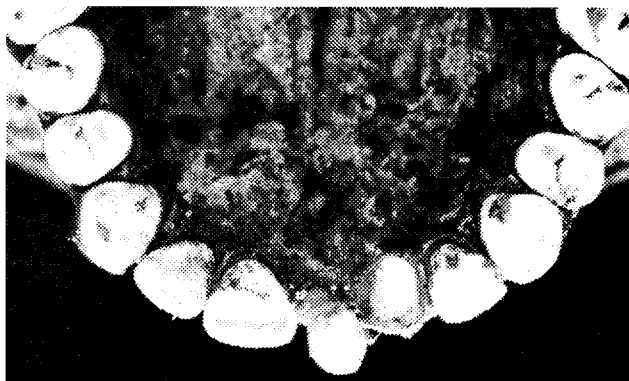Na dostupnom skeletnom materijalu koji datira iz srednjeg veka od ukupno 1197 zuba nađeno je šest prekobrojnih zuba i to pet meziodensa i jedan paramolar. Učestalost hiperdondicije u ovoj skeletnoj seriji iznosi 2.1%. Lokalizacija meziodensa prikazana je sa vestibularnog i incizalnog aspekta na slikama 1 i 2.



Slika 1. Vestibularni aspekt meziodensa maksile nadene u srednjevekovnom antropološkom nalazištu Stara Torina.

Figure 1. Vestibular view of maxilla with mesiodens, found in Middle Age anthropological area Stara Torina.

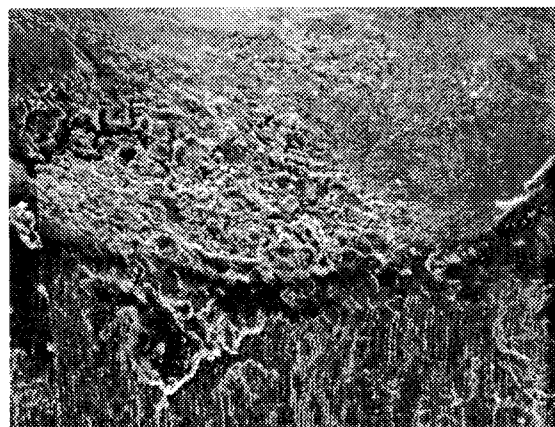
Potvrda da su ovi prekobrojni zubi bili u funkciji pokazuju incizalne površine rudimentiranih krunica meziodensa. Krunice su se nalazile u nivou orijentacione okluzione ravni, sa prisutnom abrazijom, koja se odlično uočava posmatrano sa incizalnog aspekta. Kontakt između meziodensa i centralnog sekutića mandibule postoji samo u jednom slučaju, dok su kod svih ostalih meziodensa u infraokluzijalnom položaju. Kod dva slučaja jasno je uočljiva prazna alveola u predelu lateralnog sekutića, distalno locirano od meziodensa. Meziodensa su bili čvrsto pripojeni za osealno tkivo procesusa alveolarisa maksile.



Slika 2. Incizalni aspekt meziodensa maksile nadene u srednjevekovnom antropološkom nalazištu Stara Torina.

Figure 2. Incisal view of maxilla with mesiodens, found in Middle Age anthropological area Stara Torina.

Paramolar je nađen samo kod jednog skeletnog ostatka i to između prvog i drugog molara donje vilice, i bio je veoma slabo pripojen za koštano tkivo. Ustanovljeno je da su sve dimenzije paramolara enormno male i da poseduju karakterističnu uprošćenu formu zuba. Dužina kruničnog dela paramolara iznosi 5,5mm (cervikokluzalni promer) i na njenoj okluzalnoj površini nije bio izražen očekivani reljef tog zuba. Bukolingvalna i meziodistalna dimenzija krune je iznosila oko 3,5mm. Posmatran sa mezijalnog ili distalnog aspekta, profil krune je pokazivao mali bukalni konveksitet, koji podseća na bukalnu površinu normalnih zuba. Cementno-gledna granica je slična kao i kod zuba molarne regije. (slika 3)

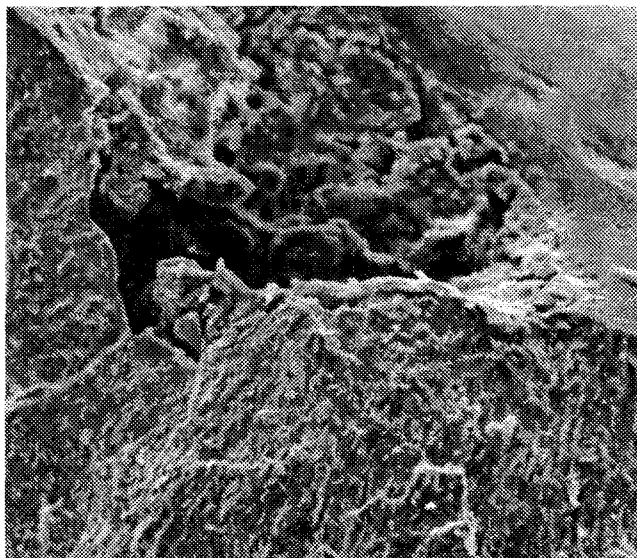


Slika 3. Skenirajuća elektronska mikrofografija bukalnog aspekta mandibularnog paramolara (150 x).

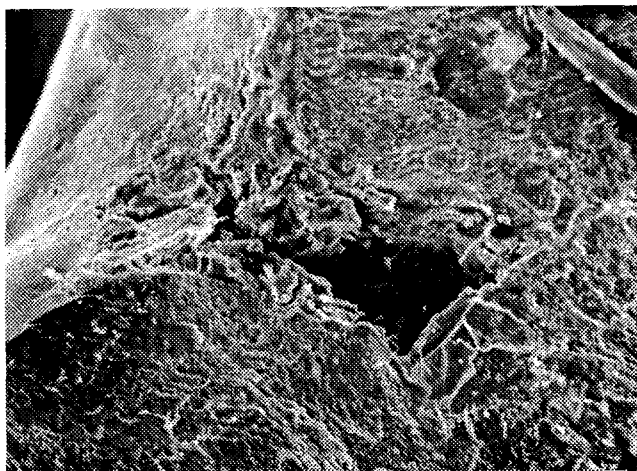
Figure 3. Scanning electron micrography of buccal aspect of the mandibular paramolar (150 x).

Analizom površine glednog tkiva prekobrojnog paramolara uočavaju se prisutne neravnine i pukotine, koje su najviše izražene na vestibularnoj površini ovog zuba (slika 4). U samoj strukturi glednog tkiva paramolara uočeni su i ogromni defekti (slika 5). Širina dentinskih kanalića paramolara iznosi od 5.44 - 8.48  $\mu\text{m}$  (srednja vrednost 6.98  $\mu\text{m}$ ), što je

duplo veća vrednost od širine dentinskih kanalića prema pulpi kod mladih osoba ( $3.98 \mu\text{m}$ ) ili tri puta veća nego kod starijih osoba ( $2.91 \mu\text{m}$ ) nađenih na zubima srednjovekovnih skeletnih ostataka.

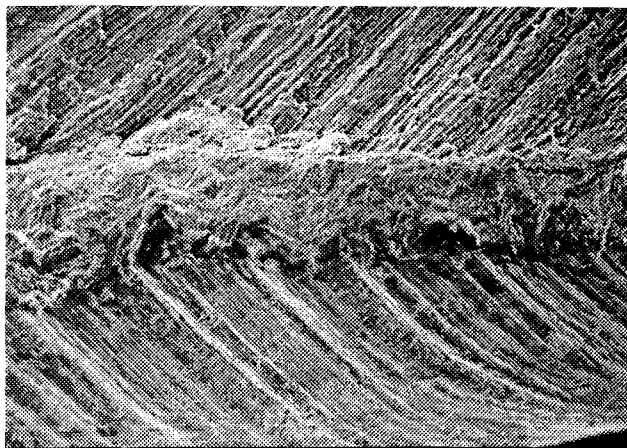


Slika 4. Skenirajuća elektronska mikrofografija gleda sa prisutnim neravninama i pukotinama na vestibularnoj površini mandibularnog paramolara (150 x).  
Figure 4. Scanning electron micrography of enamel where roughness and cracks (crevices, fissures) can be seen on vestibular surface of the mandibular paramolar (150 x).



Slika 5. Skenirajuća elektronska mikrofografija gleda sa naglašenim defektima u samom glednom tkivu (2000 x).  
Figure 5. Scanning electron micrography of enamel with defects inside the very enamel tissue (2000 x).

Najveće promene meziodensa, mogu se uočiti u predelu gledno-dentinske granice (slika 6), gde se uočava prekid kontinuiteta gledno-dentinske granice i prisustvo nehomogenih neorganskih tvorevina u glednom tkivu (produkti razgradnje kristalne rešetke gledne prizme).



Slika 6. Skenirajuća elektronska mikrofografija gledno-dentinske granice meziodensa (800 x).  
Figure 6. Scanning electron micrography of enamel-dentin junction of the mesiodens (800 x).

## Diskusija

Rezultati istraživanja Grahnena, Lindahla, Lestera i Boydea pokazuju da učestalost svih vrsta prekobrojnih zuba često varira, ali da je taj procenat mali i kreće se u rasponu od 0.3% do 3.8%.<sup>9,14</sup> Rezultati ove studije se uklapaju u nalaze prethodnih ispitivanja kao i nalaze Brooka, Stafnea i Sugimure.<sup>3,21,20</sup> Nekoliko studija Vissera, Yusofa, Zvolaneka, Spottsja su takođe ukazali na češću pojavu prekobrojnih zuba u maksili nego u mandibuli (9-10%).<sup>24,25,23</sup>

Postojanje paramolara je mnogo ređe nego pojava meziodensa. Mogućnost da je paramolar ostatak mlečnog zuba isključuje njegova lokalizacija, oblik i veličina. Prisustvo paramolara i to unilateralno, objašnjava se genetskom aberacijom koja ide u prilog atavisticke teoriji.<sup>23,3,10</sup>

Potpore teoriji mutiranih gena u poreklu prekobrojnih zuba daje i podatak Prasade i Chidzonga da je prekobrojni zub prisutan kod maksilofacijalnih anomalija kao što su rascep usne i nepca, kleidokranijalna displazija i Gardnierov sindrom.<sup>27</sup>

Timocin<sup>22</sup> i sar. su prikazali postojanje folikula paramolara u oba mandibularna kvadranta kod petnaestogodišnjeg muškarca sadašnje populacije. Radiografski nalazi Messera, Castaldija i Chunga CS,<sup>15,4,5</sup> pokazuju da je veličina paramolara bila optimalna, što nije bio slučaj sa paramolarom otkrivenim u ovom istraživanju

Rezultati SEM analize Dubuka, Ketterlea i Foleyja<sup>6,11,8</sup> takođe ukazuju na velike defekte u glednom i dentinskom tkivu paramolara. Ovo ide u prilog teoriji koju su predstavili Boyde, Loch i Spyropoulos<sup>17,14,19</sup> koji tvrde da je etiologija nastanka paramolara znatno drugačija od etiologije nastanka prekobrojnih zuba vezanih za sindrome i druge kategorije.

## Zaključak

Na osnovu analize prekobrojnih zuba može se zaključiti da je u jednom slučaju meziodens u toku svoje funkcije aktivno učestvovao u okluzionim kontaktima, dok u ostala četiri slučaja okluzijski kontakt meziodensa sa odgovarajućim antagonistima nije postojao. Po svojim morfološkim karak-

teristikama meziodensi se razlikuju od zuba čije mesto zauzimaju, dok po strukturi tkiva ne pokazuju velika odstupanja.

Paramolar se po svojim morfološkim karakteristikama znatno razlikuje od zuba molarne regije. Neznatne promene na okluzalnoj površini ukazuju da nije aktivno učestvovao u okluzionim kontaktima. Paramolar pokazuje velika odstupanja u strukturi u odnosu na zube molarne regije što se ogleda u postojanju širih dentinskih kanalića.

## Literatura

1. *Bolk L.*: Supernumerary teeth in the molar region in man. *Dent Cosmos* 1914; 56: 154-167.
2. *Boyde A., Wood C.*: Preparation of animal tissues for surface-scanning elektron microscopy. *J.Micr.* 1969; 90: 221-249.
3. *Brook AH.*: A unifying aetiological explanation for anomalies of human tooth number and size. *Arch Oral Biol.* 1984; 29: 373-378.
4. *Castaldi CR, Bodnarchuk A, Macrae PD, Zacherl WA.*: Incidence of congenital anomalies in permanent teeth of a group of Canadian children aged 6-9. *J Canad Dent Assoc* 1966; 32: 154-159.
5. *Chung CS, Niswander JD, Runck DW, Bilben SE, Kau MCW.*: Genetic and epidemiologic studies of oral characteristics in Hawaii's school children: dental anomalies. *Am J Phys Anthropol* 1972; 36: 427-433.
6. *Dubuk AN, Selvig KA, Tellefsen G, Wikesjö UME.*: Atipically located paramolar. Report of a unique case. *Eur J Oral Sci* 1996; 104: 138-140.
7. *M. Djurić Srejić, V. Radonjić, V. Nikolić, M. Marković.*: Anthropological analysis of dental remains of two medieval serbian populations. *Variability and Evolution* 1997, 6: 73-79,
8. *Foley MF, Del Rio CE.*: Supernumerary teeth. Report of a case. *Oral Surg Oral med Oral Pathol* 1960; 30: 60-63.
9. *Grahnén H, Lindahl B.*: Supernumerary teeth in the permanent dentition. A frequency study. *Odont Revy* 1961; 12: 290-294.
10. *Grimanis GA, Kyriakides AT, Spyropoulos ND.*: A survey of supernumerary molars. *Quintessence Int* 1991; 22: 989-995.
11. *Ketterl W.*: Studie über das dentin der permanenten zähne des menchen. *Stoma* (Heidelberg) 1961; 14: 79-96, 148-163.
12. *Kvam E.*: Preparation of human premolar roots for scanning electron microscopy. *Scand J Dent Res* 1971; 79: 295-306.
13. *Lester KS, Boyde A.*: SEM of developing roots of molar teeth of the laboratory rat. *J Ultrastruct Res* 1970; 33: 80-94.
14. *Locht S.*: Panoramic radiographic examination of 704 Danish children aged 9-10 years. *Communit Dent Oral Epidemiol* 1980; 8: 375-380.
15. *Messer JG.*: Supernumerary molar teeth. *Br Dent J* 1972; 133: 261-262.
16. *Pedersen P.*: The East Greenland Eskimo dentition: numerical variations and anatomy. *Medd. Gronland, Kjobenhavn.* 1949. 142: 1-256
17. *Ruhlman DC, Neely AR.*: Multiple impacted and erupted supernumerary teeth. Report of a case. *Oral Surg* 1964; 17: 199-203.
18. *Smith JD.*: Hyperodontia: report of a case. *J Am Dent Assoc* 1969; 79: 1191-1192.
19. *Spyropoulos ND.*: Supernumerary teeth as cause of dental anomalies. Description of 20 cases. *Odontostomatol Prog* 1970; 24: 347-359. (In Greek, quoted from Grimanis et al.)
20. *Stafne Ec.*: Supernumerary teeth. *Dent Cosmos* 1932; 74: 653-659.
21. *Sugimura M, Tsuji Y, Tamaguchi K, Yoshida Y, Tanioka H, Kawakatsu K.*: Mandibular distomolars. A review of the Japanese literature and a report of three additional cases. *Oral Surg Oral med Oral Pathol* 1975; 40: 341-345.
22. *Timocin N, Yalcin S, Ozgen M, Tanyeri H.*: Supernumerary molars and paramolars A case report. *J Nihon Univ Sch Dent* 1994; 36: 145-150.
23. *Visser Jb.*: Bolk's theories of dentition. *Acta Morphol Neerl-Scand* 1975; 13: 55-68.
24. *Yusuf WZ.*: Non-syndrome multiple supernumerary teeth: Literature review. *J Can Dent Assoc* 1990; 56: 147-149.
25. *Zvolanek JW, Spotts TM.*: Supernumerary mandibular premolars, report of cases. *J Am Dent Assoc* 1985; 110: 721-723.
26. *Tihacek Lj., Milic A., Đuric M.*: Prisustvo prekobrojnih zuba na srednjovekovnim skeletnim ostacima, *Acta Stomatologica Naisi* 35;5-10; Niš, Maj 2001
27. *PVV Prasada Rao, MM Chidzonga.*: Supernumerary teeth: literature review; *Central Africa J Med* 2001;47(1)

## MESIODENS AND PARAMOLAR IN THE MEDIEVAL AGE SKELETAL REMAINS

### SUMMARY

Evolution as in all segments of human behaviour and existence has left traces on human teeth. The aim of this study was to determine the frequency of the supernumerary teeth in skeletal remains found at the archaeological site Stara Torina and SEM evaluation of the changes on the supernumerary teeth. The study included 90 skulls and 81 jaws of both sexes with average age 20-60 years. Supernumerary teeth were prepared for SEM for analyzing dental tissues. Six supernumerary teeth were found, among them five mesiodens and one paramolar. The frequency of hyperdontia in these skeletal remains is 2,1%. Mesiodens is different morphologically from the incisor it replaced and took part in occlusal contacts during mastication. Paramolar is different morphologically from molar teeth and it did not take part in occlusal contacts during mastication because of its low adherence for bone tissues and small dimensions.

**Key words:** paramolar, skeletal remains, mesiodens, SEM

**Tihacek Ljiljana**

### Address for correspondence

Dept. of Prosthodontics  
Faculty of Stomatology  
Rankeova 4  
11000 Belgrade  
midents@yahoo.com