

Katarzyna Jusyk<sup>1</sup>, Alicja Siemińska<sup>2</sup>, Ewa Jassem<sup>2</sup>

<sup>1</sup>Oddział Chorób Wewnętrznych i Hipertensjologii, Szpital im. Mikołaja Kopernika, Gdańsk, Polska

<sup>2</sup>Klinika Alergologii, Gdański Uniwersytet Medyczny, Gdańsk, Polska

# Krwioplucie — przyczyny, rozpoznanie i leczenie

## Hemoptysis — causes, diagnosis and treatment

### Streszczenie

Terminem krwioplucie określa się odkrztuszanie krwi lub płwociny zmieszanej z krwią pochodzącej z miąższu płuc lub dróg oddechowych. Do najczęstszych przyczyn krwioplucia należą nowotwory płuc, rozstrzenie oskrzeli i zakażenia dróg oddechowych. U chorych z niskim ryzykiem nowotworu płuca należy obowiązkowo wykonać badanie radiologiczne klatki piersiowej i bronchoskopię. W przypadku braku zmian patologicznych można odstąpić od badania tomograficznego płuc. Chorzy z grupy wysokiego ryzyka nowotworu płuca wymagają szczegółowej diagnostyki obrazowej, pamiętając, że niewielkie zmiany nowotworowe mogą być niewidoczne w radiogramie płuc czy bronchoskopii. Postępowanie lecznicze i szybkość podjętych działań zależy od stanu chorego i nasilenia krwioplucia. W przypadku masywnego krwioplucia chory wymaga ciągłego monitorowania parametrów życiowych, priorytetem jest zachowanie drożności dróg oddechowych. W leczeniu farmakologicznym stosuje się kwas traneksamowy, etamsylat, iniekcje stężonej 10-procentowej soli fizjologicznej. W przypadku nieskuteczności leczenia farmakologicznego i/lub nawracającego krwioplucia można rozważyć leczenie wewnątrzoskrzelowe i/lub embolizację tętnic oskrzelowych. U chorych leczonych paliatywnie z powodu rozsiazanego raka płuca w przypadku wystąpienia masywnego krwioplucia intensywne leczenie nie jest stosowane.

*Medycyna Paliatywna w Praktyce 2017; 11, 4: 166–173*

**Słowa kluczowe:** krwioplucie, nowotwory płuc, bronchoskopia, radiogram płuc, leczenie farmakologiczne

### Abstract

Hemoptysis is defined as the expectoration of blood originated from lung parenchyma or airways. Among the most frequent causes of hemoptysis are lung neoplasms, bronchiectases and respiratory tract infections. In patients with low risk of lung cancer chest x-rays and bronchoscopy are considered the mandatory diagnostic examinations. If no abnormalities are found further, chest computed tomography is not required. In turn, patients with high risk of lung cancer should undergo wide diagnostics, keeping in mind that some minimal neoplastic changes can be invisible in chest x-rays and bronchoscopic examinations. The kind of treatment methods to undertake and the potential need for their urgency depend on the patient's general condition and the intensity of bleeding. In case of massive hemoptysis, constant monitoring of patient's vital signs is required, as well as the immediate airway patency control with rigid bronchoscopy or endobronchial intubation. Pharmacological treatment includes tranexamic acid, etamsylate, hypertonic saline 10% intravenous bolus. If this treatment appears ineffective and/or hemoptysis recurs endobronchial treatment and/or bronchial artery embolization is recommended. In terminally ill lung cancer patients aggressive treatment is usually given up in case of massive hemoptysis.

*Medycyna Paliatywna w Praktyce 2017; 11, 4: 166–173*

**Key words:** hemoptysis, lung neoplasms, bronchoscopy, chest X-ray, pharmacological treatment

**Adres do korespondencji:** Katarzyna Jusyk

Oddział Chorób Wewnętrznych i Hipertensjologii

Szpital im. Mikołaja Kopernika

ul. Nowe Ogrody 1–6, 80–803 Gdańsk

e-mail: kjusyk@tlen.pl



Medycyna Paliatywna w Praktyce 2017; 11, 4, 166–173

Copyright © Via Medica, ISSN 1898–0678

## Wstęp

Krwioplucie jest stanem budzącym zwykle znaczny niepokój nie tylko u samego pacjenta, ale też u lekarza. Bowiem nie można wykluczyć, że nawet śladowe początkowo krwioplucie może być zwiastunem późniejszego, zagrażającego życiu krwotoku płucnego. Z tego względu, objaw ten zawsze wymaga pilnej diagnostyki i dużej czujności lekarskiej podczas klinicznej obserwacji chorego. W niektórych przypadkach opóźnienie diagnostyki krwioplucia może istotnie pogorszyć rokowanie chorego, na przykład gdy przyczyną krwioplucia jest rak płuca. U chorych z rozpoznaniem rakiem płuca i zaawansowaną chorobą nowotworową krwioplucie stanowi jeden z trzech najczęściej występujących objawów ze strony układu oddechowego, obok duszności i kaszlu, wymagających leczenia paliatywnego [1, 2]. W artykule przedstawiono przyczyny, metody diagnostyczne oraz nieinwazyjne i inwazyjne sposoby leczenia krwioplucia, a także postępowanie paliatywne w przypadku krwioplucia u chorych z zaawansowaną chorobą nowotworową.

## Definicja

Terminem krwioplucie określa się odkrztuszanie krwi lub płwociny zmieszanej z krwią, pochodzącej z miąższu płuc lub dróg oddechowych. Przy użyciu kryterium ilości odkrztuszanej krwi w ciągu doby definiuje się z kolei następujące stany:

- *haemoptysis* — jeśli ilość odkrztuszanej czystej krwi lub jej zawartość w odkrztuszanej płwocinie jest niewielka lub śladowa i nie przekracza w ciągu doby 20 ml;
- *haemoptoe* (masywne krwioplucie) — jeśli odkrztuszone jest 20–200 ml krwi w czasie doby;
- *haemorrhagia* (krwotok płucny) — kiedy z dróg oddechowych wydobywa się obfita ilość krwi, przekraczająca 200 ml/dobę lub 600 ml w okresie 48 godzin [3].

W praktyce zazwyczaj stosuje się uproszczony podział krwioplucia na niemasywne i masywne, przy czym przyjmowany w literaturze punkt odcięcia waha się w szerokim zakresie od 100 do 600 ml krwi/dobę [4–7]. Należy jednak zwrócić uwagę na dość częste trudności w określeniu ilości odkrztuszanej krwi. Z tego względu powszechne stało się wśród klinicystów stosowanie pojęcia tak zwanego krwioplucia zagrażającego życiu (*life-threatening hemoptysis*), określanego nie tylko ilością odkrztuszanej krwi i szybkością krwawienia, ale także współistnieniem innych czynników ryzyka zgonu, jak obturacja dróg oddechowych, niewydolność oddechowa lub niestabilność hemodynamiczna [8, 9].

Masywne krwioplucia stanowią 5–15% wszystkich przypadków krwiopluc [10] i wiążą się z wysoką śmiertelnością, pomimo intensywnego leczenia, zwłaszcza gdy przyczyną krwioplucia jest proces nowotworowy (śmiertelność: 59%) lub ilość odkrztuszanej krwi przekracza 1000 ml w ciągu doby (śmiertelność: 58%). Jeśli oba te czynniki występują jednocześnie, śmiertelność wzrasta do 80% [4].

## Patofizjologia

Płuca zaopatrywane są przez dwa systemy naczyniowe:

- należące do układu niskiego ciśnienia tętnicze płucne, dostarczające krew ubogą w tlen i biorące udział w wymianie gazowej;
- należące do układu wysokiego ciśnienia tętnicze oskrzelowe, odchodzące od aorty, bogate w tlen, mające za zadanie dostarczanie substancji odżywczych, głównie do dróg oddechowych i struktur otaczających.

W 90% przypadków krwioplucia krew pochodzi z krążenia oskrzelowego, w 5% — z krążenia płucnego, a w pozostałych 5% przypadków źródłem krwioplucia jest patologiczne dodatkowe unaczynienie płuc (*non-bronchial circulation*) [11].

## Etiologia

Historycznie, do końca lat 60. ubiegłego wieku, najczęstszą przyczyną krwioplucia była gruźlica płuc, w której objaw kojarzony był ponadto ze złym rokowaniem [12, 13]. Obecnie w krajach rozwiniętych na czoło wśród przyczyn krwioplucia wysunęły się nowotwory płuc, rozstrzenie oskrzeli i zakażenia układu oddechowego, choć kolejność tych przyczyn różni się w doniesieniach pochodzących z różnych krajów [14, 15]. Natomiast w krajach rozwijających się, gdzie odnotowuje się znaczną zapadalność na gruźlicę płuc, choroba ta nadal pozostaje najczęstszą przyczyną krwioplucia. Najważniejsze przyczyny krwioplucia w zależności od lokalizacji źródła krwawienia przedstawiono w tabeli 1 [16, 17].

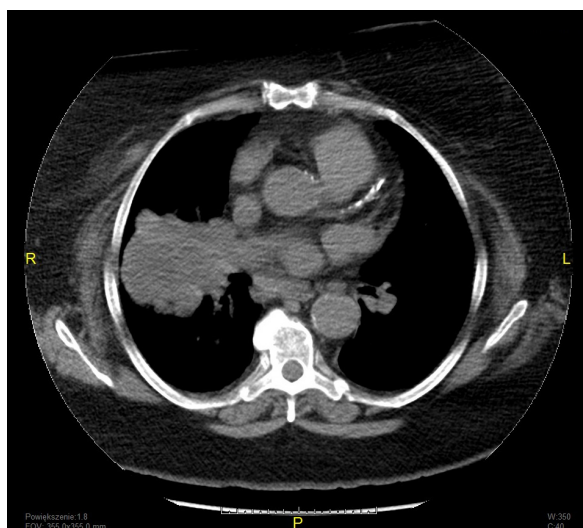
## Nowotwory płuc

Pojawienie się krwioplucia zwykle nie jest objawem lekceważonym przez chorych, a badania diagnostyczne niejednokrotnie doprowadzają do rozpoznania utajonego raka płuca. U około 8–34% chorych przyjmowanych do szpitala z powodu krwioplucia, przyczyną tego objawu, w różnym stopniu nasilonego, stanowi rak płuca [14, 18, 19]. Około 50% chorych zgłasza się do szpitala po krótkim okresie (do tygodnia)

Tabela 1. Przyczyny krwioplucia w zależności od lokalizacji źródła krwawienia [16, 17]

Źródło krwawienia w drzewie oskrzelowym i dolnym odcinku tchawicy	Źródło krwawienia w mięszu płucnym i naczyniach płucnych	Źródło krwawienia zlokalizowane poza układem oddechowym
Zapalenie oskrzeli	Gruźlica	Śluzak przedsionka
Nowotwory w drzewie oskrzelowym	Zapalenie płuc Ropień płuca	Tętniak aorty krwawiący do mięszu płuca
Nacieczenie oskrzeli lub tchawicy przez guzy śródpiersia, przełyku, węzłów chłonnych, tętniaka aorty	Stłuczenie płuca Grzybnik w starej jamie gruźliczej Zatorowość płucna	
Rozstrzenie oskrzeli Uraz oskrzeli	Hemosyderoza płucna i zespół krwawienia do pęcherzyków płucnych	
Ciało obce w drogach oddechowych	Zaburzenia krzepnięcia, leczenie przeciwzakrzepowe, małopłytkowość	
Jatrogenne (po bronchoskopii, biopsji oskrzela, biopsji przezoskrzelowej płuca)	Jatrogenne (np. po biopsji przezoskrzelowej płuca, po cewnikowaniu naczyń płucnych)	
Torbiel odoskrzelowa	Malformacje tętniczo-żylne	
Teleangiektazje Kamica oskrzela	Podwyższone ciśnienie w żyłach płucnych (stenoza mitralna, niewydolność serca lewokomorowa)	
Endometrioza płuca	Pęknięcie tętnicy płucnej Sekwestracja płuca Endometrioza	

występowania śladowego krwioplucia, czyli obecności w odkrztuszonej plwocinie jedynie pasemek krwi, a około 40% chorych po wystąpieniu pierwszego w życiu incydentu niewielkiego krwioplucia, nieprzekraczającego 30 ml odkrztuszonej krwi na dobę [14, 18]. Przeprowadzenie rozszerzonej diagnostyki, to znaczy badania radiologicznego i/lub tomograficznego płuca (ryc. 1) i wykonania bronchofiberoskopii jest konieczne, zwłaszcza przy obecności czynników ryzyka raka płuca u pacjenta z krwiopluciem, wśród których wy-



Rycina 1. Rak płuca prawego

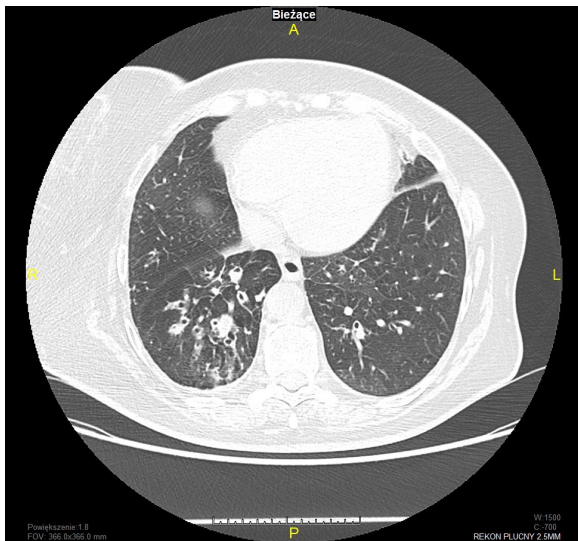
mienia się wiek powyżej 50. roku życia, płeć męska, palenie tytoniu i/lub zawodowa ekspozycja na azbest, arsen czy nikiel [20, 21].

W przebiegu nowotworu płuca krwioplucie jest częstym objawem, stwierdzanym u 47–70% chorych, nierzadko jest długotrwałe, trwające dłużej niż tydzień, nawracające i czasem obfite [1]. Przy dużym stopniu miejscowego zaawansowania choroby, z naciekaniem nowotworu na naczynia płucne, może dojść do nagłego nasilenia krwioplucia i wystąpienia krwotoku płucnego, czasem gwałtownego, niekiedy powodującego nagły zgon chorego.

### Rozstrzenie oskrzeli, przewlekłe zapalenie oskrzeli i mukowiscydoza

Na ogół wiążą się z krótkimi epizodami niewielkiego krwioplucia, występującymi zwłaszcza podczas towarzyszącego zakażenia układu oddechowego. Z drugiej strony rozstrzenie oskrzeli stanowią, wraz z pierwotnym lub wtórnym nowotworem płuca, najważniejszą przyczynę masywnych krwiopluc [22], a wraz z gruźlicą płuca — zagrażających życiu krwotoków [23].

Do rozpoznania rozstrzeni oskrzeli jako przyczyny krwioplucia służy badanie tomokomputerowe płuca o wysokiej rozdzielczości, które uwidacznia charakterystyczne dla rozstrzeni zmiany w oskrzelach (ryc. 2). Badanie bronchoskopowe nie posiada istotnej wartości diagnostycznej w rozstrzeniach oskrzeli, pomaga



Rycina 2. Rozstrzenie oskrzeli

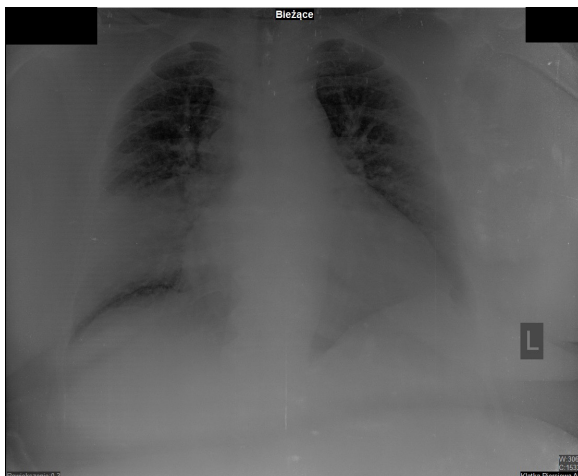natomiast określić, po której stronie drzewa oskrzelowego doszło do krwawienia.

### Zapalenie płuc

W zapaleniu płuc krwiopłucie jest zazwyczaj objawem dodatkowym, towarzyszącym odkrztuszaniu ropnej płwociny i gorączce. Należy jednak pamiętać, że zmiany zapalne widoczne w badaniu radiologicznym (RTG) płuc mogą przysłaniać proces rozrostowy w płucach, dlatego w razie braku oczekiwanej regresji zmian zapalnych w kontrolnym RTG konieczne jest przeprowadzenie dokładnej diagnostyki (ryc. 3).

### Zatorowość płucna

Krwiopłucie występuje w około 7% przypadków zatorowości płucnej, w przebiegu której dochodzi



Rycina 3. Prawostronne zapalenie płuc

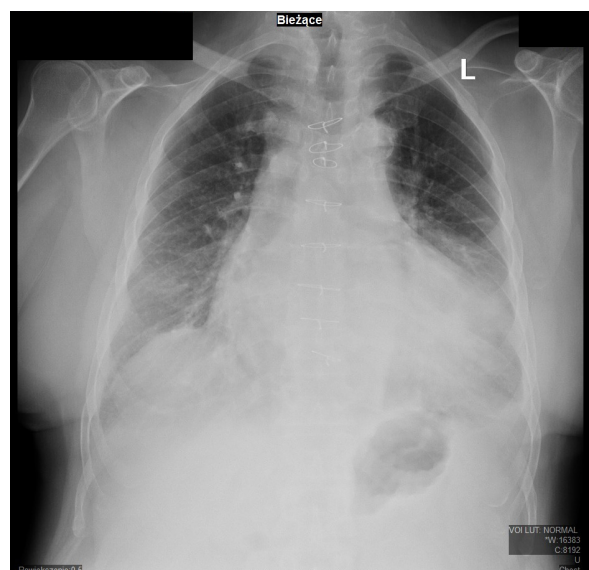
do zawału płuca [24]. Jest to na ogół łagodne krwiopłucie, które nie jest przeciwwskazaniem do leczenia przeciwkrzepliwego. W leczeniu można rozważyć zastosowanie etamsylatu drogą dożylną lub doustną, a także kwas traneksamowy (TXA), jednak najnowszy przegląd systematyczny dostępnej literatury wskazuje na brak wystarczających dowodów na skuteczność tego leku w krwiopłuciu jakiegokolwiek pochodzenia. Kwas traneksamowy może przypuszczalnie jedynie skracać czas krwawienia [25].

### Lewokomorowa niewydolność serca i stenozą mitralną

W przypadku upośledzonego napływu krwi do lewej komory serca lub osłabienia siły skurczu tej komory, prowadzących do zastojów krwi w płucach, patomechanizm krwiopłucia polega na pękaniu naczyń płucnych w wyniku podwyższonego ciśnienia wewnątrznaczyniowego (ryc. 4).

### Endometrioza płuc

Schorzenie to dotyczy kobiet w wieku prokreacyjnym i polega na obecności normalnie funkcjonującej (tj. podlegającej cyklicznie złuszczeniu) oraz morfologicznie prawidłowej błony śluzowej macicy (*endometrium*) w jamie opłucnowej, przeponie, mięszu płuca czy drogach oddechowych. Do typowych objawów endometriozy płuc, w zależności od lokalizacji zmian, należą odma opłucnowa (*catamenial pneumothorax*), krwiopłucie (*catamenial haemoptysis*), krwinki



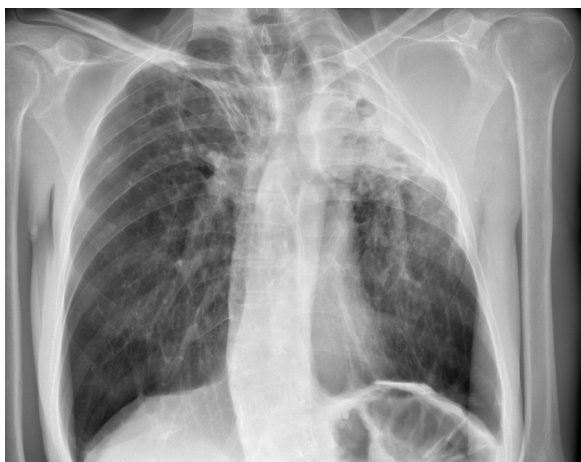Rycina 4. Radiogram klatki piersiowej pacjenta z łagodnym krwiopłuciem i ciężką lewokomorową niewydolnością serca

opłucnowy (*catamenial haemothorax*) i guzki w płucach. Zmiany patologiczne częściej dotyczą prawej połowy klatki piersiowej. Objawy kliniczne endometriozy typowo pojawiają się w przedziale czasowym od 24 godzin przed miesiączką do 48–72 godzin po początku miesiączki [11]. Najczęstszą manifestację choroby stanowi odma opłucnowa (70–80%), a odsetek chorych zgłaszających krwioplucie sięga 14%, wyjątkowo rzadko dwie wyżej wymienione manifestacje występują równocześnie [26, 27].

Aktualnie brak ustalonego konsensusu dotyczącego standardowego postępowania w przypadku endometriozy. W leczeniu stosowany jest hormon uwalniający gonadotropinę (GnRH, *gonadotropin-releasing hormone*) lub leki antykoncepcyjne. Z kolei danazol, ze względu na nieakceptowane przez kobiety działania niepożądane (maskulinizacja, trądzik, wzrost stężenia cholesterolu), nie jest zalecany jako lek pierwszego wyboru [26].

## Gruźlica płuc

W diagnostyce różnicowej przyczyn krwioplucia gruźlicę płuc należy uwzględnić w przypadku pacjentów leczonych na tę chorobę w przeszłości i/lub prezentujących charakterystyczne zmiany radiologiczne płuc, czyli zmiany naciekowe, włóknisto-jamiste, guzkowe (ryc. 5). Najczęstszym źródłem krwiopłuc u tych chorych są hipertroficzne tętnice oskrzelowe, rzadziej tętniaki segmentalnych tętnic płucnych (tętniaki Rasmussena), powstające na skutek toczącego się w sąsiedztwie naczynia procesu zapalnego i naciekania jego przydatki i błony środkowej [28]. Tętniaki Rasmussena, często zlokalizowane w jamie pogrążliczej lub w jej bezpośrednim sąsiedztwie,



Rycina 5. Radiogram płuc chorego po leczeniu gruźlicy płuc. Nasilone włóknienie z jamą w górnym płacie lewego płuca

stanowią przyczynę około 7% masywnych krwiopłuc u chorych na gruźlicę [29]. Dodatkowym źródłem krwawienia może być także współistniejący grzybniak kropidlakowy w jamie pogrążliczej. Należy wówczas rozważyć leczenie operacyjne, polegające na usunięciu zajętej części płuca. Masywne krwiopłucia występują u około 8% chorych na gruźlicę i u 5–25% pacjentów są śmiertelne [30].

Wstępnym etapem diagnostyki jest odróżnienie rzeczywistego krwioplucia od *pseudohemoptysis*, w którym odkrztuszana krew pochodzi z górnego odcinka dróg oddechowych, czyli z jamy ustnej, nosogardła, krtani lub z przewodu pokarmowego (*hematemesis*). W tym celu zaleca się wykonanie badania laryngologicznego i ewentualnie gastroduodenoskopii.

U około 5–20% chorych nie udaje się ustalić przyczyny krwioplucia, określa się je wówczas mianem krwioplucia idiopatycznego (*cryptogenic hemoptysis*) [31]. W niektórych doniesieniach odsetek krwiopłuc o nieustalonej przyczynie sięga 34% [32]. Uważa się, że najbardziej prawdopodobną przyczyną występowania krwioplucia idiopatycznego jest nieswoisty stan zapalny dróg oddechowych prowadzący do uszkodzenia śluzówki oskrzeli przez infekcję czy w wyniku nagłego napadu kaszlu [33].

## Diagnostyka radiologiczna

Badanie RTG klatki piersiowej jest rutynowym badaniem wykonywanym na początku diagnostyki. Jest to badanie szybkie, niewymagające specjalnego przygotowania pacjenta, pozwalające uwidocznić zmiany guzowate, jamy czy nacieki — potencjalne przyczyny krwioplucia.

Jeśli krwioplucie wykazuje niemasywny charakter, obraz RTG płuc jest prawidłowy, a ryzyko nowotworu płuca niewielkie, diagnostykę radiologiczną można ograniczyć do wykonania jedynie badania RTG płuc. Natomiast wykonanie badania tomograficznego płuc należy rozważyć u wybranych chorych, u których w badaniu RTG klatki piersiowej nie znaleziono przyczyny krwioplucia lub znaleziona patologia wymaga poszerzenia diagnostyki radiologicznej. Proponuje się, aby badanie CT obligatoryjnie wykonać u każdego chorego z masywnym krwiopluciem i u pacjentów z wysokim ryzykiem nowotworu złośliwego płuc, to znaczy u osób w wieku > 40 lat, z ekspozycją na dym tytoniowy w przeliczeniu na tak zwane paczkolata  $\geq 30$  [34]. W jednym z badań obejmujących palaczy papierosów z epizodem krwioplucia i prawidłowym obrazem RTG klatki piersiowej, w 9,6% przypadków w ciągu 3 lat od epizodu krwioplucia rozpoznano nowotwór płuc [18].

## Bronchoskopia i leczenie wewnątrzoskrzelowe

Badanie bronchoskopowe należy wykonać u każdego chorego z krwiopluciem o nieznannej etiologii [35], zwłaszcza kiedy krwiopluciu towarzyszy prawidłowy obraz RTG klatki piersiowej [36]. Bronchofiberoskopia pozwala niejednokrotnie na wykrycie drobnych zmian w drzewie oskrzelowym i uważana jest za złoty standard w diagnostyce krwioplucia, stąd prawidłowy wynik tomografii klatki piersiowej nie powinien zwalniać klinicysty od wykonania tego badania. Jeżeli nie udało się za pierwszym razem ustalić przyczyny krwioplucia badanie bronchoskopowe należy powtórzyć, co jest szczególnie istotne u chorych palących, u których prawdopodobieństwo rozpoznania nowotworu płuca jest znacznie wyższe, w porównaniu z osobami niepalącymi. Niektórzy autorzy proponują, aby w przypadku krwioplucia o nieustalonej etiologii i obecności czynników ryzyka nowotworu, kontrolne badanie bronchofiberoskopowe wykonać dwukrotnie — miesiąc, a następnie 3–6 miesięcy po wystąpieniu krwioplucia i pierwszej bronchofiberoskopii [35].

W praktyce podczas wziernikowania oskrzeli, w zależności od nasilenia krwawienia można zaobserwować pojawienie się w drzewie oskrzelowym drobnego krwawienia śluzówkowego, strużek krwi i/lub skrzepów krwi. Jeśli jest to możliwe, należy określić, z którego miejsca napływa świeża krew. W przypadku obecności aktywnego, ale niemasywnego krwawienia, można podać do oskrzela niewielką ilość zimnej soli fizjologicznej i/lub roztwór adrenaliny, co na ogół pozwala zmniejszyć lub zatamować krwawienie.

Nie należy gwałtownie usuwać skrzepów krwi, gdyż grozi to nawrotem krwawienia [37]. Opracowano wiele metod leczenia wewnątrzoskrzelowego, między innymi laseroterapię, elektro kauteryzację czy argonową koagulację plazmową. Stosuje się również tamponadę oskrzelową z użyciem materiałów hemostatycznych, cewników balonowych. Zabiegi powyższe są z reguły wykonywane na oddziałach chirurgii klatki piersiowej. W przypadku krwioplucia o etiologii nowotworowej wykorzystuje się również radioterapię czy brachyterapię [38].

## Embolizacja tętnic oskrzelowych

Stanowi inwazyjny zabieg radiologiczny polegający na wykonaniu jednoczasowo angiografii tętnic oskrzelowych i zamknięciu krwawiącego naczynia. W tym celu, do wybranego naczynia wprowadzany jest cewnik, najczęściej z dostępu przez prawą tętnicę udową, przez który wprowadzany jest materiał

embolizujący, czyli Spongostan, PVA (*polyvinyl alcohol particles*), rurki platynowe i materiały płynne, to jest *histoacrylate*, *Lipidol mixture* [39].

Zabieg wykonywany przez wyspecjalizowane ośrodki radiologii inwazyjnej jest przeznaczony dla pacjentów z masywnym krwiopluciem w przebiegu gruźlicy płuc, rozstrzeni oskrzeli, mukowiscydozy, nowotworu płuc czy aspergillozy płucnej lub pacjentów z nawracającym krwiopluciem o umiarkowanym nasileniu, kiedy zawiodły inne metody leczenia [40].

W ponad 90% przypadków krwioplucia wymagającego interwencji radiologa naczyniowego lub torakochirurga, źródłem krwawienia są tętnice oskrzelowe [30]. Najczęstszymi nieprawidłowościami stwierdzanymi angiograficznie są hipertrofia tych naczyń z krętym przebiegiem, hiperwaskularyzacja, przecieki oskrzelowo-płucne [41, 42]. Pomimo skuteczności embolizacji, liczba nawrotów krwioplucia jest znaczna (37–52%) [41, 43]. Aspergilloza [43], gruźlica płuc [44], rak płuca [45] wiążą się z najwyższym ryzykiem nawrotu krwawienia.

Embolizację uznaje się za względnie bezpieczną metodę leczenia, pod warunkiem znacznego doświadczenia radiologa, w tym dobrej znajomości anatomii naczyń oskrzelowych.

Do poważnych powikłań embolizacji zalicza się poprzeczne zapalenie rdzenia (*transverse myelitis*), zawał płuca, przetokę przelykowo-oskrzelową, przejściowe niedokrwienie mózgu. Najgroźniejszym powikłaniem jest niedokrwienie przedniej części rdzenia kręgowego, związane z omyłkową embolizacją przedniej tętnicy rdzeniowej, które opisano u 1,4–6,5% chorych poddanych embolizacji [30]. W mukowiscydozie i masywnym krwiopluciu embolizacja tętnic oskrzelowych jest leczeniem z wyboru, natomiast w nowotworach płuc preferuje się raczej leczenie operacyjne (z założeniem radykalnym), wewnątrzoskrzelowe lub radioterapię (z założeniem paliatywnym) [46, 47].

## Postępowanie w masywnym krwiopluciu

Chory z masywnym krwiopluciem zawsze wymaga leczenia szpitalnego z monitorowaniem parametrów życiowych. Konieczne jest zapewnienie dwóch dużych dojazdów dożylnych i pobranie krwi na badania laboratoryjne, w tym bezwzględnie na oznaczenie grupy krwi i wykonanie próby zgodności. Należy przygotować kilka jednostek koncentratu krwinek czerwonych do ewentualnej pilnej transfuzji [6].

Jeżeli wiadomo, z którego płuca pochodzi krwawienie, można chorego ułożyć stroną krwawienia w pozycji na boku. Priorytetem jest utrzymanie drożności

dróg oddechowych. W przypadku chorego niestabilnego oddechowo i/lub krążeniowo zalecana jest intubacja dotchawicza przy zastosowaniu jedno- lub dwukanałowej rurki intubacyjnej (*double-lumen tube*). Rurka dwukanałowa daje możliwość odizolowania zajętego płuca z możliwością ewakuacji krwi z użyciem bronchoskopu, przy zachowanej jednoczesnej wentylacji zdrowego płuca. Rurka jednokanałowa, ulokowana w oskrzeli głównym zdrowego płuca, ma służyć jedynie odizolowaniu go od krwawiącego płuca. W wyborze rodzaju rurki należy kierować się łatwością usuwania skrzepów/krwi z dróg oddechowych. W masywnym krwawieniu może bowiem dojść do zgonu chorego w przebiegu asfiksji wynikającej z zacopowania głównych oskrzeli przez skrzepy krwi.

Dla oceny dróg oddechowych i znalezienia miejsca krwawienia konieczne jest wykonanie badania endoskopowego przy użyciu sztywnej bronchoskopii lub giętkiego bronchofiberoskopu. Sztywna bronchoskopia jest skuteczniejsza w usuwaniu skrzepów/świeżej krwi, natomiast w przeciwieństwie do bronchofiberoskopii nie pozwala uwidocznic zmian położonych w obwodowych oskrzelach i nie może być zastosowana przy łóżku chorego [48]. Oprócz roli diagnostycznej, bronchoskopia może spełniać także zadanie lecznicze, począwszy od prostego zabiegu przepłukania miejsca krwawienia zimną solą fizjologiczną ewentualnie z epinefryną (1:10 000–1:100 000), co u większości chorych zatrzymuje lub zmniejsza krwawienie po bardziej zaawansowane zabiegi wewnętrznoskrzelowe [49].

W leczeniu farmakologicznym podaje się dożylnie kwas traneksamowy i etamsylat, leki powszechnie stosowane także w niemasywnym krwiopłuciu.

W Klinice Pneumonologii w Gdańsku od wielu lat stosowane jest jednorazowe podanie drogą dożylną stężonej 10-procentowej soli fizjologicznej w ilości 10–20 ml, z ewentualnym powtarzaniem podań do łącznej dawki 60 ml, która jest bezpieczna. Ta empiryczna metoda jest na ogół skuteczna, choć zazwyczaj przynosi jedynie krótkotrwały, doraźny efekt. Niepożądane skutki neurologiczne zazwyczaj pojawiają się dopiero po przekroczeniu dawki 100 ml [38]. Można stosować również zimne okłady na okolice mostka, nieznana jest jednak skuteczność takiego działania. W razie nasilonego lęku u chorego, związanego z utratą krwi, można zastosować midazolam.

## Podsumowanie

Krwioplucie jest zawsze niepokojącym objawem wymagającym diagnostyki, a intensywność leczenia zależy od takich czynników, jak nasilenie krwawienia, podstawowe rozpoznanie i rokowanie.

## Piśmiennictwo

1. Ahmedzai S. Palliation of respiratory symptoms. In: Doyle D, Hanks G, MacDonald N. ed. Oxford Textbook of Palliative Medicine. Oxford University Press, Oxford 1997: 349–378.
2. Cowcher K, Hanks GW. Long-term management of respiratory symptoms in advanced cancer. J Pain Symptom Manage. 1990; 5(5): 320–330, doi: [10.1016/0885-3924\(90\)90048-o](https://doi.org/10.1016/0885-3924(90)90048-o), indexed in Pubmed: 2079581.
3. Johnston H, Reisz G. Changing spectrum of hemoptysis. Underlying causes in 148 patients undergoing diagnostic flexible fiberoptic bronchoscopy. Arch Intern Med. 1989; 149(7): 1666–1668, doi: [10.1001/archinte.149.7.1666](https://doi.org/10.1001/archinte.149.7.1666), indexed in Pubmed: 2742442.
4. Corey R, Hla KM. Major and massive hemoptysis: reassessment of conservative management. Am J Med Sci. 1987; 294(5): 301–309, doi: [10.1097/00000441-198711000-00003](https://doi.org/10.1097/00000441-198711000-00003), indexed in Pubmed: 3425580.
5. Colice GL. Hemoptysis. Three questions that can direct management. Postgrad Med. 1996; 100(1): 227–236, doi: [10.3810/pgm.1996.07.18](https://doi.org/10.3810/pgm.1996.07.18), indexed in Pubmed: 8668618.
6. Jean-Baptiste E. Clinical assessment and management of massive hemoptysis. Crit Care Med. 2000; 28(5): 1642–1647, doi: [10.1097/00003246-200005000-00066](https://doi.org/10.1097/00003246-200005000-00066), indexed in Pubmed: 10834728.
7. Baum GL, Wolinsky E. Textbook of pulmonary diseases. Vol. 1. Fifth Edition. Boston, Little, Brown and Co, Boston 1994: 248–250.
8. Ibrahim WH. Massive haemoptysis: the definition should be revised. Eur Respir J. 2008; 32(4): 1131–1132, doi: [10.1183/09031936.00080108](https://doi.org/10.1183/09031936.00080108), indexed in Pubmed: 18827169.
9. Cordovilla R, Bollo de Miguel E, Nuñez Ares A, et al. Diagnosis and Treatment of Hemoptysis. Arch Bronconeumol. 2016; 52(7): 368–377, doi: [10.1016/j.arbres.2015.12.002](https://doi.org/10.1016/j.arbres.2015.12.002), indexed in Pubmed: 26873518.
10. Sakr L, Dutau H. Massive hemoptysis: an update on the role of bronchoscopy in diagnosis and management. Respiration. 2010; 80(1): 38–58, doi: [10.1159/000274492](https://doi.org/10.1159/000274492), indexed in Pubmed: 20090288.
11. Remy J, Remy-Jardin M, Voisin C. Endovascular management of bronchial bleeding. In: Buttler J. ed. The Bronchial Circulation. Marcel Dekker, New York 1992: 667–723.
12. Pursel SE, Lindskog GE. Hemoptysis. A clinical evaluation of 105 patients examined consecutively on a thoracic surgical service. Am Rev Respir Dis. 1961; 84: 329–336, doi: [10.1164/arrd.1961.84.3.329](https://doi.org/10.1164/arrd.1961.84.3.329), indexed in Pubmed: 13738524.
13. Niewiadomska S, Szlenkier E. Etiopatogeneza krwawień płucnych. Wiad Lek. 1969; 22: 429–434.
14. Fidan A, Ozdoğan S, Oruç O, et al. Hemoptysis: a retrospective analysis of 108 cases. Respir Med. 2002; 96(9): 677–680, doi: [10.1053/rmed.2002.1359](https://doi.org/10.1053/rmed.2002.1359), indexed in Pubmed: 12243312.
15. Tsoumakidou M, Chrysofakis G, Tsiligianni I, et al. A prospective analysis of 184 hemoptysis cases: diagnostic impact of chest X-ray, computed tomography, bronchoscopy. Respiration. 2006; 73(6): 808–814, doi: [10.1159/000091189](https://doi.org/10.1159/000091189), indexed in Pubmed: 16446530.
16. Ziora D. Diagnostyka chorób płuc. In: Antczak A. ed. Wielka Interna — Pulmonologia. Cz. I. Medical Tribune, Warszawa 2010: 7–9.
17. Weinberger SE. Cough and hemoptysis, Harrison's principles of Internal Medicine 16th, 17th Edition. McGraw-Hill Medical Publishing Division 2005: 2008.
18. Thirumaran M, Sundar R, Sutcliffe IM, et al. Is investigation of patients with haemoptysis and normal chest radiograph justified? Thorax. 2009; 64(10): 854–856, doi: [10.1136/thx.2008.108795](https://doi.org/10.1136/thx.2008.108795), indexed in Pubmed: 19457872.

19. Hirshberg B, Biran I, Glazer M, et al. Hemoptysis: etiology, evaluation, and outcome in a tertiary referral hospital. *Chest*. 1997; 112(2): 440–444, doi: [10.1378/chest.112.2.440](https://doi.org/10.1378/chest.112.2.440), indexed in Pubmed: [9266882](https://pubmed.ncbi.nlm.nih.gov/9266882/).
20. Sood R, Mukhopadhyaya S. Approach to a patient with haemoptysis and a normal chest X-ray. *J Indian Acad Clin Med*. 2002; 3: 14–22.
21. International Agency for Research of Cancer (IARC). Lyon (France): 2012. Asbestos (chrysotile, amosite, crocidolite, tremolite, actinolite, and anthophyllite). Arsenic, metals, fibres, and dusts. Vol. 100C. A review of human carcinogens IARC monographs on evaluation of carcinogenic risks to humans. 219–309. 2012.
22. Fruchter O, Schneer S, Rusanov V, et al. Bronchial artery embolization for massive hemoptysis: long-term follow-up. *Asian Cardiovasc Thorac Ann*. 2015; 23(1): 55–60, doi: [10.1177/0218492314544310](https://doi.org/10.1177/0218492314544310), indexed in Pubmed: [25053662](https://pubmed.ncbi.nlm.nih.gov/25053662/).
23. Kiral H, Evman S, Tezel C, et al. Pulmonary resection in the treatment of life-threatening hemoptysis. *Ann Thorac Cardiovasc Surg*. 2015; 21(2): 125–131, doi: [10.5761/atcs.oa.14-00164](https://doi.org/10.5761/atcs.oa.14-00164), indexed in Pubmed: [25753208](https://pubmed.ncbi.nlm.nih.gov/25753208/).
24. Pruszczyk P, Torbicki A. Zatorowość płucna. In: Szczeklik A. ed. Choroby wewnętrzne. *Medycyna Praktyczna*, Kraków 2005: 408–409.
25. Prutsky G, Domecq JP, Salazar CA, et al. Antifibrinolytic therapy to reduce haemoptysis from any cause. *Cochrane Database Syst Rev*. 2012(4): CD008711, doi: [10.1002/14651858.CD008711.pub2](https://doi.org/10.1002/14651858.CD008711.pub2), indexed in Pubmed: [22513965](https://pubmed.ncbi.nlm.nih.gov/22513965/).
26. Suwatanapongched T, Boonsarngsuk V, Amornputtithaporn N, et al. Thoracic endometriosis with catamenial haemoptysis and pneumothorax: computed tomography findings and long-term follow-up after danazol treatment. *Singapore Med J*. 2015; 56(7): e120–e123, doi: [10.11622/smedj.2015115](https://doi.org/10.11622/smedj.2015115), indexed in Pubmed: [26243981](https://pubmed.ncbi.nlm.nih.gov/26243981/).
27. Channabasavaiah AD, Joseph JV. Thoracic endometriosis: revisiting the association between clinical presentation and thoracic pathology based on thoracoscopic findings in 110 patients. *Medicine (Baltimore)*. 2010; 89(3): 183–188, doi: [10.1097/MD.0b013e3181df67d5](https://doi.org/10.1097/MD.0b013e3181df67d5), indexed in Pubmed: [20453605](https://pubmed.ncbi.nlm.nih.gov/20453605/).
28. Picard C, Parrot A, Boussaud V, et al. Massive hemoptysis due to Rasmussen aneurysm: detection with helicoidal CT angiography and successful steel coil embolization. *Intensive Care Med*. 2003; 29(10): 1837–1839, doi: [10.1007/s00134-003-1912-y](https://doi.org/10.1007/s00134-003-1912-y), indexed in Pubmed: [13680121](https://pubmed.ncbi.nlm.nih.gov/13680121/).
29. Corr P. Pulmonary artery aneurysm as a cause of massive hemoptysis: diagnosis and management. *Case Rep Radiol*. 2011; 2011: 141563, doi: [10.1155/2011/141563](https://doi.org/10.1155/2011/141563), indexed in Pubmed: [22606538](https://pubmed.ncbi.nlm.nih.gov/22606538/).
30. Yoon W, Kim JK, Kim YH, et al. Bronchial and nonbronchial systemic artery embolization for life-threatening hemoptysis: a comprehensive review. *Radiographics*. 2002; 22(6): 1395–1409, doi: [10.1148/rg.226015180](https://doi.org/10.1148/rg.226015180), indexed in Pubmed: [12432111](https://pubmed.ncbi.nlm.nih.gov/12432111/).
31. Lee YJ, Lee SM, Park JS, et al. The clinical implications of bronchoscopy in hemoptysis patients with no explainable lesions in computed tomography. *Respir Med*. 2012; 106(3): 413–419, doi: [10.1016/j.rmed.2011.11.010](https://doi.org/10.1016/j.rmed.2011.11.010), indexed in Pubmed: [22169629](https://pubmed.ncbi.nlm.nih.gov/22169629/).
32. Bidwell JL, Pachner RW. Hemoptysis: diagnosis and management. *Am Fam Physician*. 2005; 72(7): 1253–1260, indexed in Pubmed: [16225028](https://pubmed.ncbi.nlm.nih.gov/16225028/).
33. Adelman M, Haponik EF, Bleecker ER, et al. Cryptogenic hemoptysis. Clinical features, bronchoscopic findings, and natural history in 67 patients. *Ann Intern Med*. 1985; 102(6): 829–834, doi: [10.7326/0003-4819-102-6-829](https://doi.org/10.7326/0003-4819-102-6-829), indexed in Pubmed: [3994194](https://pubmed.ncbi.nlm.nih.gov/3994194/).
34. O’Neil KM, Lazarus AA. Hemoptysis. Indications for bronchoscopy. *Arch Intern Med*. 1991; 151(1): 171–174, doi: [10.1001/archinte.1991.00400010163026](https://doi.org/10.1001/archinte.1991.00400010163026), indexed in Pubmed: [1985593](https://pubmed.ncbi.nlm.nih.gov/1985593/).
35. Kamiński J, Kozielski J. Hemoptysis: the symptom’s characteristics and the up-to-date diagnostic recommendations. *Przew Lek*. 2005; 9: 84–87.
36. Herth F, Ernst A, Becker HD. Long-term outcome and lung cancer incidence in patients with hemoptysis of unknown origin. *Chest*. 2001; 120(5): 1592–1594, doi: [10.1378/chest.120.5.1592](https://doi.org/10.1378/chest.120.5.1592), indexed in Pubmed: [11713139](https://pubmed.ncbi.nlm.nih.gov/11713139/).
37. Kozielski J. Leczenie krwawień z drzewa oskrzelowego. In: Śladek K. ed. *Pulmonologia interwencyjna. Medycyna Praktyczna*, Kraków 2016: 224–228.
38. Damps- Konstańska I, Jassem E. Postępowanie w krwawieniu z dróg oddechowych. W: Krajnik M., Malec-Milewska M., Wordliczek J. (red.). *Chory na nowotwór - kompendium leczenia somatycznych objawów towarzyszących*. In: Krajnik M, Malec-Milewska M. ed. *Chory na nowotwór — kompendium leczenia somatycznych objawów towarzyszących*. Medical Education, Warszawa 2015: 47–52.
39. Przyszlak M, Jargiełło T, Miazga M, et al. Hemoptysis recurrence after successful embolization of bronchial arteries. *Postępy Nauk Med*. 2012; 5: 451–454.
40. Ketai LH, Mohammed TLH, Kirsch J, et al. Expert Panel on Thoracic Imaging. ACR appropriateness criteria® hemoptysis. *J Thorac Imaging*. 2014; 29(3): W19–W22, doi: [10.1097/RTI.0000000000000084](https://doi.org/10.1097/RTI.0000000000000084), indexed in Pubmed: [24717602](https://pubmed.ncbi.nlm.nih.gov/24717602/).
41. Dabó H, Gomes R, Marinho A, et al. Bronchial artery embolisation in management of hemoptysis--A retrospective analysis in a tertiary university hospital. *Rev Port Pneumol (2006)*. 2016; 22(1): 34–38, doi: [10.1016/j.rppnen.2015.09.001](https://doi.org/10.1016/j.rppnen.2015.09.001), indexed in Pubmed: [26515934](https://pubmed.ncbi.nlm.nih.gov/26515934/).
42. Kervancioglu S, Bayram N, Gelebek Yilmaz F, et al. Radiological findings and outcomes of bronchial artery embolization in cryptogenic hemoptysis. *J Korean Med Sci*. 2015; 30(5): 591–597, doi: [10.3346/jkms.2015.30.5.591](https://doi.org/10.3346/jkms.2015.30.5.591), indexed in Pubmed: [25931790](https://pubmed.ncbi.nlm.nih.gov/25931790/).
43. Katoh O, Kishikawa T, Yamada H, et al. Recurrent bleeding after arterial embolization in patients with hemoptysis. *Chest*. 1990; 97(3): 541–546, doi: [10.1378/chest.97.3.541](https://doi.org/10.1378/chest.97.3.541), indexed in Pubmed: [2306957](https://pubmed.ncbi.nlm.nih.gov/2306957/).
44. Yu-Tang Goh P, Lin M, Teo N, et al. Embolization for hemoptysis: a six-year review. *Cardiovasc Intervent Radiol*. 2002; 25(1): 17–25, doi: [10.1007/s00270-001-0047-1](https://doi.org/10.1007/s00270-001-0047-1), indexed in Pubmed: [11907769](https://pubmed.ncbi.nlm.nih.gov/11907769/).
45. Hayakawa K, Tanaka F, Torizuka T, et al. Bronchial artery embolization for hemoptysis: immediate and long-term results. *Cardiovasc Intervent Radiol*. 1992; 15(3): 154–8; discussion 158, indexed in Pubmed: [1628281](https://pubmed.ncbi.nlm.nih.gov/1628281/).
46. Juszkat R, Cofta S, Stanisławska K, et al. Embolizacja tętnicy oskrzelowej w leczeniu nawracającego krwiopłucia u pacjenta z mukowiscydozą. *Przegl Lek*. 2012; 69(7): 347–349, indexed in Pubmed: [23276032](https://pubmed.ncbi.nlm.nih.gov/23276032/).
47. Jassem E, Jassem J. Krwawienia z dróg oddechowych. *Pol Med Paliat*. 2003; 2: 23–30.
48. Håkanson E, Konstantinov IE, Fransson SG, et al. Management of life-threatening haemoptysis. *Br J Anaesth*. 2002; 88(2): 291–295, doi: [10.1093/bja/88.2.291](https://doi.org/10.1093/bja/88.2.291), indexed in Pubmed: [11878664](https://pubmed.ncbi.nlm.nih.gov/11878664/).
49. Döpree HJ, Lewejohann JC, Gleiss J, et al. Fiberoptic bronchoscopy of intubated patients with life-threatening hemoptysis. *World J Surg*. 2001; 25(1): 104–107, doi: [10.1007/s002680020366](https://doi.org/10.1007/s002680020366), indexed in Pubmed: [11213148](https://pubmed.ncbi.nlm.nih.gov/11213148/).