

Endodontska terapija patoloških resorpcija korena zuba

SGS YU ISSN 0039-1743-
COBISS.SR-ID 8417026

Endodontic Therapy of Pathological Resorptions of Tooth Root

KRATAK SADRŽAJ

Patološke resorpcije na korenu zuba vrlo često predstavljaju i dijagnostički i terapijski problem. Cilj ovog rada bio je da se na osnovu kliničkih istraživanja na izvesnom broju tretiranih slučajeva patoloških resorpcija različitog tipa i lokalizacije u funkciji vremena analizira evolucija i uspeh preduzete endodontske terapije. Klinička ispitivanja obuhvatila su 30 pacijenata (40 kanala). Endodontski je lečeno 18 zuba (22 kanala) sa eksternim resorpcijama i 12 zuba (18 kanala) sa resorpcijama internog porekla. Nakon standardno sprovedene endodontske procedure (čišćenje i oblikovanje kanala) kao kanalna medikacija je korišćena pasta kalcijum hidroksida kod slučajeva sa internim resorpcijama, odnosno pasta kalcijum hidroksida ili štapići kalcijum hidroksida kod zuba sa eksternim resorpcijama. Opturacija kanala kod svih zuba urađena je modifikovanom tehnikom lateralne kondenzacije uz primenu paste AH-Plus. Dobijeni rezultati su pokazali da je kod slučajeva sa internim resorpcijama kod 11 slučajeva konstatovan uspešan ishod, a samo u jednom slučaju pogoršanje i kliničke i rendgenološke slike u periodu do 12 meseci. Kod eksternih resorpcija uspeh endodontskog lečenja je zabeležen u 15 slučajeva, a neuspeh u 3 slučaja. Uspeh terapije radiksnih resorpcija zavisi od više faktora, ali pre svega od pravovremeno postavljene dijagnoze i pravilno sprovedene obrade i opturacije kanalskog sistema zuba.

Ključne reči: eksterna resorpcija, interna resorpcija, endodoncija.

Vanja Opačić-Galić, Slavoljub Živković

Klinika za bolesti zuba
Stomatološki fakultet, Beograd

ORIGINALNI RAD (OR)
Stom Glas S, 2004; 51:130-135

Resorpcija se može definisati kao stanje udruženo sa fiziološkim ili patološkim procesima koji dovode do gubitka dentina, cementa ili alveolarne kosti¹. Resorpcija stalnih zuba je uvek patološke prirode. Iako već više od dva veka istraživači pokušavaju da razjasne prirodu i mehanizam resorptivnih procesa, suština ovih procesa i način delovanja ćelija resorpcije, još uvek predstavlja enigma.

Današnja saznanja ukazuju da proces resorpcije podrazumeva jasnu interakciju između inflamatornih ćelija, resorptivnih ćelija i tvrdih tkiva. Ovaj proces kontrolišu brojne ćelije (monociti, makrofagi, osteoklasti), sistemski faktori regulacije (paratiroidni hormon, kalcitonin) kao i brojni lokalni faktori (citokoni, prostaglandini, bakterije)². Međutim, faktori koji stimulišu i pokreću sve ove komponente uključene u resorptivne procese još uvek nisu precizno definisani.

Kada su u pitanju patološke resorpcije na korenu zuba veliki problem predstavlja i nepoznavanje uzroka za nastanak ovih agresivnih procesa.

Postoje brojni lokalni (infekcija, trauma, pritisak, mehaničke, okluzalne sile) i brojni sistemski faktori (endokrini poremećaji, hiperparatiroidizam, hipofosfatemija, Pagetova bolest, genetska predispozicija, pol) koji se najčešće opisuju kao mogući etiološki faktori u resorptivnim oboljenjima korena zuba⁴⁻⁷.

Poseban problem (dijagnostički i terapijski) predstavljaju idiopatske resorpcije, odnosno resorpcije nepoznatog porekla koje su najčešće vrlo ekspanzivne i imaju najbržu evoluciju.

Najveći broj istraživača^{1,2,3,8} resorpcije korena zuba svrstava u interne i eksterne. Interne resorpcije su patološki procesi koji dovode do gubitka čvrstog zubnog tkiva (gleđi, dentina, cementa) razarajući zub iznutra pri čemu proces počinje iz pulpe (kavuma dentis) i širi se ka periferiji. Eksterne resorpcije korena zuba su posledica aktivnosti multinuklearnih klastičnih ćelija iz periodontalnog ligamenta, a proces započinje na površini korena i infiltrativno se širi kroz cement i dentin korena zuba¹.

Nepoznavanje etioloških faktora i agresivna priroda ovih patoloških procesa najčešće predstavlja veliki terapijski

problem. No, bez obzira na etiologiju, terapija radiksnih resorpcija je najčešće endodontska. Pravilna realizacija endodontskog tretmana i poštovanje svih principa koje nameće savremeni koncept terapije predstavljaju osnovni faktor za uspeh lečenja. Značajan problem u endodontskoj terapiji može predstavljati i medikacija kanala posle njihove obrade i oblikovanja, odnosno način opturacije takvih kanal-skih sistema zuba.

Cilj ovog rada bio je da se na osnovu kliničkih istraživanja na izvesnom broju tretiranih slučajeva patoloških resorpcija različitog tipa i lokalizacije analizira ishod preduzete endodontske terapije posmatrane u funkciji vremena i metodološkog postupka.

Materijal i metod

Klinička ispitivanja su obuhvatila 30 pacijenata (40 kanala) različitog uzrasta, osoba oba pola sa različitim vidovima patoloških resorpcija korena zuba.

Dijagnoza patološke resorpcije korena zuba je postavljena na osnovu analize rendgen snimaka (tip, lokalizacija, veličina procesa) i kliničkog statusa.

Ispitivanja su obuhvatila dve grupe resorptivnih promena. Broj lečenih slučajeva sa resorpcijama eksternog porekla iznosio je 18 zuba (22 kanala), a broj slučajeva sa resorpcijama internog porekla obuhvatio je 12 zuba (18 kanala). (Tabela 1).

Tabela 1. Materijal za klinička ispitivanja

Table 1. The source for clinical evaluation

	Jednokoreni		Višekoreni		Ukupno
	Gornji	Donji	Gornji	Donji	
Interne resorpcije	7	2	0	3	12
Eksterne resorpcije	10	6	1	1	18

Izbor metode endodontske terapije je bio u funkciji primarne dijagnoze (biopulpektomija ili terapija inficiranog kanala). Endodontska terapija je izvedena prema savremenim standardima endodontskog tretmana, odnosno nakon uklanjanja sadržaja iz kanala, izvršeno je mehaničko čišćenje i obrada kanala (proširivačima i turpijama tipa K i H) uz obilnu irigaciju 2,5% rastvorom NaOCl i 3% H₂O₂.

Kao kanalna medikacija u endodontskoj terapiji obrađenih slučajeva sa patološkim resorpcijama tokom 4 nedelje korišćeni su:

- Čist kalcijum hidroksid u prahu koji je na sterilnoj pločici mešan sa destilovanom vodom i
- Kalcijum hidroksid štapići (Calcium Hydroxide Plus, Roeko, Langenau, Germany)

U grupi sa patološkim resorpcijama internog porekla nakon završene biomehaničke obrade kanala korena, unošena je pasta na bazi kalcijum hidroksida, a u grupi sa resorpcija-

ma eksternog porekla formirane su dve podgrupe. Kod 10 zuba u pripremljen i obrađen kanal unošena je pasta na bazi kalcijum hidroksida (Lentulo spiralom), a kod 8 zuba u kanal su postavljeni štapići kalcijum hidroksida.

Posle četiri nedelje, zidovi kanala korena zuba su očišćeni od paste (kalcijum hidroksid), odnosno izvađeni su štapići i urađena je definitivna opturacija. Opturacija kanala zuba u obe grupe urađena je primenom paste AH-Plus (De Trey Dentsply, Switzerland) i modifikovanom tehnikom lateralne kondenzacije ubacivanjem glavnog i većeg broja pomoćnih gutaperka poena.

Zubi su kasnije protetski ili konzervativno zbrinuti kompozitnim ili amalgamskim ispunima.

Praćenje efikasnosti ishoda endodontske terapije vršeno je u funkciji vremena kliničkim i rendgenološkim kontrolama na 3, 6 i 12 meseci od završene endodontske terapije.

Kod slučajeva sa internom resorpcijom tokom vremena je praćen ishod endodontske terapije na resorptivne procese u kanalu korena, a kriterijum za ocenu uspešnosti endodontske terapije formiran je na osnovu kontrolnih rendgenoloških nalaza na sledeći način:

- Kao uspešan ishod endodontskog lečenja patoloških resorpcija ocenjen je nalaz "status quo" nakon 3, 6 i 12 meseci u odnosu na prvobitni rendgenološki nalaz, ali bez prisustva kliničkih simptoma i znakova.
- Rendgenološki nalaz napredovanja resorptivnih patoloških promena na korenu zuba praćenih kliničkom simptomatologijom (bol, fistula, klaćenje) ocenjen je kao neuspešan ishod terapije.

S obzirom da su slučajevi zuba sa **eksternim resorpcijama** korena najčešće bili u korelaciji sa nalazima hroničnih apeksnih parodontitisa i kriterijumi za praćenje ishoda endodontske terapije obuhvatili su rendgenografske kriterijume korišćene u proceni toka reparatornih procesa u apeksnom parodonticijumu kod hroničnih apeksnih parodontitisa (Mijušković)⁹.

Rezultati

Dobijeni rezultati kliničkih istraživanja prikazani su u tabelama 2 i 3 i slikama 1-4.

Od ukupno 12 slučajeva sa resorpcijama internog porekla na osnovu kliničkog nalaza i rendgenografskih nalaza, otkriveno je 6 slučajeva sa vitalnom pulpom i rendgenološkim rasvetljenjem u srednjoj trećini korena (*pulpitis chronica granulomata internum seu granuloma internum*) i 6 zuba sa nekrotičnom inficiranom pulpom (*granuloma internum cum parodontitis apicalis chronica diffusa*).

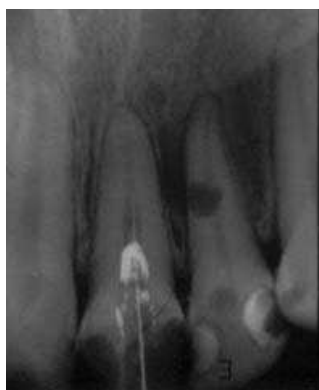Na osnovu postavljene dijagnoze i rendgenološkog nalaza kod šest slučajeva je izvršena biopulpektomija sa medikacijom kanala vodenom suspenzijom kalcijum hidroksida, a kod šest slučajeva je sprovedena endodontska terapija inficiranih kanala, takođe sa medikacijom kanala vodenom suspenzijom kalcijum hidroksida.

Tabela 2. Praćenje ishoda terapije slučajeva sa internom resorpcijom
Table 2. Therapy follow up of cases with internal root resorption

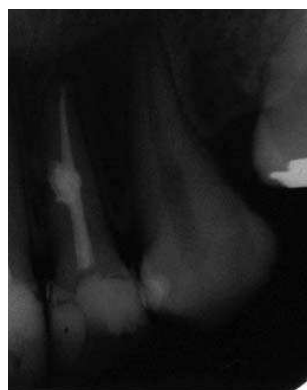
	3 meseca			6 meseci			12 meseci		
	Status quo	Pobolj.	Pogor.	Status quo	Pobolj.	Pogor.	Status quo	Pobolj.	Pogor.
Inficirani kanali	6	-	-	3	2	1	-	5	1
Bio-pulpektomija	6	-	-	6	-	-	6	-	-

Praćenjem evolucije izlječenja tretiranih slučajeva kroz kontrolne periode na osnovu radiološke slike, zapaženo je da kod slučajeva sa biopulpektomijom nije bilo nikakvih promena u odnosu na nalaz neposredno posle opturacije. Nalaz je ocenjen kao **status quo** i uz odsustvo kliničkih simptoma smatrano uspešnim izlječenjem (Tabela 2, Slike 1 i 2).

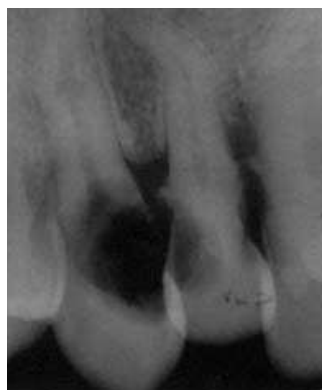Kod šest slučajeva interne resorpcije sa inficiranim kanalom korena 12 meseci nakon završene terapije u pet slučajeva je konstatovano **izlječenje**, a u jednom slučaju posle šest meseci došlo je do **pogoršanja** i kliničke i rendgenološke slike (Tabela 2. Slika br. 3).



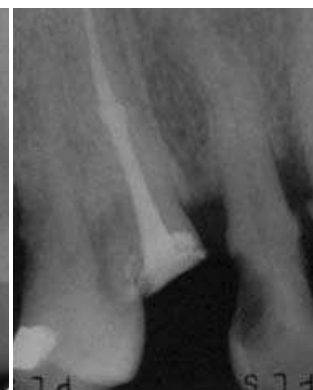Slika 1a. Zub 12 - Interna resorpcija
Fig.1a. Tooth 12 - Internal resorption



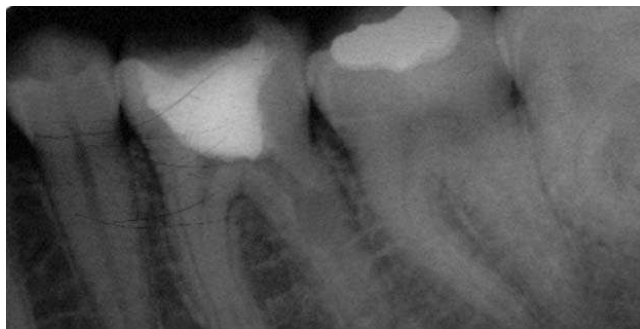Slika 1b. Kontrola posle 12 meseci - izlječenje
Fig.1b. Check up after 12 months - success



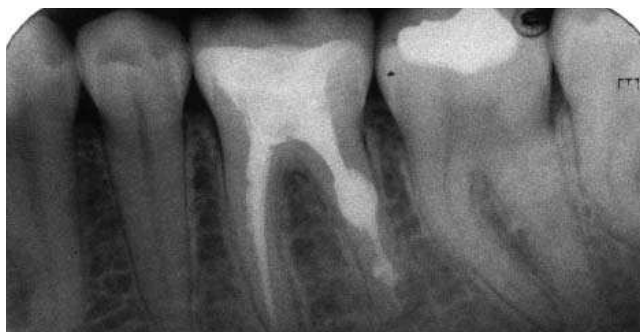Slika 3a. Zub 23 - Apeksni parodontitis sa internom resorpcijom
Fig.3a. Tooth 23 - Apical parodontitis with internal resorption



Slika 3b. Kontrolni snimak - izlječenje
Fig.3b. Check up - success



Slika 2a. Zub 46 - Multipla interna resorpcija
Fig.2a. Tooth 46 - Multiple internal resorption



Slika 2b. Kontrola posle 6 meseci - izlječenje
Fig.2b. Check up after 6 months - success

Kod eksternih apeksnih resorpcija 10 slučajeva je bilo sa produženom sekrecijom iz apeksa (vlažni kanali) i ovi kanali su nakon mehaničke obrade tretirani vodenom suspenzijom kalcijum hidroksida tokom četiri nedelje.

Praćenjem tretiranih slučajeva kroz kontrolni period od tri meseca, uz mirnu kliničku sliku i na osnovu rendgenološkog nalaza, uočeno je **poboljšanje** kod jednog slučaja, a **status quo** kod 8 slučajeva. Kod jednog slučaja došlo je do **pogoršanja** sa pojavom bola, perkutornom osetljivošću i napredovanjem resorptivnih procesa.

Posle opservacionog perioda od 12 meseci rendgenografski je uočeno **poboljšanje** kod 8 slučajeva, dok je u jednom slučaju konstatovano **nepromenjeno stanje**, što je ocenjeno kao neuspeh preduzete terapije (Tabela 3, Slike 4 i 5).

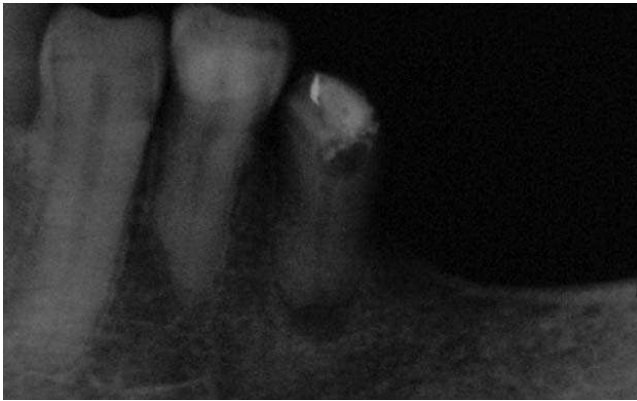U 8 slučajeva HAP kod kojih je otkrivena inflamatorna apeksna resorpcija korena, sa mirnom kliničkom slikom i suvim kanalima, u okviru terapije inficiranih kanala, kao intrakanalna medikacija korišćeni su gutaperka štapići sa kalcijum hidroksidom.

U kontrolnom periodu posle tri i šest meseci uočeno je **nepromenjeno stanje** u svim slučajevima u odnosu na prvobitni rendgenografski snimak.

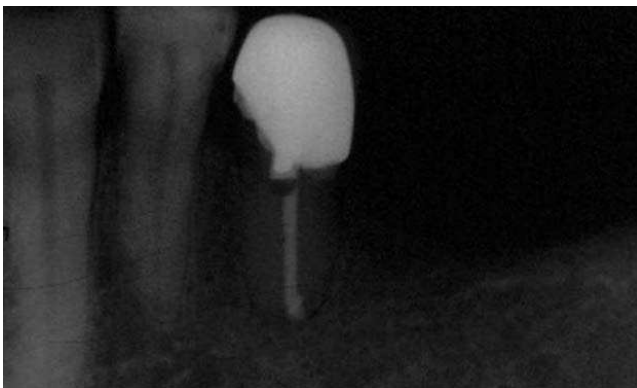
Nakon dvanaest meseci konstatovano je **poboljšanje** u 7 slučajeva, a samo u jednom slučaju je došlo do **pogoršanja** sa pojavom bolova i otoka.

Tabela 3. Praćenje ishoda terapije slučajeva sa eksternom resorpcijom
Table 3. Therapy follow up of cases with external root resorption

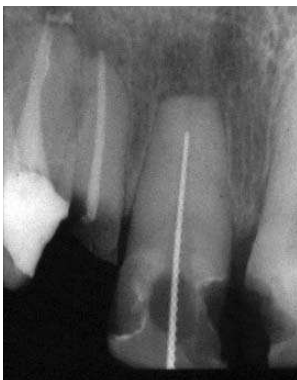	3 meseca			6 meseci			12 meseci		
	Status quo	Pobolj.	Pogor.	Status quo	Pobolj.	Pogor.	Status quo	Pobolj.	Pogor.
Štapići	8	-	-	8	-	-	-	7	1
Pasta	8	1	1	6	3	1	1	8	1



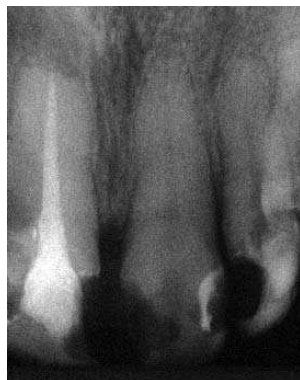Slika 4a. Zub 35 - Apeksna inflamatorna resorpcija
Fig.4a. Tooth 35 - Apical inflammatory resorption



Slika 4b. Kontrola posle 12 meseci - izlečenje
Fig.4b. Check up after 12 months - success



Slika 5a. Zub 21 - Eksterna amputaciona resorpcija
Fig.5a. Tooth 21 - External resorption on apex



Slika 5b. Kontrola posle 6 meseci - Znatno poboljšanje
Fig.5b. Check up after 6 months - Significant improvement

Diskusija

Iako patološke resorpcije korena zuba nisu tako česta patologija poseban problem resorptivnih procesa je blagovremena dijagnoza, od koje uglavnom zavisi i uspešnost endodontskog lečenja.

Interne resorpcije su obično asimptomatski procesi sa dugom evolucijom koji se najčešće slučajno otkrivaju na radiografijama kao jasna okruglasta rasvetljenja, odn. proširenja kanala korena. Od stepena razvijenosti i lokalizacije procesa zavisiće izbor, ali i ishod odabrane terapije, koja je u najvećem broju slučajeva samo endodontska^{2,10}.

Eksterne resorpcije na korenu uočavaju se kao iregularnosti konture korena u predelu vrata zuba, na bilo kom nivou spoljašnje površine korena ili na apeksu korena uz obaveznu resorpciju okolne kosti.

Za pravilnu dijagnozu resorptivnih procesa neophodno je uraditi bar dva rendgenska snimka iz različitih uglova kako bi se eliminisale eventualne tehničke greške, ali i subjektivni utisak o tome da li se radi o procesu internog ili eksternog porekla, od čega zavisi i plan terapije.

U vezi sa postavljenim ciljem, a u okviru praćenja uspeha i neuspeha terapije resorptivnih procesa, od značaja je ispitivanje različitih faktora i njihovog uticaja na ishod endodontske terapije.

Uspeh u terapiji radiksnih resorpcija (internih i eksternih) vezan je pre svega za dobro izveden endodontski postupak. Kako preparacija kanala predstavlja najvažniju fazu u endodontskoj intervenciji to je osnovni zadatak endodontske terapije - kompletno čišćenje kanalskog sistema korena (od ireverzibilno oštećenog tkiva pulpe ili inficiranog nekrotičnog debrisa), odnosno njegovo pravilno oblikovanje da bi se mogla izvršiti hermetična opturacija. Zbog iregularnosti kanalskog sistema korena zuba, često postoje i teškoće u samoj mehaničkoj obradi kanala.

Problem u toku endodontske procedure predstavlja uklanjanje celog pulpnog sadržaja (nabujalog granulacionog tkiva), koje često prate i profuzna krvavljenja zbog dobre vaskularizacije ovog tkiva¹⁰. Biomehaničko čišćenje i oblikovanje sistema kanala korena obuhvata preciznu i kvalitetnu instrumentaciju sa obilnom irigacijom, a uspeh ovog tretmana zavisi od efikasnosti korišćenih endodontskih instrumenata, od sredstava i sistema za irigaciju i naravno od tehnike preparacije kanala korena zuba.

Slučajevi obrađeni u ovoj studiji imali su eksternu inflamatornu resorpciju lokalizovanu na apeksu. To je inače najčešći oblik eksterne resorpcije i u korelaciji je sa

najčešćom dentalnom patologijom, sa hroničnim apeksnim parodontitima¹¹⁻¹⁵.

Poseban problem za endodontiste predstavlja zbrinjavanje eksternih apeksih resorpcija korena zbog gubitka cementa i dentina sa spoljne površine, kao i dentina sa unutrašnje površine foramena apikale.

Savremeni endodontski koncept podrazumeva da je cemento-dentinski spoj krajnja tačka obrade kanala korena i nedopustivo je svako oštećenje (mehaničko ili hemijsko) apikalnih i periapikalnih struktura. Apeksna resorpcija dovodi do delimičnog ili potpunog oštećenja cemento-dentinskog spoja pri čemu obično nema apeksnog suženja. Zato je u toku obrade kanala korena zuba neophodno formiranje "veštačkog cemento-dentinskog spoja" odn. formiranje "sigurnosne apeksne granice" na oko 2 mm kraće od rdg kraja oštećenog apeksa korena zuba^{12,19}.

Terapija radiksnih resorpcija uključuje interseansnu medikaciju biološki aktivnim materijalima, kojima se želi indukovati mineralizacija oštećenih struktura korena zuba¹⁷⁻¹⁹.

U ovim istraživanjima na ishod terapije uticao je i izbor međuseansnog intrakanalnog medikamenta. Iako se kao sredstva za medikaciju kanala u endodontskoj terapiji koriste kombinacije steroida i antibiotika, derivati fenola, depoi hlorheksidina, ipak se u slučajevima resorptivnih procesa Ca(OH)_2 koristi kao medikament izbora^{20,21}.

U ovom istraživanju korišćena je vodena suspenzija kalcijum hidroksida zbog brze disocijacije jona i visokog stepena rastvorljivosti u odnosu na viskozne paste (gotove preparate) koji sporije disociraju iz glicerinskog nosača (baze). Vodena suspenzija kalcijum hidroksida indikovana je kod slučajeva internih resorpcija, ali i kod eksternih inflamatornih resorpcija²².

Kalcijum hidroksidu se pripisuju različita biološka svojstva kao što su antimikrobna aktivnost (Byström i sar. 1985), sposobnost razlaganja tkiva (Hasselgreen i sar. 1988, Andersen i sar. 1992), inhibicija resorpcije korena (Tronstad 1988) i indukcija reparacije koštanog tkiva (Foreman & Barnes 1990)²³. Ova svojstva ga čine gotovo idealnim medikamentom u terapiji resorpcija korena (eksternih i internih), što je i uticalo na njegov izbor u ovim istraživanjima.

Osim izbora medikamenta važno je i vreme (dužina) medikacije. U ovim istraživanjima medikacija je trajala četiri nedelje (pasta i štapići), što najveći broj istraživača -

kliničara smatra optimalnim (Cvek i sar., Stock²⁴, Brown²⁵, Robertson & Cunnington¹⁷). To je dovoljan period da kalcijum hidroksid ispolji svoja biološka dejstva, neutrališe resorptivne ćelije i pokrene lanac aktiviranja tkivnih enzima koji igraju važnu ulogu u formiranju tvrdog tkiva.

U ovim kliničkim istraživanjima korišćen je kalcijum hidroksid kao intrakanalni medikament u dva oblika, uzimajući u obzir sve dobre i loše strane oba preparata. Kako dobijeni rezultati nisu ukazali na značajne razlike i prednosti jednog intrakanalnog medikamenta nad drugim, to terapeutima ostavlja mogućnost za iskustvenu procenu metoda lečenja i ocenu svakog slučaja sa resorptivnim procesima ponaosob.

Treba istaći da je ishod endodontske terapije u funkciji interseansne medikacije teško procenjivati, već se on svodi uglavnom na krajnju ocenu ishoda terapije posle definitivne opturacije kanala korena zuba. Medikacija kao i definitivna opturacija kanala su veoma bitni faktori, ali ne i jedini i odlučujući za ishod endodontske terapije kod postojanja resorptivnih procesa. Oni mogu da pomognu u krajnjem izlečenju, ali bez dobro isplanirane i pažljivo vođene instrumentacije koja će obezbediti kvalitetno čišćenje kanala i egzaktnu pripremu za trajnu opturaciju, ne može se očekivati povoljan ishod preduzete terapije.

Zaključak

Na osnovu dobijenih rezultata kliničkih istraživanja može se zaključiti da je endodontska terapija internih resorpcija u kontrolnom periodu do 12 meseci bila uspešna u 91.67% , a neuspešna u 8.33% slučajeva. Kod eksternih resorpcija posle 12 meseci uspešan ishod lečenja zabeležen je u 83.33%, a neuspeh u 16.67% slučajeva.

Vrsta intrakanalnog medikamenta nije bitno uticala na ishod endodontske terapije eksternih resorpcija.

Iz svega analiziranog proizlazi da uspeh terapije radiksnih resorpcija zavisi od više faktora, ali pre svega od pravilno izvedenog endodontskog zahvata, odnosno odgovarajuće preparacije kanalnog sistema, medikacije biološki aktivnim materijalom i na kraju kvalitetne i hermetične opturacije, a sve u cilju da se aktiviraju procesi mineralizacije i reparacije u oštećenom tkivu korena zuba.

Literatura

1. Trope M, Chivian N. Traumatic Injuries, Pathways of the Pulp. 7th ed, Mosby Inc 1998; 572-82
2. Ne RF, D. Witherspoon, JL. Gutmann. Root resorption. *Quintessence Int* 1999; 30:9-25
3. Kronfeld Rudolf. Histopathology of the Teeth and Their Surrounding Structures Lea & Febiger, Philadelphia 1945
4. Harris EF, QC. Robinson, MA. Woods. An analysis of causes of apical root resorption in patients not treated orthodontically. *Quintessence Int* 1993; 24:No.6
5. Kerr DA, RM. Courtney, EJ Burkes. Multiple idiopathic root resorption. *Oral Surg* 1970;29:552-65
6. Yusuf WZ, MN Ghazali. Multiple external root resorption. *JADA* 1989;118: 453-455
7. Newman WG. Possible etiologic factors in external root resorption. *Am. J. Orthod.* 1975;67:(5)
8. Bouysson M, FH. Lepp, C. Zerossi. Résorptions dentaires et biologie osseuse. *Sciences et Lettres*, Liège 1965
9. Mijušković D. Klinička i eksperimentalna ispitivanja reparatornih procesa u apikalnom parodontijumu posle endodontskih zahvata. Doktorska disertacija 1981.
10. Weine Frankline S. Endodontic Therapy. 5th ed, Mosby, St. Louise 1996
11. Harris EF, QC. Robinson, MA. Woods. An analysis of causes of apical root resorption in patients not treated orthodontically. *Quintessence Int* 1993;24
12. Fava LRG, JF Siqueira. Considerations in working length determination. *Endodontic Practice* 2000;12: 22-32

13. *Laux M, PV Abbott, G. Pajarola and PNR. Nair.* Apical inflammatory root resorption: a correlative radiographic and histological assessment. *Int Endod J* 2000; 33:483-93
14. *Cotti E., D. Lusso and C. Dettori.* Management of apical inflammatory root resorption: report of a case. *Int Endod J* 1998; 31: 301-4
15. *Vier FV & JAP Figueiredo.* Prevalence of different periapical lesions associated with human teeth and their correlation with the presence and extension of apical external root resorption. *Int Endod J* 2002;35: 710-19
16. *Delzangles SB.* La limite apicale de sécurité (L. A. S.). *Actualité Odonto - Stomatologiques* 1988; 161:
17. *Çalışkan MK and M. Türkün.* Root canal treatment of a root-fractured incisor tooth with internal resorption: a case report. *Int Endod J* 1996; 29: 393-397
18. *Çalışkan MK, M. Türkün.* Periapical repair and apical closure of a pulpless tooth using calcium Hydroxide. *Oral Surg Oral Med Oral Pathol Oral Radiol Endod* 1997;84:683-7
19. *Çalışkan MK, M. Türkün. and N. Gökay.* Delayed Replantation of Avulsed Mature Teeth with Calcium Hydroxide Treatment. *J Endod* 2000; 26: (8)
20. *Rehman K., WP Saunders, RH Foye, and SW. Sharkey.* Calcium ion diffusion from calcium hydroxide - containing materials in endodontically - treated teeth: An in vitro study. *Int Endod J* 1996; 29: 271 - 279
21. *Öztan M.D., A. Akman, D. Dalat.* Intracanal placement of calcium hydroxide: A comparison of two different mixtures and carriers. *Oral Surg Oral Med Oral Pathol Oral Radiol Endod* 2002; 94: 93-7
22. *Fava LRG, WP Saunders.* Calcium hydroxide pastes: classification and clinical indications. *Int Endod J* 1999; 32: 257-282
23. *Regan JD, D. Witherspoon and J. Gutmann.* Prevention, identification and management of tooth perforations. *Endodontic Practice* 1998; 3
24. *Stock CJR.* Calcium Hydroxide: Root Resorption and Perio - endo Lesions. *British Dental Journal* 1985; 158: 325-334
25. *Brown CE. Jr., CL. Steffel, and SW. Morrison.* A Case Indicative of Rapid, Destructive Internal Resorption. *J Endod* 1987; 13: (10)

ENDODONTIC THERAPY OF PATHOLOGICAL RESORPTIONS OF TOOTH ROOT

SUMMARY

Pathological resorptions of a tooth root very often represent both a diagnostic and therapeutical problem. The goal of this study was, based on clinical research on a number of pathological resorptions of various types and localization in relation to time, to analyze and evaluate applied endodontic therapy. Clinical research covered 30 patients (40 root canals in total). 18 teeth (22 canal) with external and 12 (18 canal) with internal root resorptions received endodontic therapy. After standard endodontic procedure had been applied (cleaning and canal shaping) calcium hydroxide paste was used as a canal medicament for cases with internal resorptions and calcium hydroxide paste and points for cases with external resorptions. Canal obturations were done by modified technique of lateral condensation applying AH- Plus paste. The obtained results showed that in cases of internal resorption after 12 months, 11 cases were successful and only 1 failure occurred. In case of external resorption, after the same period of time, 15 cases were successful and failures occurred in 3 cases. The success of resorption treatment depends on many factors but, primarily, it depends on time and accuracy of diagnosis and properly applied treatment and root canal obturation.

Key words: external resorption, internal resorption, endodontics

Vanja Opačić-Galić, Slavoljub Živković

Address for correspondence

Vanja Opačić Galić
Faculty of Dentistry, Clinic for Conservative and Endodontics
Rankeova 4
11000 Belgrade
Serbia and Montenegro