

ENXERTIA CUTÂNEA EM PEQUENOS ANIMAIS: UMA REVISÃO

HERMETO, Larissa Correa¹
DeROSSI, Rafael

Recebido em: 2011-05-11

Aprovado em: 2012-07-26

ISSUE DOI: 10.3738/1982.2278.628

RESUMO: A enxertia cutânea se caracteriza pelo transplante de um segmento de epiderme e derme sem comunicação com o local de origem, o que a diferencia dos retalhos e flaps cutâneos. É uma excelente opção para recobrimento de lesões extensas em que existe a impossibilidade de recobrir o defeito com retalhos ou por aproximação. As diferentes técnicas cirúrgicas existentes oferecem ao cirurgião possibilidades para se obter sucesso em lesões extensas em que existem tensão e ausência de tecido suficiente para o fechamento. Para que este sucesso seja alcançado cuidados com a coleta do enxerto, preparo correto do leito receptor, cuidados pós operatórios devem ser minimamente seguidos para que a completa revascularização do enxerto seja alcançada.

Palavras-chave: Enxertos de pele. Cães. Gatos.

SUMMARY: Skin grafting consists of the transplant of an epidermis and dermis segment with no communication with its place of origin, which makes it different from skin scraps and flaps. It is a great option for coating extensive lesions where there is the impossibility of coating the skin defect with scraps or by approximation. The different surgical techniques provide the surgeon with successful possibilities in extensive lesions in which there is tension and absence of enough tissue for closing. In order to reach such success, collecting the graft carefully, preparing the receptor correctly, as well as the post operative care must be followed strictly so that complete revascularization of the graft is achieved.

Keywords: Skin grafts. Dogs. Cats.

INTRODUÇÃO

Um enxerto cutâneo corresponde a um segmento da epiderme e da derme que é completamente removido do corpo e transferido para o local receptor (HEADLUND, 2008), e também chamado de enxerto cutâneo livre, pois envolvem a remoção da pele completa a partir de uma área do corpo e sua implantação em outra (POPE, 1996).

O histórico da enxertia cutânea é repleto de controvérsias, pois alguns acreditam que a técnica de enxertia ainda é mal atribuída a alguns. O que se sabe, é que tradicionalmente se iniciou na Índia, usando retalhos da região malar e fronte (HERMAN, 2002). Primeiramente, foi visto que os retalhos pediculados cutâneos foram anteriormente descritos, para posteriormente descrever-se a técnica de enxertia, a qual diferentemente da primeira não possui qualquer comunicação vascular com a região doadora (ANG, 2005).

Os enxertos são classificados da seguinte maneira: auto-enxertos (enxertos autógenos)- os locais receptores e doadores provêm do mesmo animal; aloenxertos (homoenxertos)- os locais receptores e doadores pertencem a animais geneticamente diferentes, mas da mesma espécie; xenoenxertos (heteroenxertos) - os locais receptores e doadores encontram-se em animais de espécies diferentes. Do ponto de vista clínico, os auto-enxertos são o tipo mais bem sucedido de enxerto, e são utilizados como

¹ Doutoranda no Programa de Pós Graduação em Cirurgia Veterinária- FCAV Unesp Jaboticabal Endereço: Rua Professor Valdir Pedro Morano número 700 ap.305 bloco B Bairro Jardim Bela Vista CEP 14883-260 Jaboticabal-SP
Email: larissa_hermeto@yahoo.com.br

² Professor Dr. Associado, Departamento de Medicina Veterinária, Área de Cirurgia e Anestesiologia, Faculdade de Medicina Veterinária e Ciência Animal, Universidade Federal de Mato Grosso do Sul, Brasil.

permanentes porque o enxerto e o hospedeiro são idênticos. Os xenoenxertos e os aloenxertos podem ser usados como revestimento temporário, pois acabam sendo rejeitados (SWAIM, 2007).

Reconstruções de lesões distais são complicadas pela escassez de tecidos locais e a freqüente associação de injúrias ortopédicas com perda cutânea (CORR, 2009). Cicatrizações por segunda intenção ou tração cutânea são utilizadas para feridas envolvendo menos de 30% da circunferência do membro (FOWLER, 2006), e devemos lembrar que grandes feridas tratadas por segunda intenção acarretam em prolongamento do tratamento e dor aos pacientes. Em medicina humana o tratamento de feridas de forma aberta está em desuso, por acarretar em desconforto e dor (KELTON, 1999).

Enxertos cutâneos são recomendados para reconstrução de grandes lesões superficiais depois do preparo de um leito de granulação ou imediata reconstrução sobre feridas limpas (FOWLER, 2006). Estas lesões geralmente impedem o desvio do tecido e a elaboração de retalhos locais para o reparo (SWAIM, 2007).

CLASSIFICAÇÃO DOS ENXERTOS

Os enxertos cutâneos podem ser utilizados tanto com espessura completa quanto com espessura dividida ou parcial. Os enxertos de espessura completa consistem da epiderme e da derme completa, e os de espessura dividida ou parcial consistem da epiderme e de camadas variáveis da derme. Alguns autores definem enxertos parciais como laminares ou delgados. A vantagem deste é que a viabilidade dele é maior do que o de espessura total. As principais desvantagens são maior fragilidade, ausência de crescimento de pêlos em alguns casos, e além de que a coleta requer material específico, muitas vezes oneroso (SWAIM, 2007).

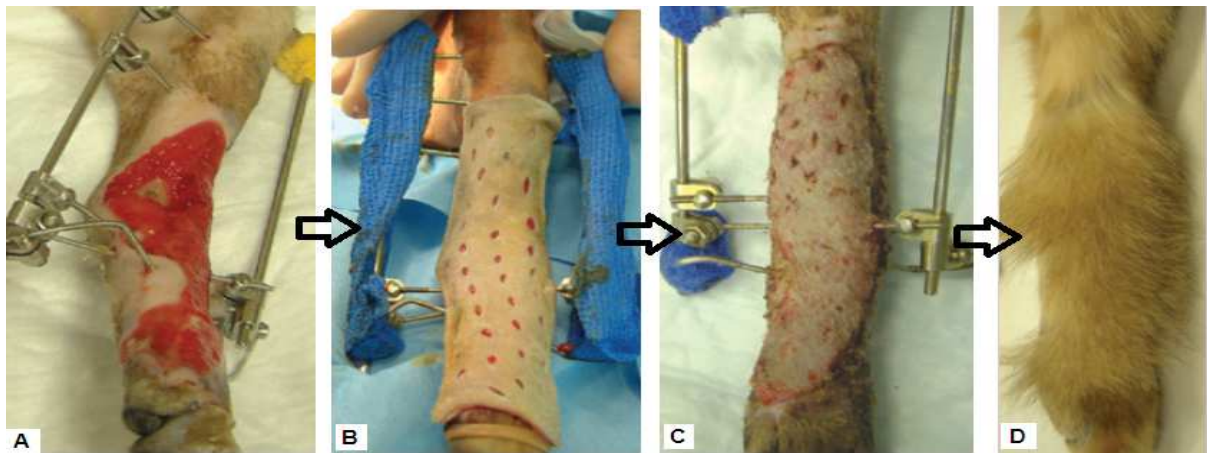
Os enxertos de espessura completa têm várias vantagens sobre os enxertos de espessura parcial. Os enxertos de espessura completa possuem todos os componentes secundários que fazem que seu aspecto se aproxime mais de uma pele normal, pois ocorre o crescimento de pêlos e são capazes de suportar um traumatismo tão bem quanto a pele normal circundante. Diferente dos enxertos parciais, os enxertos de espessura completa não necessitam de material especial para a coleta, além disso, a taxa de sucesso é tão boa quanto a obtida com enxertos de pele parciais (FOWLER, 2006).

Os enxertos de espessura total oferecem boa coloração e textura. A contração da ferida é mínima e as estruturas anexas da derme permanecem intactas (RATNER, 1998).

Apesar dos enxertos “pegarem” mais facilmente quando utilizados em espessuras parciais, eles são mais frágeis, o crescimento piloso não é adequado e eles sofrem maior contração e em gatos, observa-se dificuldade em recobrir a lesão com estes enxertos. Por essas razões, utiliza-se de preferência os enxertos de espessura total nesta espécie. (CORR, 2009)

Em cirurgias reconstrutivas, os enxertos de espessura total são mais comumente utilizados para reparar defeitos resultantes de cirurgias oncológicas (RATNER, 1998), e também amplamente utilizados em reconstruções de lesões desiguais e amplas nas extremidades (Figura 1) (POPE, 1996).

Figura 1. Utilização de enxertos em lesões distais. A técnica pode ser utilizada em associação a lesões ortopédicas. A- Observa-se leito de granulação saudável no momento da enxertia; B – transoperatório: o enxerto foi preparado em malha e colocado sob o leito receptor ; C- nono dia após a enxertia; D- aspecto excelente após completa cicatrização.



Fonte: (CORR, 2009).

Os enxertos podem ser confeccionados com ou sem malhas (SWAIM, 2007). Os enxertos em malha são aqueles que possuem incisões em fileiras paralelas em forma de fendas alternadas, o que promove drenagem, flexibilidade, conformação e expansão (HEADLUND, 2008). Este tipo de enxerto oferece muitas vantagens, podendo ser expandidos para recobrir defeitos grandes se os sítios doadores forem limitados, conformando bem as superfícies irregulares, permitindo que as fendas proporcionem a drenagem do exsudato, sendo colocados em áreas difíceis de imobilizar (POPE, 1996). Estes enxertos podem ser confeccionados com um dispositivo especial de expansor de enxerto ou a mão livre. Enxertos transformados mecanicamente em malha são mais expansíveis que aqueles feitos a mão livre, pois o primeiro se expande em mais de uma direção, e o segundo em apenas uma direção. O aspecto cosmético é melhor quando as fendas são colocadas paralelamente as linhas de tensão de pele (HEADLUND, 2008).

Os enxertos em sementeira, tampão, punção e em faixas são indicados em feridas menores, em áreas que não estejam sujeitas ao uso excessivo ou traumatismo externo (HEADLUND, 2008). São pequenos fragmentos de pele, de tamanhos e formas variáveis conforme sua nomenclatura, aplicados a um leito de tecido de granulação com espaçamento regular entre os enxertos, que podem ser obtidos por beliscamento, punção ou coleta em tiras. São indicados principalmente em tecidos de granulação, feridas com contorno irregular ou com infecção de baixa intensidade (SWAIM, 2007).

FASES DA REVASCULARIZAÇÃO DO ENXERTO

A sobrevivência do enxerto depende da absorção de líquidos teciduais e da revascularização (HEADLUND, 2008).

Ocorre progressivo ganho de resistência entre o enxerto e o leito, e o maior ganho dessa força se dá durante as primeiras 8 horas subseqüentes a aplicação do enxerto. A degeneração tem início em um enxerto de pele imediatamente depois de sua coleta do local doador, e a regeneração começa após sua aplicação no leito receptor. A regeneração progride mais lentamente que a degeneração. A força de aderência do enxerto aumenta conforme o tecido fibroso se forma, no décimo dia de pós-operatório já ocorreu uma união firme. Os processos regenerativos devem ser superiores aos processos degenerativos por volta do sétimo e oitavo dia do pós-operatório (SWAIM, 2007).

EMBEBIÇÃO PLASMÁTICA

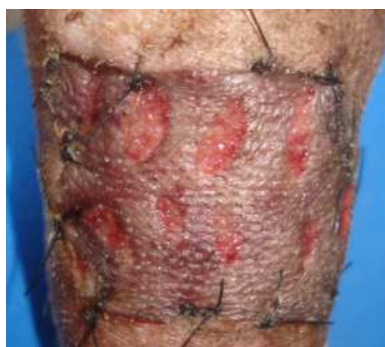A revascularização do enxerto é precedida por uma fase isquêmica denominada de estágio de embebição plasmática (RATNER, 1998).

Após a remoção de um enxerto da área doadora, seus vasos sanguíneos sofrem espasmo e eliminam a maior parte dos elementos hêmicos pelas extremidades seccionadas dos vasos, os quais contêm eritrócitos e leucócitos polimorfonucleares, e estes acumulam-se entre o enxerto e seu leito, em decorrência do extravasamento de plasma a partir das vênulas do leito do enxerto (POPE, 1996).

Logo após a aplicação do enxerto, uma rede de fibrina adere o enxerto ao seu leito, e os filamentos de fibrina retraem-se, tracionando o enxerto até que ocorra a íntima aposição com o leito. Fibroblastos, leucócitos e fagócitos invadem a rede de fibrina, convertendo-a em uma rede de tecido fibroso entre o enxerto e o seu leito (POPE, 1996). O enxerto absorve o exsudato e se torna edematoso, aumentando em 40% seu peso (RATNER, 1998). A ação capilar traciona as células e o soro para os vasos sanguíneos dilatados do enxerto, mantendo esses vasos dilatados até a revascularização e proporcionando a devida nutrição para os tecidos (SWAIM, 2007).

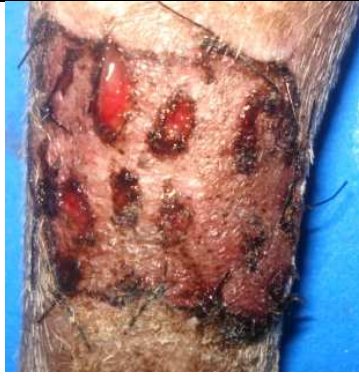A absorção de produtos da hemoglobina confere ao enxerto um aspecto cianótico (figura 2).

Figura 2. Aspecto cianótico esperado após 48 horas de enxertia cutânea.



O líquido absorvido também se difunde para os tecidos intersticiais do enxerto, produzindo edema; este edema atinge seu máximo por volta de 48 a 72 horas após a aplicação do enxerto. A circulação é restabelecida nesse momento, aproximadamente; no entanto, é possível que o retorno venoso não seja adequado, e que o edema aumente. Com a melhora das drenagens venosa e linfática, o líquido é eliminado do enxerto, e ocorre a regressão do edema. Assim, o enxerto retorna ao seu peso normal por volta do oitavo dia de pós-operatório (POPE, 1996). (Figura 3)

Figura 3. Presença de leve exsudação, e ausência de edema ao oitavo dia após enxertiacutânea.



A fibrina abaixo do enxerto vai gradativamente sendo substituída pelo tecido de granulação, o que adere permanentemente o enxerto ao seu leito. Com esta aposição, o processo de revascularização pode se iniciar (RATNER, 1998).

INOSCUÇÃO

As anastomoses de vasos do enxerto com vasos de calibre semelhante ao leito receptor, chamado de inosculação, podem iniciar-se em um dia após o procedimento. Brotos vasculares do leito receptor seguem o retículo de fibrina para encontrar vasos seccionados preexistentes no enxerto. A rede de fibrina que mantém fixo o enxerto ao seu leito serve como estrutura de sustentação ao longo da qual estes brotos vasculares provenientes do leito receptor do enxerto crescem e encontram as extremidades seccionadas dos vasos do enxerto. Muitos vasos podem entrar em contato e sofrer anastomose, mas poucos sobreviverão (POPE, 1996). Formam-se anastomoses vasculares e inicia-se o fluxo de sangue para o enxerto. Primeiramente o fluxo é lento e desorganizado, mas entre o quinto e sexto dia aproxima-se do normal. Os enxertos também podem ser revascularizados pelo crescimento de novos vasos do enxerto para o leito receptor. Novos vasos se formam por brotamento endotelial e estabelecem anastomoses com outros brotos ou vasos formados. Em 48 a 72 horas podem ser encontrados brotos vasculares no interior das camadas mais baixas dos enxertos. Novas conexões vasculares são remodeladas, diferenciam-se e amadurecem até que se forme um sistema de arteríolas, vênulas e capilares. Novos vasos linfáticos se formam, estabelecendo a drenagem linfática no quarto ou quinto dia de pós-operatório (HEADLUND, 2008).

PENETRAÇÃO E CRESCIMENTO INTERNO DE NOVOS VASOS

Os enxertos também são revascularizados pelo crescimento interno de novos vasos, desde o leito até o enxerto. Esses vasos podem crescer na derme, ou no interior de vasos preexistentes no enxerto, que servem como condutores inviáveis para os novos vasos (PAVLETIC, 2007).

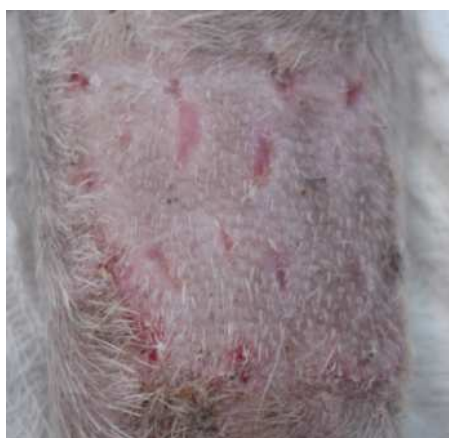As células endoteliais, em seu processo de crescimento interno, podem estabelecer contato com áreas endoteliais sobreviventes em antigos vasos do enxerto, ocorrendo anastomose, resultando em uma revascularização mais rápida. O crescimento interno dos capilares novos se dá em uma velocidade aproximada de 0,5 mm/dia (POPE, 1996).

Os vasos do enxerto que não estão envolvidos na inosculação ou no crescimento interno de novos vasos degeneram e desaparecem. Os vasos recém formados são tortuosos e irregularmente dilatados. A maturação dos vasos começa dentro de 48 horas após o surgimento de novos capilares indiferenciados. Os vasos que recebem grande parte da irrigação sanguínea formam arteríolas, pelo processo de retificação e dilatação. Esse processo de maturação e diferenciação terá continuidade até o desenvolvimento de um novo sistema de arteríolas, vênulas e capilares. (POPE, 1996). Além dos vasos sanguíneos formam-se

novos vasos linfáticos, para a drenagem do enxerto, por volta do quarto ou quinto dia (HEADLUND, 2008).

Podemos observar o enxerto com aspecto relativamente normal, com crescimento piloso a partir do décimo dia após enxertia (FOWLER, 2006) (figura 4).

Figura 4. Crescimento piloso e total sobrevivência do enxerto ao décimo dia após enxertia cutânea.



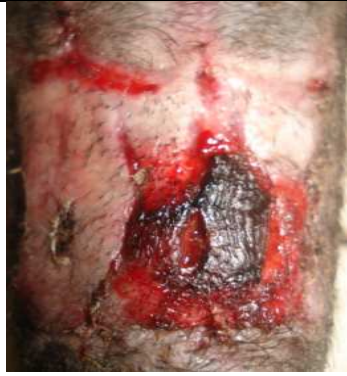FATORES A SEREM CONSIDERADOS

Os enxertos são aplicados em tecido de granulação sadio, ou sobre superfície fresca que esteja suficientemente vascularizada para que possa produzir tecido de granulação. Os enxertos não “pegarão” sobre ossos, cartilagens, tendão ou nervo desnudado. Feridas infectadas, tecidos esmagados, tecidos submetidos à radiação intensa, tecido de granulação muito antigo ou hipertrofiado, úlceras crônicas representam leitos inadequados para enxertos (SWAIM, 2007).

Qualquer acúmulo de material como pus, sangue, soro, hematoma ou corpo estranho entre o enxerto e o leito receptor retarda ou impossibilita a revascularização do enxerto, podendo levar a necrose deste. O movimento entre o enxerto e o leito receptor pode também ocorrer a perda deste. A fibrinólise causada secundariamente a uma infecção bacteriana destrói a “cola” de fibrina inicial entre o leito e o enxerto, resultando em movimentação e posterior necrose (PAVLETIC, 2007).

A figura 5 demonstra necrose parcial do enxerto que pode ter sido ocasionada por movimentação intensa do local da enxertia.

Figura 5. Necrose parcial de enxerto cutâneo.



CUIDADOS PÓS-OPERATÓRIOS

Os cuidados com curativos e trocas de bandagens requerem maior atenção quando comparados com retalhos e, portanto tornam-se mais onerosos (CORR, 2009). Há informações específicas sobre a aplicação de bandagens e talas para cada tipo de enxerto. A frequência da troca de bandagens depende do tipo de enxerto e da ferida, variando de trocas diárias a trocas a cada 48 e 72 horas. Deve-se utilizar uma

camada de gaze não aderente pelo menos na primeira camada. Para facilitar a remoção do curativo, pode-se utilizar solução salina morna para seu amolecimento, caso ele esteja aderido a ferida no momento do curativo. A aplicação de bandagens é feita por no mínimo 2 a 3 semanas, pode ser necessária uma bandagem porosa por mais 10 a 14 dias. Além da aplicação de bandagens, a imobilização da área enxertada é indispensável. Empregam-se bandagens volumosas, tipóias e gessos (PAVLETIC, 2007).

Nos enxertos em sementeira ou tampões, a troca de curativos deve ser feita a cada 3 ou 5 dias, pois ocorre o risco de deslocamento dos mesmos. O contato entre o enxerto e seu leito é essencial para sua sobrevivência. Para conseguir contato adequado o leito deve estar livre de resíduos e irregularidade. Deve-se imobilizar o enxerto com suturas e ataduras, minimizando a sua movimentação facilita a aderência. Ataduras imprópriamente enrugadas ou apertadas desgastam o enxerto, podendo ocasionar necrose, elas devem ser bem acolchoadas e volumosas para restringir o movimento do membro (HEADLUND, 2008).

Zanini *et al.* (2004) em publicação sobre curativos compressivos em enxertia cutânea, descreveram que o enxerto não apresenta pedículo vascular, e o objetivo do curativo compressivo é otimizar o contato do enxerto com o leito da ferida e permitir adequada angiogênese. Segundo os autores, o curativo compressivo reduzirá a possibilidade de deslocamentos que comprometeriam essa comunicação. Além do mais, possibilitará menor ocorrência de hematoma e seroma, eventos que habitualmente conduzem à perda de vitalidade e, por conseqüência, à falência do enxerto. Os autores advertem que coleções sangüíneas, purulentas ou serosas devem ser drenadas. O curativo pode ser recolocado após a correção desses eventos adversos descritos.

É importante salientar que a assepsia seja realizada de forma efetiva em todas as etapas, pois as infecções podem acarretar em perda total ou parcial do enxerto (CORR, 2009).

Cerca de três semanas após a enxertia, um enxerto pode parecer bem vascularizado com uma inserção resistente de tecido conjuntivo na ferida. Contudo, ao se interromper a aplicação de bandagens, é possível que o animal persista em molestar o enxerto com sua lambadura. O uso de colares elisabetanos é recomendado por cerca de um mês após a enxertia (PAVLETIC, 2007).

CONCLUSÃO

O uso de enxertos cutâneos é uma opção eficiente que deve ser explorada pelo cirurgião veterinário. O aspecto cosmético e funcional deve ser levado em conta em reconstituições de lesões cutâneas severas e extensas. O conhecimento sobre as fases da revascularização do enxerto, detalhes da técnica cirúrgica escolhida e cuidados do pós operatório devem ser atenciosamente seguidos, o que leva ao sucesso terapêutico, satisfação do cirurgião e conforto do paciente.

REFERÊNCIAS

- ANG, G.C. History of skin transplantation. **Clinics in Dermatology**, v. 23, p. 320-24, 2005.
- CORR S. Intensive, Extensive, Expansive. Managment of distal limb shearing injuries in cats. **Journal of Feline Medicine and Surgery**, v. 11, p. 747-57, 2009.
- FOWLER, D. Distal limb and paw injuries. **Vet Clin Small Anim**, v. 36, p. 819-845, 2006.
- HEADLUND, C.S. Cirurgia do sistema tegumentar. In: Fossum, TW. **Cirurgia de pequenos animais**. 3ª Ed. São Paulo: Elsevier; 2008; p. 224-278.
- HERMAN, A.R. The history of skin grafts. **J Drugs Dermatol**, v. 3, p. 298- 301, 2002.
- KELTON, P.L. Skin grafts. **Sel Reading Plastic Surg**, v.9, n.1, 1999.
- PAVLETIC, M.M. Tegumento. In: Slatter. **Manual de cirurgia de pequenos animais**. 3. ed: São Paulo: Manole; 2007; p. 255-57.
- POPE, E.R. Enxertadura cutânea em malha. In: BOJRAB. **Técnicas atuais em cirurgia de pequenos animais**. 3. ed. São Paulo: Roca; 1996. p.447-51.
- RATNER D. Skin grafting: From Here to There. **Excision and Repair**, v. 16, n.1, p.75-90, 1998.
- SWAIM, S.F. Enxertos cutâneos. In: Slatter. **Manual de cirurgia de pequenos animais**. 3.ed: São Paulo: Manole; 2007. p. 405-15.
- ZANINI, M.; FILHO, C.D.S.M.; TIMONER, F. Uso de esponja cirúrgica para curativo compressivo de enxerto cutâneo. **An Bras Dermatol**, v.79, p.359-62, 2004.