
USO DA TÉCNICA DE HOTZ-CELSUS MODIFICADA PARA CORREÇÃO DE ENTROPIO CONGÊNITO EM POTRO - RELATO DE CASO

DANEZE, Edmilson Rodrigo¹
MONTELLO NETO, Joel de Souza²
DIAS, Bianca Paludeto²
SOUSA, Brunna Louise Nunes de³

Recebido em: 2016.07.02

Aprovado em: 2017.07.06

ISSUE DOI: 10.3738/21751463.1701

RESUMO: Um potro, macho, meio sangue Quarto de Milha, de 15 dias de idade, pesando 76 kg, foi admitido para avaliação oftalmológica. Ao término do exame físico concluiu-se que o animal apresentava entropião da pálpebra inferior esquerda, fazendo com que os cílios entrassem em contato com o globo ocular, irritando-o e causando dor, epífora, blefaroespasm e ceratite; o teste de fluoresceína foi positivo. Optou-se, então, pela correção cirúrgica através da técnica de Hotz-Celsius modificada. Durante 20 dias o animal permaneceu sob cuidados constantes, curativos e administração de medicamentos. Após esse período, o mesmo obteve alta hospitalar, apresentando-se alerta, responsivo aos estímulos visuais, sem sinais de dor, blefaroespasm ou epífora; o teste de fluoresceína foi negativo. Nas condições em que esse estudo foi desenvolvido, concluímos que a técnica de Hotz-Celsius modificada apresentou resultado satisfatório na remissão dos sinais clínicos e na correção do entropião de pálpebra inferior do equino meio sangue Quarto de Milha.

Palavras chave: Equino. Epífora. Blefaroespasm. Ceratite. Lesão de córnea.

THE MODIFIED HOTZ-CELSUS TECHNIQUE TO CORRECT CONGENITAL ENTROPION IN FOAL - CASE REPORT

SUMMARY: A foal, male, Quarter Horse half blood, 15 days old, weighing 76 kg, was admitted to for an ophthalmic evaluation. At the end of the physical examination was concluded that the animal had left lower eyelid entropion, causing the eyelashes to get in touch with the eye, irritating it and causing pain, epiphora, blepharospasm and keratitis; fluorescein test was positive. It was decided then by the surgical technique modified Hotz-Celsius. During 20 days the animal remained under constant care, dressings and drug delivery. After this period, it was discharged, was alert, responsive to visual stimuli, no signs of pain, blepharospasm or epiphora; fluorescein test was negative. From the way this study was conducted, we conclude that Hotz-Celsius technique modified presented satisfactory result in remission of clinical signs and entropion correction lower eyelid of the foal.

Keywords: Horse. Epiphora. Blepharospasm. Keratitis. Corneal injury.

INTRODUÇÃO

O entropião caracteriza-se pela inversão para dentro da margem palpebral, fazendo com que os cílios entrem em contato com a córnea e a conjuntiva (MOORE, 1992; WILKIE, 2000;

¹ Programa de Pós-graduação em Medicina Veterinária, Universidade Estadual Paulista, Jaboticabal-SP.

² Hospital Veterinário, Faculdade Dr. Francisco Maeda, Ituverava-SP.

³ Médica Veterinária Autônoma.

BROOKS, 2002; VAALA et al., 2006; WOUK et al., 2009). Podem ser de origem congênita ou adquirido (HEDLUND, 2007). Quando adquirido, geralmente encontra-se associado à autotrauma, desidratação (FENGER, 2000), septicemia (MOORE, 1992), prematuridade, falta de gordura periorbitária (VAALA et al., 2006), anoftalmia, enoftalmia, microftalmia (WILKIE, 2000; FONSECA JUNIOR et al., 2007) ou dor ocular crônica, que resulta em entrópio espástico (SLATTER, 2005).

Há descrição da alteração em várias espécies animais, como cães, gatos (GOUGH; THOMAS, 2004; READ; BROUN, 2007), bovinos (COSTA et al., 2005; CATALANO; BERTONHA, 2011), ovinos (GREEN et al., 1995), equinos (PEIFFER JR et al., 1977; HENRIKSEN et al., 2013), macacos (PEIFFER JR et al., 1980) e camelos (YERUHAM et al., 2002), assim como em humanos (MOURA et al., 2005; FONSECA JUNIOR et al., 2007; BERNARDES et al., 2008). Em animais, é encontrada com maior frequência nos jovens (FENGER, 2000; SLATTER, 2005; VAALA et al., 2006).

A correção do entrópio é sempre necessária e, independente da técnica utilizada, objetiva a obtenção de uma pálpebra funcional e de aspecto estético satisfatório (CHOO, 2002; WOUK et al., 2009). Ademais, quanto mais prontamente for corrigido melhores serão os resultados (VAALA et al., 2006). Os casos podem ser corrigidos temporariamente mediante pregueamento palpebral com suturas verticais do tipo Lembert ou colchoeiro (WILKIE, 2000; WOUK et al., 2009), fita adesiva (IRVINE et al., 1994), aplicação de agrafos cirúrgicos (SLATTER, 2005) ou aplicações subcutâneas de antibióticos, parafina, óleo mineral (GELATT; GELATT, 1994; HEDLUND, 2007) ou toxina botulínica (CLARKE; SPALDON, 1988; STEEL et al., 1997). Em alguns casos, essas técnicas podem resolver o problema definitivamente (SANCHEZ; GIGUÈRE, 2012).

No entanto, mesmo sendo raramente necessário, alguns casos podem requerer intervenção cirúrgica (MOORE, 1992; WILKIE, 2000; SANCHEZ; GIGUÈRE, 2012). Sendo a técnica de Hotz-Celsus modificada o procedimento cirúrgico que proporciona resultados mais consistentes nesses casos (AUER; STICK, 2006; BASHER, 2007). Contudo, a cirurgia definitiva não é recomendada em animais jovens, pois a maturidade facial ainda não foi alcançada (SLATTER, 2005; HEDLUND, 2007; AQUINO, 2008), podendo acarretar função anormal das pálpebras e problemas secundários (MOORE, 2006), ou necessitando de nova cirurgia reparadora no futuro (GELATT; GELATT, 1994).

Mesmo sendo considerada uma afecção comum em equinos, são poucos os relatos e estudos específicos sobre entrópio em equinos encontrados na literatura mundial. Nesse sentido, o presente trabalho teve por objetivo relatar um caso de entrópio congênito, corrigido por meio da

técnica de Hotz-Celsus modificada, que apresentou resultado satisfatório na correção do entrópio de pálpebra inferior de um potro.

RELATO DO CASO

Um potro, macho, meio sangue Quarto de Milha, produto de transferência de embrião (gestação e parto ocorreram normalmente), pelagem alazã, com 15 dias de idade, pesando 76 kg, foi admitido no Hospital Veterinário da Faculdade Dr. Francisco Maeda, Ituverava-SP, com histórico de blefaroespasmos e epífora no olho esquerdo.

Durante o exame físico, observou-se que o animal estava alerta, responsivo e com boa saúde geral. O animal apresentava resposta positiva a movimentos livres, postura, coordenação e porte da cabeça, assim como a estímulos visuais, como reflexo de ameaça, em ambos os olhos. No entanto, o olho esquerdo apresentava fechamento incompleto de pálpebras, além de moderada epífora e blefaroespasmos. Ao observar as pálpebras constatou-se inversão total da porção central da margem palpebral inferior para dentro. Na porção ventral da córnea observou-se opacidade difusa, edema corneano moderado e neovascularização perilimbal superficial discreta, indicando ceratite. Não foi possível realizar exame de fundo de olho e avaliação do segmento posterior devido a miose. Na porção corneana com opacidade observou-se retenção de fluoresceína em uma área de aproximadamente 3,0 mm², indicando ulceração. Não foram observadas anormalidades no olho direito.

Ao término do exame físico, concluiu-se que a inversão total da margem palpebral inferior para dentro do olho, proporcionou que os cílios entrassem em contato com o globo ocular, irritando-o e causando blefaroespasmos, epífora, ceratite e dor moderada. O diagnóstico final foi de entrópio da pálpebra inferior esquerda.

Com o consentimento do proprietário, o animal foi internado para observação e avaliação. Os exames laboratoriais realizados (hemograma completo e bioquímica sérica) não apresentaram alterações dignas de nota. Assim sendo, optou-se pela correção cirúrgica do entrópio por meio da técnica de Hotz-Celsus modificada.

Previamente o animal foi mantido em jejum hídrico e alimentar por seis horas. O protocolo anestésico consistiu em sedação prévia com xilazina (0,5 mg/Kg, IV), indução anestésica com diazepam (0,05 mg/Kg, IV) associado a cetamina (2,0 mg/Kg, IV) e manutenção com isoflurano vaporizado em 100% de oxigênio via sonda endotraqueal conectada a um vaporizador universal. Com o paciente anestesiado e posicionado em decúbito lateral direito sobre a mesa cirúrgica, e após tricotomia e antissepsia prévia da região orbital, foi realizada a demarcação elíptica da quantidade de pele a ser excisada: o limite superior da elipse foi demarcado a 0,4 mm da linha dos cílios e o limite inferior a 0,8 mm. A área demarcada foi removida juntamente com o tecido

subcutâneo. Por último, foi revisada a hemostasia e a ferida cirúrgica foi suturada com fio vycril 3-0 em padrão simples separado.

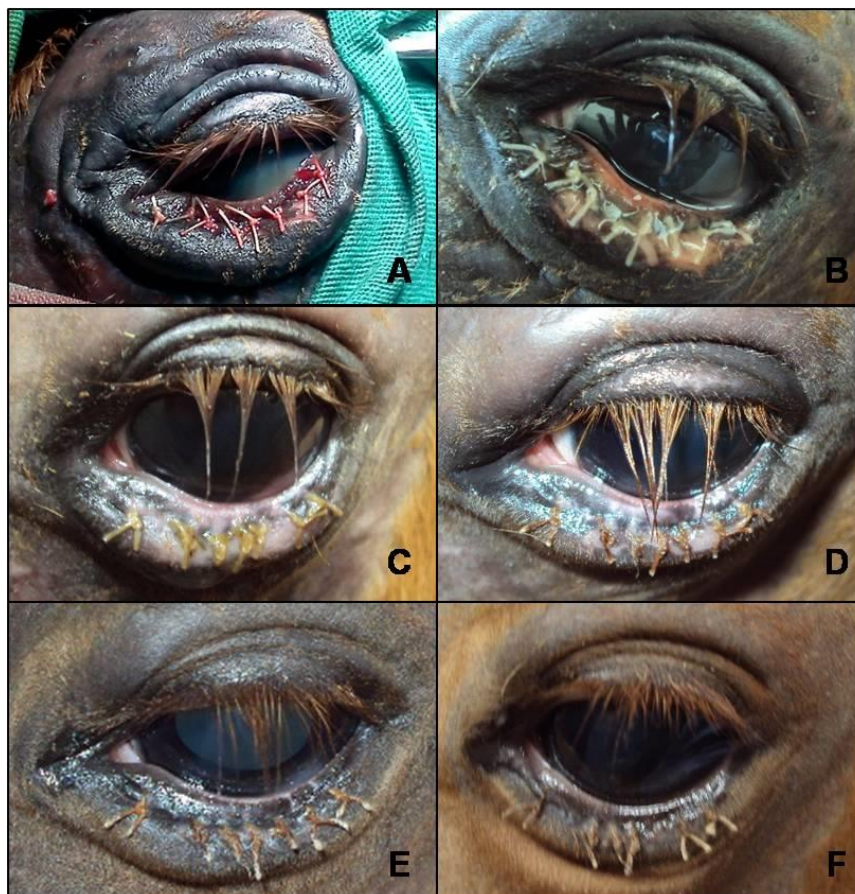
Para o pós-operatório foi prescrito a administração de diurético anti-hipertensivo associado à anti-inflamatório esteroidal (triclormetiazida 10 mg/ml e dexametasona 0,5 mg/ml, 5,0 ml, IM, dose única), analgésico (flunixin meglumine, 1,1 mg/Kg, IM, a cada 24 horas, durante 5 dias); antibiótico (ceftiofur, 5,0 mg/Kg, IM, a cada 12 horas, durante 10 dias), soro antitetânico (5.000 UI, IM, dose única) e probiótico equino (4,0 g, VO, a cada 12 horas, durante 15 dias). Para o tratamento da ferida cirúrgica, foi prescrito colírio a base de tobramicina (1 gota, a cada 3 horas, durante 15 dias) e pomada oftálmica (associação de acetato de retinol, aminoácidos, metionina e cloranfenicol, 1,0 cm, a cada 6 horas, durante 15 dias). Foi recomendada limpeza diária da ferida cirúrgica, inicialmente com solução tópica antisséptica (5,0 ml de iodopovidona a 2% diluído em 500 ml de solução fisiológica, a cada 12 horas, durante 5 dias), após esse período, limpeza com solução fisiológica (a cada 12 horas, durante 10 dias).

Durante o período de internação foi possível acompanhar a cicatrização da ferida cirúrgica e a gradativa redução do edema peripalpebral (Figura 1). Decorridos 20 dias observou-se o pleno re-estabelecimento anatômico da pálpebra inferior esquerda do animal, a re-epitelização total da córnea (transparência córnea) e desaparecimento dos sinais clínicos observados na admissão. O teste de fluoresceína realizado nesse momento foi negativo.

Assim sendo, o animal obteve alta hospitalar apresentando-se alerta, responsivo a estímulos visuais, sem sinais de blefarospasmo, epífora ou dor.

O animal foi acompanhado durante aproximadamente um ano e não foram observadas anormalidades palpebrais ou faciais. O proprietário foi orientado a entrar em contato com a equipe caso observasse alguma anormalidade no olho ou face do animal. Contudo, decorridos quatro anos, não houve nenhum contato.

Figura 1. Olho esquerdo de equino submetido a tratamento de entrópio congênito da pálpebra inferior pela técnica de Hotz-Celsus modificada. Em A, ao término do procedimento cirúrgico; B, após 24 horas; C, após 7 dias; D, após 10 dias; E, após 14 dias; F, após 20 dias.



DISCUSSÃO

No presente caso, o animal foi admitido com histórico de blefarospasmo e epífora, porém, durante o exame físico também foi constatada a presença de ceratite, e úlcera de córnea. No entanto, além desses sinais, o entrópio também pode estar associado a fotofobia, conjuntivite (FENGER, 2000; WILKIE, 2000; SLATTER, 2005; SAPERSTEIN, 2006; MITCHELL, 2009), miose, espasmos do corpo ciliar (VAALA et al., 2006), assimetria palpebral (MOORE, 2006) ou, ainda, secreção ocular purulenta quando houver infecção bacteriana secundária (WOUK et al., 2009).

Os sinais oftálmicos apresentados pelo animal são atribuídos ao atrito dos cílios com o globo ocular (SLATTER, 2005; VAALA et al., 2006). Porém, se o atrito for persistente e não solucionado a tempo, as lesões decorrentes do entrópio podem resultar em úlcera de córnea e perfuração corneana, interferindo na visão definitivamente (FENGER, 2000; WILKIE, 2000; SLATTER, 2005; SAPERSTEIN, 2006; MOORE, 2006; MITCHELL, 2009; WOUK et al., 2009). Ademais, em animais jovens pode ser difícil avaliar a visão, especificamente do nascimento até cerca de 14 dias de idade, pois o reflexo de ameaça é normalmente ausente (SANCHEZ; GIGUÈRE, 2012). No entanto, como o animal foi considerado normal nos exames clínicos e responsivo aos estímulos visuais, pode-se inferir que sua visão estava preservada, mesmo com a lesão da córnea.

Dentre as várias técnicas cirúrgicas disponíveis para correção do entrópio em animais (READ; BROUN, 2007; AQUINO, 2008, BASHER, 2007), a técnica de Hotz-Celsus modificada é a mais empregada e a que proporciona resultados mais consistentes (GELATT; GELATT, 1994; COSTA et al., 2005; SLATTER, 2005; BASHER, 2007), inclusive nos equinos (WILKIE, 2000; AUER, 2006; BASHER, 2007).

Contudo, a técnica de Hotz-Celsus modificada é reservada para cavalos adultos (BROOKS, 2002). Nos potros, e demais animais jovens, o entropio deve ser corrigido através de técnicas que proporcionem alívio temporário e impedem a lesão corneal, adiando-se a correção cirúrgica definitiva até ser alcançada a maturidade facial (SLATTER, 2005; HEDLUND, 2007; AQUINO, 2008). No entanto, no presente caso, considerou-se que o defeito palpebral era de dimensão considerável e que, mediante a avaliação física realizada, o defeito não iria reduzir significativamente com o desenvolvimento do animal. Além disso, mesmo assumindo a possibilidade de uma segunda cirurgia corretiva a opção pelo uso da técnica cirúrgica de maneira imediata contribuiu para a resolução da úlcera de córnea evitando desta maneira sequelas permanentes na visão do animal. Ademais, o prognóstico para a correção do entrópio é bom quando o procedimento cirúrgico é realizado corretamente (FENGER, 2000; MOORE, 2006; HEDLUND, 2007).

Assim sendo, passados 20 dias da correção cirúrgica, observou-se o pleno restabelecimento funcional da pálpebra inferior e ausência de anormalidades faciais. Assim, o animal recebeu alta hospitalar apresentando-se alerta, responsivo a estímulos visuais, sem sinais de blefarospasmo, epífora ou dor. Como não houve nenhum contato no decorrer de quatro anos após o procedimento cirúrgico, sugere-se que a recuperação do animal foi satisfatória.

CONCLUSÃO

Nas condições em que esse estudo foi desenvolvido, concluímos que a técnica de Hotz-Celsius modificada em potros apresentou resultado satisfatório na remissão dos sinais clínicos e na correção do entrópio.

REFERÊNCIAS

- AQUINO, S. M. Surgery of the eyelids. **Topics in Companion Animal Medicine**, v.23, n.1, p.10-22, 2008.
- AUER, J. A.; STICK, J. A. **Equine surgery**. 3.ed. Missouri: W.B. Saunders: 2006. 1390p.
- BASHER, T. Cirurgia das pálpebras. In: SLATTER, D. **Manual de cirurgia de pequenos animais**. 3.ed. Barueri-SP: Manole, 2007. cap.87, p.1304-1339.
- BERNARDES, T. F. et al. Entrópio congênito primário da pálpebra superior. **Revista Brasileira de Oftalmologia**, v.68, n.1, p.53-58, 2008.
- BROOKS, D. E. Equine ophthalmology. **Proceedings of the Annual Convention of the AAEP**, v.48, p.300-313, 2002.
- CATALANO, F. A. R.; BERTONHA, C. M. Entrópio congênito em bovino da raça Tabapuã: relato de caso. **Veterinária e Zootecnia**, v.18, n.4, suppl.3, p.503-504, 2011.
- CHOO, P. H. Distichiasis, trichiasis and entropion: advances and management. **International Ophthalmology Clinics: Advances in Ophthalmology Plastic Surgery**, v.42, n.2, p.75-87, 2002.
- CLARK, J. R.; SPALTON, D. J. Treatment of senile entropion with butolinum toxin. **British Journal of Ophthalmology**, v.72, n.5, p.361-362, 1988.
- COSTA, C. M. B.; COSTA, J. L. O.; ALVIM, N. C.; BENTO, M. A. F.; VILA NOVA, R. Correção cirúrgica de entrópio congênito em bovino da raça Simbrasil. **Revista Científica Eletrônica de Medicina Veterinária**, v.4, n.1, 2005. Disponível em: www.revista.inf.br/veterinaria04/relatos/relato08.pdf
- FENGER, C. K. Doenças de potros. In: REED, S. M.; BAYLY, W. M. **Medicina interna equina**. Rio de Janeiro: Guanabara Koogan, 2000. cap.18, p.803-839.
- FONSECA JUNIOR, N. L.; LUCCI, L. M. D.; REHDER, J. R. C. L. A importância da enoftalmia senil no desenvolvimento do entrópio involucional. **Arquivo Brasileiro de Oftalmologia**, v.70, n.1, p.63-66, 2007.

GELATT, K. N.; GELATT, J. P. **Handbook of small animal ophthalmic surgery: extraocular procedures**. Oxford: Elsevier Science Inc., 1994. v.1, 195p.

GOUGH, A.; THOMAS, A. **Breed predispositions to disease in dogs and cats**. Carlton-Australia: Blackwell Publishing Ltda, 2004. 235p.

GREEN, L. E.; BERRIATUA, E.; MORGAN, K. L. The prevalence and risk factors for congenital entropion in intensively reared lamb in south west England. **Preventive Veterinary Medicine**, v.24, n.1, p.15-21, 1995.

HEDLUND, C. S. Surgery of the eye. In: FOSSUM, T. W. et al. **Small Animal Surgery**. 3.ed. St. Louis, Missouri: Mosby Elsevier, 2007. p.260-276.

HENRIKSEN, M. L.; PLUMMER, C. E.; BROOKS, D. E. Modified Kuhnt-Szymanowski surgical procedure for secondary cicatricial ectropion in a horse. **Veterinary Ophthalmology**, v.16, n.4, p.276-281, 2013.

IRVINE, S. et al. The entropion patch: a method of temporarily correcting involuntional entropion with adhesive tape. **Ophthalmic Surgery**, v.25, n.9, p.604-606, 1994.

MITCHELL, N. Equine corneal ulcers. **Irish Veterinary Journal**, v.62, n.12, p.818-824, 2009.

MOORE, C. P. Doenças do olho. In: SMITH, B. P. **Medicina interna de grandes animais**. 3.ed. Barueri-SP: Manole, 2006. cap.37, p.1149-1199.

MOORE, C. P. Eyelid and nasolacrimal disease. **Veterinary Clinics of North America: Equine Practice**, v.8, n.3, p.499-519, 1992.

MOURA, E. M.; VIEIRA, G. S. S.; VOLPINI, M. Combinação de duas técnicas para correção de entrópio palpebral recorrente: cirurgias de Bick modificada e de Blascovics. **Revista Brasileira de Oftalmologia**, v.64, n.4, p.262-266, 2005.

PEIFFER JR, R. L.; JOHNSON, P. T.; WILKERSON, B. J. Peripalpebral folds and entropion in a male crab-eating macaque (*Macaca fascicularis*). **Laboratory Animal Science**, v.30, n.1, p.113-115, 1980.

PEIFFER JR, R. L.; WILLIAMS, R.; SCHENK, M. Correction of congenital entropion in a foal. **Veterinary Medicine & Small Animal Clinician**, v.72, n.7, p.1219-1225, 1977.

READ, R. A.; BROUN, H. C. Entropion correction in dogs and cats using a combination Hotz-Celsus and lateral eyelid wedge resection: results in 311 eyes. **Veterinary Ophthalmology**, v.10, n.1, p.6-11, 2007.

SANCHEZ, L. C.; GIGUÈRE, S. **Newborn foal: now what?** Proceedings: North American Veterinary Conference, Orlando-FL, January 2012. Disponível em: <<http://extension.vetmed.ufl.edu/files/2012/03/Newborn-foal-now-what.pdf>>. Acesso em: 12 abr. 2012.

SAPERSTEIN, G. Defeitos congênitos e doenças hereditárias no equino. In: SMITH, B. P. **Medicina interna de grandes animais**. 3.ed. Barueri-SP: Manole, 2006. cap.48, p.1556-1588.

SLATTER, D. **Fundamentos de oftalmologia veterinária**. 3.ed. São Paulo: Roca. 2005. p.686.

STEEL, D. H. et al. Botulinum toxin for the temporary treatment of involutional lower lid entropion: a clinical and morphological study. **Eye**, v.11, n.4, p.472-475, 1997.

VAALA, W. E.; HOUSE, J. K.; MADIGAN, J. E. Conduta inicial e exame físico do neonato. In: SMITH, B. P. **Medicina interna de grandes animais**. 3.ed. Barueri-SP: Manole, 2006. cap.17, p.277-293.

WILKIE, D. A. Oftalmologia equina. In: REED, S. M.; BAYLY, W. M. **Medicina interna equina**. Rio de Janeiro: Guanabara Koogan, 2000. cap.14, p.635-654.

WOUK, A. F. P.; SOUZA, A. L. G.; FARIAS, M. R. Afecções dos anexos oftálmicos. In: LAUS, J. L. **Oftalmologia clínica e cirúrgica em cães e em gatos**. São Paulo: Roca, 2009. cap.3, p.33-68.

YERUHAM, I.; VAN STRATEN, M.; ELAD, D. Entropion, corneal ulcer and corneal haemorrhages in a one-humped camel (*Camelus dromedarius*). **Journal of Veterinary Medicine. B, Infectious Diseases and Veterinary Public Health**, v.49, n.8, p.409-410, 2002.

