

# 玻璃体腔注射雷珠单抗联合激光治疗视网膜分支静脉阻塞

王晓波, 吴国基, 张雪岩, 罗向东, 刘 丛

作者单位: (361000) 中国福建省厦门市, 厦门大学附属厦门眼科中心

作者简介: 王晓波, 男, 在读硕士研究生, 主治医师, 研究方向: 眼底病。

通讯作者: 王晓波. 282462923@qq.com

收稿日期: 2013-07-18 修回日期: 2013-11-12

## Intravitreal injection with ranibizumab combined laser photocoagulation for the treatment of branch retinal vein occlusion

Xiao-Bo Wang, Guo-Ji Wu, Xue-Yan Zhang, Xiang-Dong Luo, Cong Liu

Xiamen Eye Center of Xiamen University, Xiamen 361000, Fujian Province, China

Correspondence to: Xiao-Bo Wang. Xiamen Eye Center of Xiamen University, Xiamen 361000, Fujian Province, China. 282462923@qq.com

Received: 2013-07-18 Accepted: 2013-11-12

### Abstract

• AIM: To compare the safety and efficacy of intravitreal injection with ranibizumab combined with grid laser photocoagulation for the treatment of macular edema secondary to branch retinal vein occlusion (BRVO).

• METHODS: Thirty patients (30 eyes) with BRVO were randomized into two groups: Group 1 (14 eyes) received grid laser photocoagulation (GLP) treatment alone, Group 2 (16 eyes) received three loading doses 0.05mL/(0.5mg) of intravitreal injection with ranibizumab at monthly interval (*i. e.* 0, 1 month and 2 months) plus standard laser treatment 7d after the 1<sup>st</sup> injection. During the 6 months of follow-up, observation was made on the changes of the best-corrected visual acuity (BCVA) and central macular thickness (CMT) by OCT.

• RESULTS: After 6 months follow-up, the patients' BCVA in two groups were both improved with the combined treatment group better than the simple GLP group ( $P < 0.05$ ); OCT display that CMT of group 1 decreased by an average of  $236.4 \pm 113.0 \mu\text{m}$ , CMT of group 2 decreased by an average of  $386.6 \pm 195.5 \mu\text{m}$  with

the combined treatment group better than the simple GLP group ( $P < 0.05$ ).

• CONCLUSION: The effect of the combined treatment is better than that of the simple GLP treatment. Intravitreal injection with ranibizumab combined with grid laser photocoagulation for the treatment of macular edema secondary to branch retinal vein occlusion is effective and safe.

• KEYWORDS: branch retinal vein occlusion; macular edema; ranibizumab; laser photocoagulation

Citation: Wang XB, Wu GJ, Zhang XY, *et al.* Intravitreal injection with ranibizumab combined laser photocoagulation for the treatment of branch retinal vein occlusion. *Guoji Yanke Zazhi (Int Eye Sci)* 2013;13(12):2452-2455

### 摘要

目的: 观察玻璃体腔注射雷珠单抗联合黄斑区格栅样光凝治疗视网膜分支静脉阻塞 (branch retinal vein occlusion BRVO) 继发黄斑水肿的疗效和安全性。

方法: 据荧光素眼底血管造影 (FFA) 对 30 例 30 眼视网膜分支静脉阻塞继发黄斑水肿患者随机分为 2 组: 第 1 组 (14 眼) 单纯行黄斑区格栅样光凝 (GLP); 第 2 组 (16 眼) 玻璃体腔连续注射 3 次雷珠单抗 0.05mL/(0.5mg), 每次间隔 1mo, 第 1 次注射雷珠单抗 7d 后行 GLP 治疗。随访 6mo, 观察最佳矫正视力 (BCVA) 及光学相干断层扫描 (OCT) 检查黄斑中心凹厚度 (CMT) 的变化。

结果: 治疗 6mo 后两组患者最佳矫正视力 (BCVA) 均提高, 联合治疗组优于单纯 GLP 组 ( $P < 0.05$ )。OCT 显示第 1 组黄斑中心凹厚度平均降低  $236.4 \pm 113.0 \mu\text{m}$ , 第 2 组平均降低  $386.6 \pm 195.5 \mu\text{m}$ , 联合治疗组优于单纯 GLP 组 ( $P < 0.05$ )。

结论: 联合治疗的效果明显优于单纯 GLP 治疗的效果, 玻璃体腔内注射雷珠单抗联合黄斑区格栅样光凝术治疗视网膜分支静脉阻塞继发黄斑水肿安全有效。

关键词: 视网膜分支静脉阻塞; 黄斑水肿; 雷珠单抗; 激光光凝

DOI: 10.3980/j.issn.1672-5123.2013.12.26

引用: 王晓波, 吴国基, 张雪岩, 等. 玻璃体腔注射雷珠单抗联合激光治疗视网膜分支静脉阻塞. 国际眼科杂志 2013; 13(12): 2452-2455

## 0 引言

视网膜静脉阻塞(retinal vein occlusion, RVO)是一种突发性的眼科疾病,它是发病率仅次于糖尿病视网膜病变的视网膜血管疾病。根据阻塞部位可分为:视网膜中央静脉阻塞(central retinal vein occlusion, CRVO)和视网膜分支静脉阻塞(branch retinal vein occlusion, BRVO)。根据临床表现和预后可分为:非缺血型和缺血型。我国2007年调查研究显示, BRVO的发病率为1.3%, CRVO的发病率为0.1%<sup>[1]</sup>。RVO的并发症有黄斑囊样水肿(cystoid macular edema, CME)、视网膜及视神经盘新生血管形成、玻璃体出血及新生血管性青光眼等,其中CME是RVO导致视力下降最主要的原因,也是其最常见的并发症,发生率为46.7%,其导致的低视力和失明率为57.4%<sup>[2]</sup>。

目前,临床上较广泛的应用玻璃体腔注射曲安奈德(triamcinolone acetonide, TA)联合黄斑区格栅样光凝(grid laser photocoagulation, GLP)治疗BRVO合并CME,并取得较好的疗效。赵明威等<sup>[3]</sup>进行系统评价:玻璃体腔注射曲安奈德治疗黄斑水肿短期内具有一定治疗效果,3mo内有显著效果,可减轻黄斑水肿,明显提高视力。但同时也发现该治疗方法有较高的不良事件发生率,并发症主要有眼压升高(25.34%)、并发白内障或白内障加重、眼内感染等。Moshfeghi等<sup>[4]</sup>对美国7个治疗中心接受TA注射的922眼病例进行统计,感染性眼内炎的发病率为0.87%。魏文斌<sup>[5]</sup>对曲安奈德眼内注射的并发症进行了归纳,并指出临床应用过程中必须高度重视并发症,谨慎使用,密切观察,长期随访。

2011-06 欧盟委员会批准了 Novartis 公司的雷珠单抗(Lucentis)一项新适应证,即以每月1次眼内注射方案治疗视网膜静脉阻塞所致黄斑水肿患者,以改善他们的视敏度及视敏度相关生活质量。本文主要研究玻璃体腔注射雷珠单抗联合GLP治疗BRVO继发CME的有效性和安全性。

## 1 对象和方法

### 1.1 对象

收集2012-06/12在厦门眼科中心确诊的30例30眼BRVO合并CME的患者,包括男16例16眼,年龄38~79岁,女14例14眼,年龄41~73岁。所有病例均经过裸眼视力及矫正视力检查、非接触眼压、间接眼底镜、荧光素眼底血管造影(fundus fluorescein angiography, FFA)及光学相干断层扫描(optical coherence tomography, OCT)等来确诊,并排除黄斑前膜等其他黄斑疾病,所有病例FFA检查均未发现无灌注区,且既往未行视网膜光凝治疗、未行玻璃体腔注射曲安奈德或抗VEGF药物治疗,治疗前无眼压偏高等其他异常。

### 1.2 方法

病例随机分为2组:第1组(14眼,单纯GLP组)单纯行GLP治疗;第2组(16眼,联合治疗组)玻璃体腔连续注射3次雷珠单抗0.05mL/(0.5mg),每次间隔1mo,第1次注射7d后行GLP。两组病例除以上治疗,均辅予七叶洋地黄双苷滴眼液、复方血栓通、卵磷脂络合碘、甲钴胺等药物治疗。

### 1.2.1 激光方法

治疗前使用复方托吡卡胺滴眼液充分散大瞳孔,以盐酸丙美卡因滴眼液行表面麻醉,采用Zeiss多波长激光眼科治疗仪,选择氩黄激光(波长561nm)。通过Goldmann三面镜,在黄斑中心500 $\mu$ m以外做环形三排格栅样光凝。光斑直径50 $\mu$ m,光斑之间至少间隔一个光斑直径,时间0.1s;输出功率(70~180)mW,光凝强度1级。在视盘周围1DD范围内不做光凝。

### 1.2.2 雷珠单抗注射方法

注射前后3d滴注抗生素滴眼液,注射前冲洗泪道及结膜囊各2次,常规消毒铺巾,以盐酸丙美卡因滴眼液行表面麻醉,患者取仰卧位,开睑器撑开眼睑,以18G钝头专用滤过取液针抽取雷珠单抗注射液,在颞下方角膜缘后4.0mm处以30G针垂直于巩膜面进针,向玻璃体腔缓慢注入0.05mL/(0.5mg)雷珠单抗注射液,拔出针头后湿棉签按压创口0.5~1min,指测眼压正常后遮盖术眼。

### 1.2.3 观察项目

对比两组治疗前最佳矫正视力(BCVA)及黄斑中心凹厚度(CMT),观察两组治疗后1,2,3,6mo的BCVA增加值及CMT减少值的变化。并观察有无眼压升高、晶状体混浊加重、眼内炎等并发症发生。

统计学分析:采用SPSS 13.0统计软件,为了便于统计学处理,将患者术前、术后检查的BCVA及BCVA提高值转化为最小分辨角的对数视力(LogMAR)。采用 $t$ 检验进行统计学分析, $P<0.05$ 为差异有统计学意义。

## 2 结果

### 2.1 术前一般资料分析

#### 2.1.1 术前两组BCVA对比

以下所提及的视力均为BCVA转换后的LogMAR视力:第1组0.301~1.301,平均0.833 $\pm$ 0.279,第2组视力0.398~1.301,平均0.792 $\pm$ 0.251。两组间术前BCVA差异无显著性意义( $t=0.420$ ,  $P>0.05$ )。

#### 2.1.2 术前两组CMT对比

手术前两组CMT:第1组377~1123(平均668.6 $\pm$ 222.6) $\mu$ m,第2组视力355~1352(平均647.8 $\pm$ 257.0) $\mu$ m。两组间术前CMT差异无显著性意义( $t=0.228$ ,  $P>0.05$ )。

### 2.2 术后1,2,3,6mo 两组BCVA提高值对比

术后1,2,3,6mo两组患者BCVA(转换为LogMAR视力)均有提高。术后1mo第1组视力提高1~1.699,平均1.398 $\pm$ 0.266;第2组视力提高0.699~1.301,平均0.953 $\pm$ 0.167;术后2mo第1组视力提高1~1.699,平均1.348 $\pm$ 0.271;第2组视力提高0.398~1.155,平均0.785 $\pm$ 0.237;术后3mo第1组视力提高0.824~1.699,平均1.175 $\pm$ 0.241;第2组视力提高0.398~1.155,平均0.743 $\pm$ 0.253;术后6mo时第1组视力提高0.699~1.699,平均1.099 $\pm$ 0.261;第2组视力提高0.398~1.155,平均0.732 $\pm$ 0.259。两组间术后6mo BCVA提高值差异有显著性意义( $t=3.735$ ,  $P<0.05$ )。这里得到的各组视力数值是转换为LogMAR视力后计算的,视力数值越大则LogMAR视力值越小<sup>[6]</sup>,所以第2组实际BCVA提高值(未转换为LogMAR视力)优于第1组。

表1 两组治疗前后 BCVA(转化为 logMAR 视力)及 CMT 变化的统计分析

组别	例数	术前 BCVA(已转化为 logMAR 视力)	术前 CMT( $\mu\text{m}$ )	术后 6mo BCVA 提高值(已转化为 logMAR 视力)	术后 6mo CMT 下降值( $\mu\text{m}$ )
1 组(单纯组)	14	0.833±0.279	668.6±222.6	1.099±0.261	236.4±113.0
2 组(联合组)	16	0.792±0.251	647.8±257.0	0.732±0.259	386.6±195.5
<i>t</i>		0.420	0.228	3.735	2.439
<i>P</i>		>0.05	>0.05	<0.05	<0.05

$\bar{x} \pm s$

2.3 术后 1,2,3,6mo 两组 CMT 下降值对比 术后 1,2,3,6mo 两组患者 CMT 均明显下降(图 1),术后 1mo 时第 1 组 CMT 下降值 16 ~ 201(平均 90.1±53.5)  $\mu\text{m}$ ,第 2 组 CMT 下降值 121 ~ 500(平均 292.1±112.7)  $\mu\text{m}$ ;术后 2mo 时第 1 组 CMT 下降值 80 ~ 336(平均 179.6±79.1)  $\mu\text{m}$ ,第 2 组 CMT 下降值 150 ~ 669(平均 351.6±150.7)  $\mu\text{m}$ ;术后 3mo 时第 1 组 CMT 下降值 87 ~ 450(平均 224.8±108.3)  $\mu\text{m}$ ,第 2 组 CMT 下降值 148 ~ 811(平均 375.6±179.8)  $\mu\text{m}$ ;术后 6mo 时第 1 组 CMT 下降值 99 ~ 488(平均 236.4±113.0)  $\mu\text{m}$ ,第 2 组 CMT 下降值 145 ~ 895(平均 386.6±195.5)  $\mu\text{m}$ 。两组间术后 6mo CMT 下降值差异有显著性意义( $t=2.439, P<0.05$ )。第 2 组 CMT 下降值优于第 1 组(表 1)。

2.4 术后黄斑水肿复发情况 第 1 组患者如黄斑水肿未明显消退,可复查 FFA 后再补充光凝。第 2 组治疗 3mo 后每月复查 OCT,如果又出现黄斑水肿反复,可再追加 1 次玻璃体腔注射雷珠单抗。第 1 组中有 5 眼行第 2 次激光补充治疗,第 2 组中有 1 眼于第 5mo 追加 1 次玻璃体腔注射雷珠单抗治疗。

2.5 术后并发症观察 玻璃体腔注射雷珠单抗患者出现 1 例术后一过性高眼压,发生在注药后次日,眼压升高至 28.9mmHg,未特殊处理,第 3d 眼压下降至 17.7mmHg,其后 6mo 观察期间未再出现眼压升高。观察 6mo 期间其他病例未出现眼压升高、晶状体混浊明显加重、眼内炎等其他眼部并发症。

### 3 讨论

高血压病、糖尿病、动脉粥样硬化等疾病均为 RVO 的危险因素。全身血管壁退行性变可引起视网膜动脉硬化进而压迫同一动静脉鞘内的视网膜静脉,最终导致静脉阻塞。另外还有学者认为血液因子异常也对 RVO 发病有关。RVO 继发 CME 是由于黄斑毛细血管后小静脉回流受阻,毛细血管内压力增加,内皮细胞受损而发生渗漏所致<sup>[7]</sup>。Hamid 等<sup>[8]</sup>对 72 例 BRVO 患者的动静脉交叉的解剖关系进行评价,发现 96.9% 患眼阻塞点处视网膜动脉位于静脉之上。BRVO 多发生于颞上象限,可能与颞上象限动静脉的第一交叉支距盘缘的距离较其他象限短有关。

BRVO 合并 CME 采用黄斑区格栅样光凝(grid laser photocoagulation, GLP)的方法治疗是公认有效且安全的,可以消退黄斑水肿,提高视力。BVOS(branch vein occlusion study)<sup>[9]</sup>进行了大样本、长时间的随机对照研究,证明了 GLP 可有效提高 BRVO 继发 CME 患者的视力、

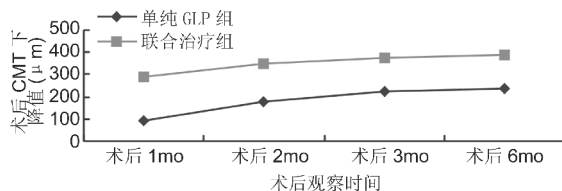


图 1 术后 1,2,3,6mo 两组 CMT 下降值对比。

减轻黄斑水肿。Ohashi 等<sup>[10]</sup>报道:对 37 例伴有严重黄斑水肿的 BRVO 患者进行格栅样光凝并进行长时间随访,发现可有效使黄斑中心凹厚度变薄、视力提高,且中心凹厚度变薄与视力提高呈显著相关。廖华萍等<sup>[11]</sup>认为:早期黄斑区格栅样光凝有助于视网膜静脉阻塞引起的黄斑水肿消退,能有效保存甚至提高患眼视力。但是,单纯的 GLP 治疗对患者视力提高的作用是有限的,也有部分学者研究表示:经单纯 GLP 治疗的患者视力提高与对照组无统计学差异。

RVO 通常伴随血管内皮生长因子(vascular endothelial growth factor, VEGF)增多,其中 VEGF-A 能增加血管的通透性而引起渗出,促进血管内皮细胞增殖,进一步恶化视网膜静脉阻塞的相关并发症、包括黄斑水肿和出血,导致视力下降,严重者甚至逐渐丧失阅读、工作等日常活动。几项研究<sup>[12,13]</sup>对 RVO 患者的房水和玻璃体的进行检测,均证实了 VEGF 的升高,在 BRVO 中更明显的证实了 VEGF 的浓度与黄斑水肿的程度呈正相关。因此,抗 VEGF 治疗逐渐成为治疗 RVO 合并黄斑水肿的研究新热点。

自欧盟委员会批准了雷珠单抗应用于治疗 RVO 所致 CME 患者, BRAVO 研究、CRUISE 研究均显示,使用雷珠单抗每月 1 次眼内注射共治疗 6mo 能够迅速并持续地改善视网膜分支和中央静脉阻塞所致黄斑水肿患者的视敏度,且改善了的视敏度可在第 7 ~ 12mo 内经按需给药雷珠单抗而得以维持。临床试验证明,在未经治疗的 CRVO 和 BRVO 患者中给予 Lucentis 玻璃体腔内注射作为初始治疗,能迅速并长期地封闭 VEGF-A,这使得血-视网膜屏障得以复原,黄斑水肿消退,视力提高,安全有效;在最初的 3mo 内 17.85% 患者可观察到反弹现象,而在之后的第 3 ~ 9mo 的随访期间未观察到明显反弹现象<sup>[14,15]</sup>。玻璃体腔注射雷珠单抗后减轻了视网膜的水肿,则可应用更低能量的激光完成治疗,在降低激光对视网膜损伤的同时,减少 VEGF 的表达,从而减少了注射抗 VEGF 药物的频率及次数,并提高视力预后。



在本组研究中,玻璃体腔注射雷珠单抗联合 GLP 治疗组视力提高及 CMT 下降明显优于单纯 GLP 治疗组,且视力提高和 CMT 下降均在治疗早期迅速起效,相比而言,单纯 GLP 治疗起效较慢,作用较弱。在本组研究中,该治疗方法未发现眼压升高、晶状体混浊加重、眼内炎等并发症。玻璃体腔注射雷珠单抗迅速有效的封闭 VEGF-A,使得血-视网膜屏障得以复原,降低血管通透性,减少渗出和水肿,促进黄斑水肿消退,提高视力。同时,降低了眼内 VEGF-A 的浓度,可预防疾病转变为缺血型 RVO,甚至新生血管性青光眼。但是,注射雷珠单抗后是否也可能存在使视网膜组织缺血情况加重,尚需进一步循证医学研究以论证。本研究样本量相对较少,随访观察时间有限,有关玻璃体腔注射雷珠单抗联合 GLP 治疗视网膜分支静脉阻塞合并黄斑水肿的安全性、并发症、短期和长期疗效以及影响疗效的相关因素尚需进行多中心、大样本、前瞻性、随机的进一步研究验证。

#### 参考文献

- 1 Xu L, Liu WW, Wang YX, et al. Retinal vein occlusions and mortality: the Beijing eye study. *Am J Ophthalmol* 2007;144(6):972-973
- 2 张惠蓉,夏英杰. 视网膜静脉阻塞患者视力预后相关因素分析. *中华眼科杂志* 2002;38(2):98-102
- 3 赵明威,胡庆军,黎晓新. 玻璃体内注射曲安奈德治疗黄斑水肿临床研究的现状分析. *中华眼底病杂志* 2005;21(4):220-223
- 4 Moshfeghi DM, Kaiser PK, Bakri SJ. Presumed sterile endophthalmitis following intravitreal triamcinolone acetonide injection. *Ophthalmic Surg Lasers Imaging* 2005;36(1):24-29
- 5 魏文斌. 曲安奈德眼内注射的并发症不容忽视. *眼科* 2005;14(4):228-230

- 6 包廷钊. 关于“规范视力的检测和统计方法”与郑曰忠商榷. *中华眼科杂志* 2003;39(6):377-378
- 7 Tranos PG, Wickremasinghe SS, Stangos NT, et al. Macular edema. *Surv Ophthalmol* 2004;49(5):470-490
- 8 Hamid S, Mirza SA, Shokh I. Anatomic pattern of arteriovenous crossings in branch retinal vein occlusion. *J Pak Med Assoc* 2008;58(5):233-236
- 9 The Branch Vein Occlusion Study Group. Argon laser photocoagulation for macular edema in branch vein occlusion. *Am J Ophthalmol* 1984;98(3):271-282
- 10 Ohashi H, Oh H, Nishiwaki H, et al. Delayed absorption of macular edema accompanying serous retinal detachment after grid laser treatment in patients with branch retinal vein occlusion. *Ophthalmology* 2004;111(11):2050-2056
- 11 廖华萍,张士胜,朱彩红,等. 氩离子激光格栅样光凝治疗视网膜静脉阻塞性黄斑水肿. *国际眼科杂志* 2006;6(4):823-825
- 12 Noma H, Minamoto A, Funatsu H, et al. Intravitreal levels of vascular endothelial growth factor and interleukin-6 are correlated with macular edema in branch retinal vein occlusion. *Graefes Arch Clin Exp Ophthalmol* 2006;244(3):309-315
- 13 Noma H, Funatsu H, Yamasaki M, et al. Aqueous humour levels of cytokines are correlated to vitreous levels and severity of macular oedema in branch retinal vein occlusion. *Eye(Lond)* 2008;22(1):42-48
- 14 Rouvas A, Petrou P, Ntouraki A, et al. Intravitreal ranibizumab (Lucentis) for branch retinal vein occlusion-induced macular edema: nine-month results of a prospective study. *Retina* 2010;30(6):893-902
- 15 Pece A, Isola V, Piermarocchi S, et al. Efficacy and safety of anti-vascular endothelial growth factor (VEGF) therapy with intravitreal ranibizumab (Lucentis) for naive retinal vein occlusion:1-year follow-up. *Br J Ophthalmol* 2011;95(1):56-68