



Rastuća fraktura lobanje

Growing skull fracture

Miljan H. Mihajlović*, Igor M. Nikolić†, Mirjana M. Raičević*

*Univerzitetska dečija klinika „Tiršova“, Beograd; Klinički centar Srbije,

†Institut za neurohirurgiju, Beograd

Apstrakt

Uvod. Rastući prelom lobanje, ili kranio cerebralna erozija predstavlja retku komplikaciju linearnog preloma lobanje u dečijem uzrastu. Odlikuje se progresivnim dijastatskim proširenjem prelomne linije, koje vodi kranijalnom defektu, kao i lediranom tvrdom moždanom opnom uz hernijaciju moždanog tkiva. Prezentuje se kao mekana, pulsabilna oteklina skalpa iznad mesta preloma, sa osnovnim jasnim koštanim defektom. **Prikaz bolesnika.** U radu je prikazan bolesnik, dečak star osam meseci sa rastućim prelomom lobanje, koji je otkriven četiri nedelje nakon povrede. Nakon hirurškog lečenja, dečak je bio u dobrom opštem stanju bez prisustva neurološkog deficita. **Zaključak.** Rano prepoznavanje kranio cerebralne erozije je od velike važnosti. Pravovremenim otkrivanjem sprečava se dalja progresija i razvoj neurološkog deficita, a operativno lečenje je metoda izbora.

Ključne reči:

kranio cerebralne povrede; ciste, arahnoidne; lobanja, prelomi; dijagnoza; lečenje; lečenje, ishod.

Abstract

Background. Growing skull fracture or craniocerebral erosion is a rare complication of linear skull fracture in childhood. It is characterized by progressive diastatic enlargement of the fracture line, which leads to a cranial defect, dural cleft, and cerebral herniation. It is presented as a soft pulsatile scalp swelling above the fracture, with a clear cranial defect. **Case report.** In this paper we presented a patient, an 8-month-old boy with the growing skull fracture revealed four weeks after the injury. After the surgical treatment, the boy was in a good general condition without the presence of neurologic impairment. **Conclusion.** Early recognition of craniocerebral erosion is very important. Timely detection prevents further progression of the disease and the evolution of neurological impairment. Surgery is the method of choice for treating a growing skull fracture.

Key words:

kranio cerebral trauma; arachnoid cysts; skull fractures; diagnosis; therapy; treatment outcome.

Uvod

Rastući prelom lobanje (kranio cerebralna erozija) predstavlja retku komplikaciju linearnog preloma lobanje u ranom detinjstvu¹. Javlja se, uglavnom, u prvoj godini života, a izuzetno retko nakon osme godine s učestalošću od 0,05 do 1% svih preloma lobanje kod dece^{2,3}.

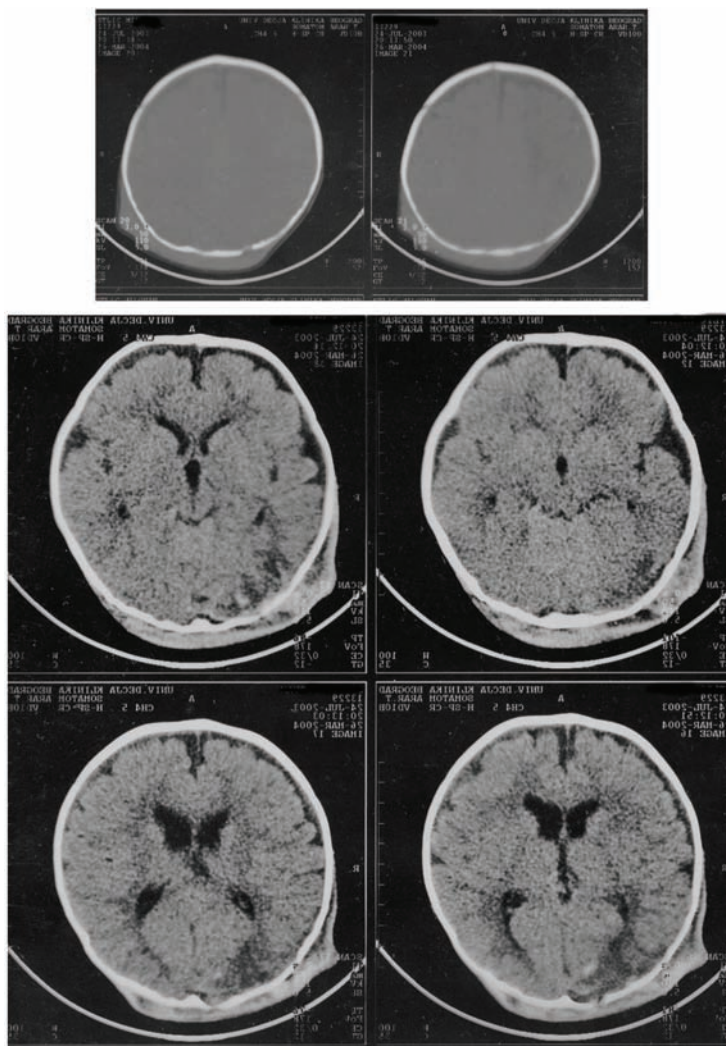
Kranio cerebralnu eroziju odlikuju progresivno dijastatsko proširenje prelomne linije koje vodi kranijalnom defektu, ledirana tvrda moždana opna i hernijacija moždanog tkiva^{1,4}. Obično se nalaze u temenom regionu, prezentujući se kao mekana, pulsabilna oteklina skalpa iznad mesta preloma, sa osnovnim jasnim koštanim defektom³. Zbog česte udruženosti sa cističnom masom ispunjenom likvorom, ova kasna komplikacija preloma lobanje poznata je i kao leptomeningealna cista².

Kako bi se izbegla dalja progresija, preporučuje se hirurško lečenje ove komplikacije^{1,3-5}.

Prikaz bolesnika

Dečak uzrasta osam meseci zadobio je povredu glave padom sa kreveta sa visine od oko pola metra. Prema rečima majke, bolesnik je nakon pada odmah zaplakao, nije gubio svest i nije povraćao.

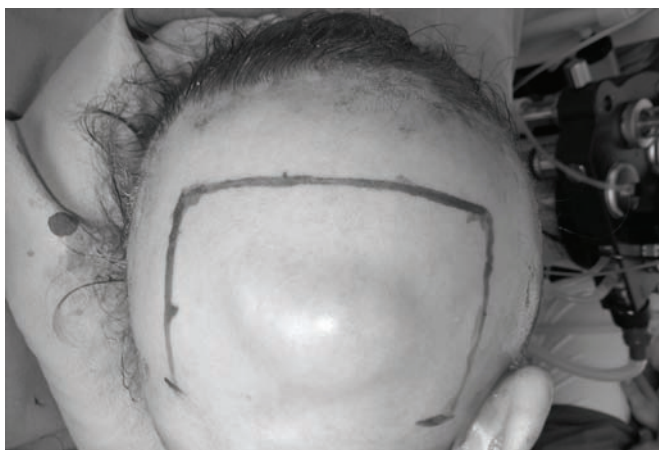Prilikom prijema bolesnik je bio somnolentan, na poziv i grube draži otvarao je oči. Nalaz na kranijalnim nervima bio je uredan, na gornjim i donjim ekstremitetima registrovana je simetrična spontana fleksiona pokretljivost (*Glasgow coma scale* – GCS = 14). U lokalnom nalazu dominirala je velika potkožna kolekcija krvi temeno-potiljačno desno. Rendgenski snimak lobanje u dva pravca ukazivao je na linearni prelom lobanje potiljačno desno. Komjuterizovana tomografija (KT) endokranijuma sa koštanim prozorom ukazala je na prelom lobanje temeno-potiljačno desno, kontuziono-hemoragijsko žarište potiljačno desno i naglašen subarahnoidni prostor na konveksitetu, koji je ukazivao na eksterni hidrocefalus (slika 1).



Sl. 1 – Kompjuterizovana tomografija endokranijuma neposredno nakon povrede

Bolesnik je lečen konzervativno. Tokom hospitalizacije je subgaleatični hematom temeno-potiljačno značajno resorbovan. Nakon sedam dana dečak je otpušten na kućno lečenje kao svestan, bez neurološkog deficita.

Na kontrolnom pregledu 27 dana od povrede roditelji navode da je dečak dobro i bez tegoba. Kliničkim pregledom uočena je mekana tumefakcija potiljačno više desno veličine $6 \times 4 \times 2$ cm (slika 2). Kontrolna KT endokrani-

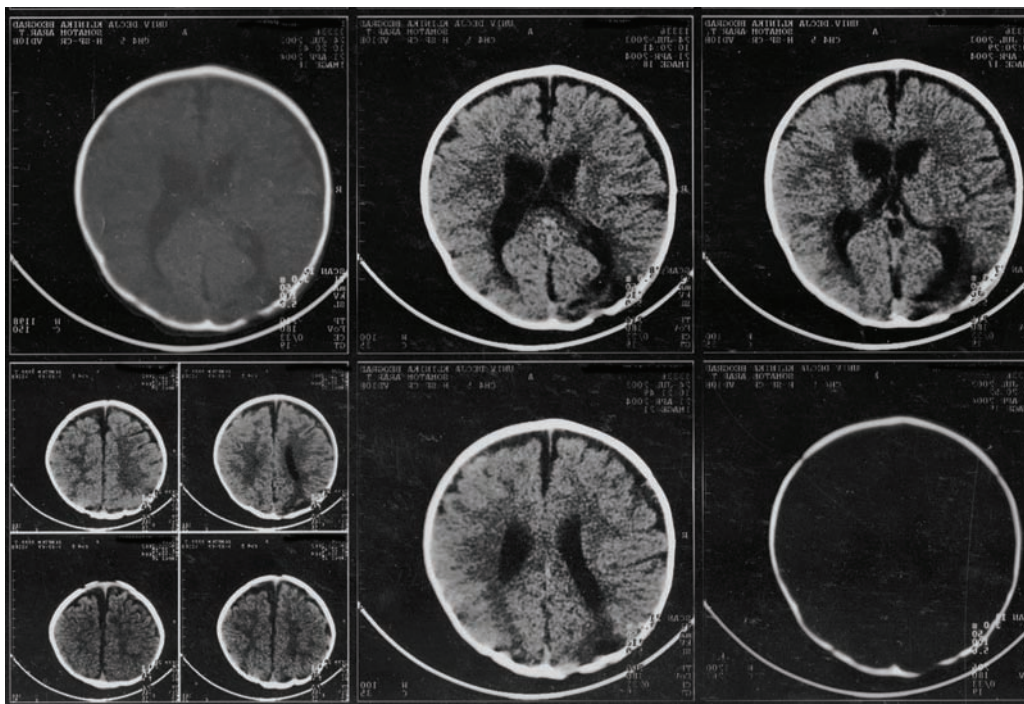


Sl. 2 – Poglavina pre operacije

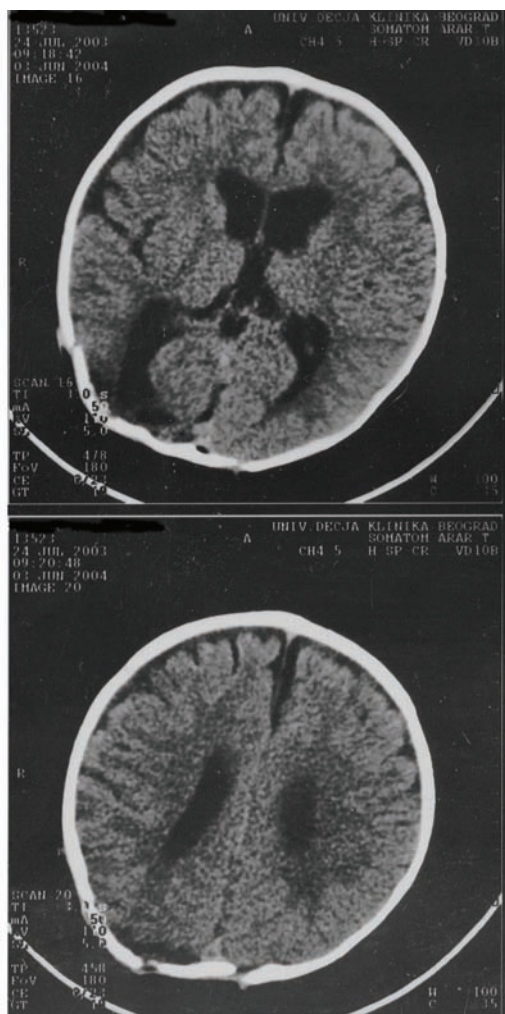
juma sa koštanim prozorom ukazala je na defekt lobanje na mestu preloma promera do 10 mm, kao i deformisan i retrahovan ožiljnim tkivom okcipitalni rog desne lateralne komore (slika 3). Bolesnik je hospitalizovan i dan kasnije operisan. Intraoperativno je nađen defekt kosti lobanje promera 10 mm i rasep tvrde moždane opne promera $6 \times 3,5$ cm kroz koji je prolabirao mozak. Načinjen je debridman, plastika dure periostom i plastika lobanje remodeliranim fragmentima kosti. Desetog postoperativnog dana dečak je otpušten na dalje kućno lečenje kao svestan, bez neurološkog deficita.

Šest nedelja nakon operacije urađena je kontrolna KT endokranijuma koja je pokazala obostrano naglašen subarahnoidni prostor izraženije desno, kao i stanje nakon osteoplastičke kraniotomije i plastike dure potiljačno-desno. Moždani parenhim u opisanoj regiji bio je sniženog denziteta, neposredno uz konturu okcipitalnog roga desne lateralne komore koja je bila deformisanog oblika. Komorni sistem u celini je bio naglašenog dijametra, naročito u projekciji lateralnih komora (slika 4).

Na sledećoj kontroli, nakon tri meseca, dečak je bio u dobrom opštem stanju, pričao je i hodao, a neurološki nalaz je odgovarao uzrastu.



Sl. 3 – Kompjuterizovana tomografija endokranijuma četiri nedelje nakon preloma – kraniocerebralna erozija



Sl. 4 – Kompjuterizovana tomografija endokranijuma šest nedelja nakon operacije

Diskusija

Rastuće frakture lobanje nastaju kao retka komplikacija linearnih preloma lobanje u ranom detinjstvu, kada je diastaza veća od 4 mm^{3,6}. U ovom uzrastu moždani volumen se brzo uvećava i on je delimično odgovoran za nastanak kraniocerebralne erozije. Razvoj rastućih fraktura lobanje je multifaktorski i najznačajniji faktor u njihovom nastanku je rascep tvrde moždane opne. Ako *dura mater* nije ledirana, defekt lobanje ne može da raste⁵.

Pulsacioni pritisak mozga za vreme njegovog rasta uzrokuje da uzan prelom lobanje raste sa prolapsom arahnoidne kroz otvor na tvrdoj moždanoj opni i formiranjem ciste koja ima komunikaciju sa subarahnoidnim prostorom i koja ima tendenciju daljeg rasta. Usled pulsacija mozga moguća je i hernijacija moždanog parenhima kroz otvor na tvrdoj moždani, što je intraoperativno i nađeno kod našeg bolesnika. Umetanje razderane dure između preloma sprečava osteoblaste da migriraju na suprotnu stranu preloma i sprečava zarastanje preloma. Resorpcija susedne kosti, usled neprekidnog pritiska prolabiranog tkiva, pravi koštani defekt doprinoseći progresiji fraktorne linije^{3,5}.

Prolaps moždanog parenhima može nastati ubrzo nakon dijastaze linearnog preloma lobanje novorođenčeta i odojčeta. Rezultat je središnjeg širenja lateralnih komora blizu rastuće frakture. Širenje komora je reverzibilno i može se normalizovati nakon hirurške intervencije^{5,7}.

Važan predisponirajući faktor za razvoj rastućeg preloma lobanje je težina prvobitne povrede. Povreda koja ima oštećenje mozga i leži ispod preloma lobanje nije preduslov za stvaranje rastućeg preloma lobanje, ali linearni prelom lobanje udružen sa kontuzijom mozga ispod njega predstavlja povredu dovoljno značajnu da izazove rascep dure. Mozak na mestu rastućeg preloma lobanje predstavlja cerebrome-

ningealnu ožiljnu formaciju. Cistične promene na mestu rastućeg preloma mogu nastati zbog cistične encefalomalacije. Položaj traumatske aneurizme i subduralnog hematoma takođe može biti značajan faktor u rastu preloma lobanje^{5,8,9}.

S obzirom na mogućnost dalje progresije, razvoja neurološkog deficita i pojave epilepsije, nakon postavljene dijagnoze rastućeg preloma lobanje neophodno je sprovesti redovne kontrole kako fizikalne, tako i neuroradiološke preglede (rendgenski snimak lobanje i KT). Po postavljanju dijagnoze kranio cerebralne erozije preporučuje se hirurško operativno lečenje. Eksidiraju se ivice preloma do pune debljine kosti, zbrinjava se lezija moždanog parenhima i tvrde moždane opne čiji se defekt plastificira. Kod našeg bolesnika za plastiku defekta korišćen je autologni materijal – periost bolesnika. Kod

dece starije od tri godine obavezna je plastika lobanje^{1,3-5,10}. U slučaju da ostane neprepoznata, kranio cerebralna erozija po dostizanju svog maksimalnog opsega ostaje kao stalni defekt sve do zrelog doba, uz moguć razvoj komplikacija^{10,11}.

Kod depresivnih preloma obično nemamo kranio cerebralnu eroziju. U slučaju da se linearni prelom nastavlja na depresivni, može se razviti rastuća fraktura lobanje^{12,13}.

Zaključak

Pravovremenim otkrivanjem kranio cerebralne erozije, njenim hirurškim lečenjem i redovnim kontrolama postoperativno, uspešno se sprečava dalja progresija bolesti i pojava komplikacija.

L I T E R A T U R A

1. *Sekulović N, Ribarić I.* Trauma of central and peripheral nerve system. Beograd-Zagreb: Medicinska knjiga; 1985. (Serbo-Croatian)
2. *DesChamps GT Jr, Blumenthal BI.* Radiologic seminar CCXLIX: growing skull fractures of childhood. *J Miss State Med Assoc* 1988; 29(1): 16–7.
3. *Khandeval S, Sharma G L, Gopel S, Sakbi P.* Growing skull Fracture / Leptomeningeal Cyst. *Ind J Radiol Imag* 2002; 12(4): 485–6.
4. *Strojnik T, Pogorevc R.* Growing skull fracture – case report and review of the literature. *Zdrav Vestn* 2004; 73: 269–74. Available from: http://www.vestnik.szd.si/slo/letno_2004 (Slovenian)
5. *Iyer SG, Saxena P, Kumbar GD.* Growing skull fractures. *Indian Pediatr* 2003; 40(12): 1194–6.
6. *Ellis TS, Vežina LG, Donabue DJ.* Acute identification of cranial burst fracture: comparison between CT and MR imaging findings. *AJNR Am J Neuroradiol* 2000; 21(4): 795–801.
7. *Scarfo GB, Mariottini A, Tomaccini D, Palma L.* Growing skull fractures: progressive evolution of brain damage and effectiveness of surgical treatment. *Childs Nerv Syst* 1989; 5(3): 163–7.
8. *Buckingham MJ, Crone KR, Ball WS, Tomsick TA, Berger TS, Tew JM Jr.* Traumatic intracranial aneurysms in childhood: two cases and a review of the literature. *Neurosurgery* 1988; 22(2): 398–408.
9. *Locatelli D, Messina AL, Bonfanti N, Pezzotta S, Gajno TM.* Growing fractures: an unusual complication of head injuries in pediatric patients. *Neurochirurgia (Stuttg)* 1989; 32(4): 101–4.
10. *Kutlay M, Demircan N, Akin ON, Baskim C.* Untreated growing cranial fractures detected in late stage. *Neurosurgery* 1998; 43(1): 72–6.
11. *Ramamurthi B, Kayanaraman S.* Rationale for surgery in growing fractures of the skull. *J Neurosurg* 1970; 32(4): 427–30.
12. *Lye RH, Ocdeshaw JV, Dutton J.* Growing fracture of the skull and the role of computerized tomography. Case report. *J Neurosurg* 1981; 55(3): 470–2.
13. *Arseni C, Ciurea AV.* Clinicotherapeutic aspects in the growing skull fracture. A review of the literature. *Childs Brain* 1981; 8(3): 161–72.

Rad je primljen 3. IV 2006.