

口腔修复膜在结膜囊成形术中的应用

赵茂竹¹, 林伟², 陆君华¹

作者单位:¹(610101)中国四川省成都市,四川省医学科学院·四川省人民医院·城东病区眼科;²(610100)中国四川省成都市,四川省医学科学院·四川省人民医院眼科

作者简介:赵茂竹,硕士,主治医师,研究方向:眼表疾病及整形。

通讯作者:赵茂竹. bamboo0564@163.com

收稿日期:2013-08-16 修回日期:2013-11-10

Clinical application of prosthodontics membrane in conjunctival sac plasty

Mao-Zhu Zhao¹, Wei Lin², Jun-Hua Lu¹

¹Department of Ophthalmology, the East Area of Sichuan Provincial People's Hospital, Chengdu 610101, Sichuan Province, China; ²Department of Ophthalmology, Sichuan Provincial People's Hospital, Chengdu 610100, Sichuan Province, China

Correspondence to: Mao-Zhu Zhao. Department of Ophthalmology, the East Area of Sichuan Provincial People's Hospital, Chengdu 610101, Sichuan Province, China. bamboo0564@163.com

Received:2013-08-16 Accepted:2013-11-10

Abstract

• **AIM:** To observe the clinical effect of prosthodontics membrane and lip mucosa transplantation combined with hydroxy apatite (HA) orbital implantation in the treatment of severe stenosis of conjunctival sac.

• **METHODS:** Nineteen patients with orbital socket and severe stenosis of conjunctival sac were treated with prosthodontics membrane and lip mucosa transplantation combined with HA orbital implantation in reconstruction of conjunctival sac. Survival condition of lip mucosa, HA stability and conjunctival sac depth, palpebral fissure highness and facial appearance were observed after transplantation.

• **RESULTS:** After 3-6 months of follow-up, lip mucosal membrane grew up well and fused with eyeball conjunctiva in all patients. Depth of conjunctival sac was normal and binocular palpebral fissure elevated basically symmetry and satisfactory appearance in 18 patients. One patient was not satisfied with the improved appearance.

• **CONCLUSION:** The method of prosthodontics membrane and lip mucosa transplantation combined with HA orbital implantation is effective and safety in conjunctival sac reconstruction, and also satisfy patients' esthetic need.

• **KEYWORDS:** prosthodontics membrane; lip mucosa transplantation; conjunctival sac stenosis; hydroxy apatite orbital implantation

Citation: Zhao MZ, Lin W, Lu JH. Clinical application of prosthodontics membrane in conjunctival sac plasty. *Guoji Yanke Zazhi (Int Eye Sci)* 2013;13(12):2465-2467

摘要

目的:探讨口腔修复膜及唇黏膜移植联合义眼台植入术在治疗中重度结膜囊狭窄的临床效果。

方法:对19例眼窝凹陷合并中重度结膜囊狭窄患者行口腔修复膜及唇黏膜移植联合义眼台植入结膜囊成形术,术后随访观察移植唇黏膜成活、眼台稳定性及结膜囊深度、睑裂高度和外观。

结果:术后随访3~6mo,所有病例唇黏膜生存良好,与球结膜融合。18例患者结膜囊大小深度正常,双侧睑裂高度基本对称,外观满意。1例对外观改善不满意。

结论:口腔修复膜及唇黏膜移植联合义眼台植入治疗中重度结膜囊狭窄安全有效,能较好的满足患者的外观需求。

关键词:口腔修复膜;唇黏膜移植;结膜囊狭窄;义眼台植入

DOI:10.3980/j.issn.1672-5123.2013.12.30

引用:赵茂竹,林伟,陆君华. 口腔修复膜在结膜囊成形术中的应用. *国际眼科杂志* 2013;13(12):2465-2467

0 引言

结膜囊狭窄是指各种原因引起的结膜囊变浅、变小,眼窝凹陷合并结膜囊狭窄,是较严重的眼部畸形,因无法配戴义眼,影响美观,给患者容貌和心理造成严重影响。手术改善的方法很多,有游离植皮法结膜囊成形术^[1],口腔黏膜移植法眼窝结膜囊成形术^[2,3],羊膜移植法眼窝再造术^[4],带蒂皮瓣、筋膜瓣或游离皮瓣、筋膜瓣眼窝再造术^[5]等手术方式,目前较多矫正手术方式为二期植入义眼台及结膜囊成形术分期进行,我科目前采用口腔修复膜(海奥膜,规格为3cm×4cm)及自体唇黏膜移植联合羟基磷灰石义眼台植入治疗眼窝凹陷合并中重度结膜囊狭窄患者,取得较为满意效果。

1 对象和方法

1.1 对象 选择2010-04/2013-04收治19例眼窝凹陷合并中重度结膜囊狭窄患者,男13例,女6例,年龄16~58(平均42)岁。病因分析:外伤或化学烧伤摘除眼球6例,视网膜母细胞瘤及其他肿瘤术后2例,角膜溃疡穿孔及眼内炎行眼球摘除8例,绝对期青光眼3例。临床表现为眼球缺失或萎缩,结膜囊狭窄无法安放义眼,或安放后易于脱出,伴有患眼变形,眼窝凹陷,上睑塌陷,下睑松弛,严重影响美观。结膜囊狭窄程度分为3度:轻度(0例)为结膜囊狭窄缩小约1/3,上下穹隆变浅,仅能放置较小义眼片;中度(9例)为结膜囊狭窄约正常大小1/2,

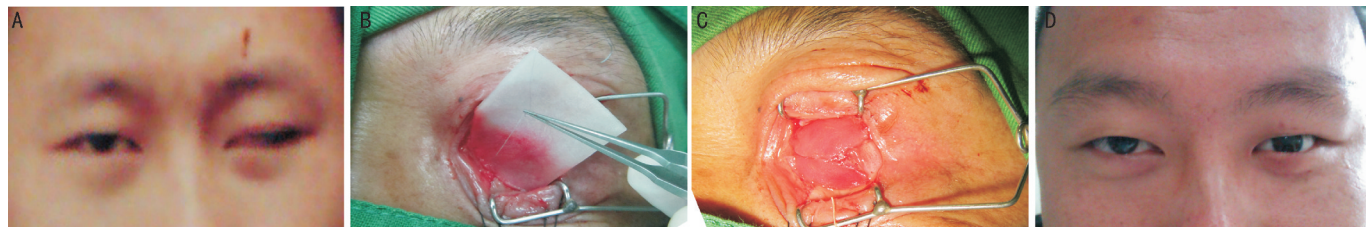


图1 患者术前、术中及术后情况 A:术前左眼结膜囊狭窄,无法配戴义眼;B:术中口腔修复膜移植;C:术中唇黏膜移植;D:术后3mo配戴义眼。

上下穹隆明显变浅,不能放置义眼片;重度(10例)为结膜囊显著缩小,约为正常大小的1/3,上下穹隆消失,结膜囊底部垂直径<10mm。

1.2 方法 术前准备:术前3d复方氯己定含漱液漱口。根据患者另一眼的结膜囊大小,准备结膜囊成形术需要的医用薄壳眼模。手术方法:采用全身麻醉。(1)结膜囊分离与眼台植入:结膜囊狭窄不能置开睑器时以上下眼睑缝线开睑,从外眦至内眦横行切开结膜并分离至眶缘后置开睑器开睑,分离结膜下筋膜。对于残留有巩膜的患者,分离暴露外直肌并离断,剪断视神经并分离球后组织。将羟基磷灰石义眼台植入巩膜后方,缝合外直肌于原位,缝合筋膜组织。对于无残留巩膜的患者,将筋膜“X”形切开,分离筋膜及其下方组织,并尽量清理瘢痕组织,仔细寻找四条直肌,将羟基磷灰石义眼台植入肌锥内,对应缝合内外直肌及上下直肌,分别缝合筋膜组织。(2)结膜囊成形术:上穹隆狭窄的患者,于上穹隆底部切开结膜并向上方钝性分离足够深度,采用适当长度硅胶管置于预想的上穹隆沟结膜面于外、中两处自穹隆底部进针穿过眶上缘骨膜,而后自上睑眉弓皮肤面出针,共置两对缝线压住硅胶管分别于皮肤面结扎从而形成上穹隆沟。下穹隆狭窄的患者,于下穹隆底部切开结膜并向下方钝性分离足够深度,采用适当长度硅胶管置于预想的下穹隆沟结膜面于外、中、内三处自穹隆底部进针穿过眶下缘骨膜,而后自下睑皮肤面出针,共置三对缝线压住硅胶管分别于皮肤面结扎从而形成下穹隆沟。上下穹隆均狭窄者采用上述两种方法结合处理。(3)唇黏膜切取:根据结膜缺失大小切取唇黏膜。在下唇黏膜下注射生理盐水加肾上腺素,分离切取唇黏膜勿带黏膜下组织,唇黏膜切口1-0缝线间断缝合,结膜缺失较多者可上下唇黏膜同时切取或切取颊黏膜。(4)口腔修复膜及唇黏膜植入:将口腔修复膜放置于生理盐水中复水两次后根据缺失结膜范围修剪为适合大小,用8-0微乔可吸收缝线将口腔修复膜缝合于结膜下筋膜组织上,再将切取唇黏膜与口腔修复膜表面及结膜游离端间断缝合,唇黏膜可根据结膜缺失情况进行修剪重组补缺,放置眼模观察睑裂闭合情况作相应调整。(5)根据患者眼裂畸形情况行内外眦成形,改善眼裂畸形,用5-0丝线间断缝合上下睑缘,单眼加压包扎,若合并睑板缺失者二期行异体睑板植入再造术。(6)术后护理:术后应用抗菌药物及皮质类固醇激素,隔日换药,14d拆除睑裂及皮肤缝线。术后2mo是唇黏膜收缩的高峰期,需持续放置适合大小眼模或义眼,待2mo唇黏膜收缩基本稳定后,再放置大小合适的义眼。此期间要保持结膜囊清洁,每日以抗生素眼药水点眼,洗净分泌物;涂抹抗生素眼膏避免移植唇黏膜被磨破。每次取出眼模或义眼清洁结膜囊时间宜短,以避免对唇黏膜的进一步损害。

统计学分析:采用SPSS 13.0软件进行统计分析,采用配对 t 检验,以 $P<0.05$ 表示有统计学意义

2 结果

患者19例唇黏膜均生存良好,与球结膜融合。19例患者术前术眼睑裂高度 $2.61\pm 0.79\text{mm}$,术后睑裂高 $10.26\pm 1.29\text{mm}$,手术前后睑裂高度比较有显著性差异($P<0.05$)。18例患者结膜囊大小深度正常,双侧睑裂高度基本对称,可配戴义眼,外观满意(图1)。1例患者结膜囊大小深度正常,但因患者对外观要求较高,对外观改善不满意。所有病例随访6mo均未有其他并发症的发生。

3 讨论

结膜囊狭窄是指各种原因引起的结膜囊变浅、变小,眼窝凹陷合并结膜囊狭窄,是较严重的眼部畸形,因无法配戴义眼,影响美观,给患者容貌和心理造成严重影响。引起该病的原因非常多,临床上最常见的化学伤、热灼伤、车祸等外伤致眼球严重损伤,角膜穿孔眼内炎导致眼球摘除,同时结膜有广泛损伤形成结膜囊狭窄的病例^[7]。目前较多矫正手术方式为二期植入义眼台及结膜囊成形术分期进行^[8],但这样增加了患者的手术痛苦和经济负担,且由于长时间不能安放义眼,增加了患者的精神负担^[9]。根据结膜囊狭窄程度不同采用手术方式有所不同,原则是尽量保存患者原有的正常结膜组织。轻度结膜囊狭窄指配戴义眼不当或未及时发现配戴义眼,结膜囊形状及上、下穹隆存在的部分单纯性结膜囊收缩,可予大小不同的眼模置入结膜囊内,加压包扎,以此扩展变平、变浅的结膜囊;中度结膜囊狭窄指化学伤、热灼伤或其他原因造成结膜囊瘢痕挛缩、上下穹隆狭窄、整个结膜囊缩小,但尚有部分健康的结膜存在,可采用唇黏膜游离移植结膜囊成形术矫正。重度结膜囊狭窄则指结膜囊因某种原因完全或近于完全消失、闭锁的病例,需用唇、颊黏膜或中厚皮片游离移植行全结膜囊成形及眼窝再造术^[10]

羟基磷灰石(hydroxy apatite, HA)作为可塑性充填材料在眼科应用使得眼窝的整形手术得到了长足的发展。HA具有许多格子状网眼,质量轻,其内联多孔结构让血管纤维组织长入孔隙中,即在植入体内部形成体液循环,与受体组织发生整合,增加了义眼座的稳定性和活动度,安装义眼片后更加逼真,而且形成对其前面组织层的滋养血运,为采用游离皮片移植做结膜囊成形术提供了有利条件,为眼窝填充与结膜囊成形术同期进行奠定了基础。将HA义眼座直接植入肌锥内使其与眶组织广泛接触更易血管化^[11],而HA义眼座植入后迅速血管化是同期手术成功的基础。一般HA义眼座植入2wk后就有纤维血管组织长入,6~8wk即可完全血管化,一旦HA义眼座血管化即可降低了排斥、感染、移位的发生率。HA具有良好的组织相容性,因此成为目前临床常用的一种安全有效的眼眶植入性材料。

对于术中缺失结膜组织的补充,临床常用的替代物有自体结膜、口腔黏膜、皮片及羊膜。中厚皮片与结膜结构差异较大,皮肤厚弹性差,移植后不及黏膜光滑湿润,还会形成囊肿,使眼外肌失去收缩功能,义眼无法活动,有时术后还可见到皮肤脱屑、大量白色皮脂腺分泌物和毛发生长,不是结膜的理想替代物。羊膜分新鲜羊膜和脱细胞羊膜,虽抗原性低,但仅提供上皮生长所需的基底膜,仍需自体正常结膜上皮细胞移行伸展,不能完全替代结膜。自体结膜因需从患者健眼切取,需要量不能满足,且患者心理不能接受健眼手术,因此常不予考虑。唇黏膜与其他结膜替代物相比有较大的优越性,其与结膜组织结构相近,切取方便,可取范围大,易成活,修复能力强^[12]。唇黏膜成活后色泽虽较红,但配戴义眼后可完全被遮盖,对于多数患者来说,下唇黏膜量基本能满足手术要求,若黏膜大小不够时可行上下唇黏膜同时切取,若第一次唇黏膜游离移植结膜囊成形术手术失败则可再取颊黏膜,注意不要损伤腮腺导管开口。唇黏膜切取后创面愈合较快,对切口间断缝合,切口光滑,无渗出,愈合快,术后即可进流食,5d切口愈合,拆线后进普通饮食。且口腔黏膜切口缝合不影响口形,因此是较为理想的结膜替代组织。

口腔修复膜又名异种脱细胞真皮基质,是一种采用生物工程学技术,将牛的皮肤组织经过严格的、有效的一系列脱细胞、去除病毒及其他病原体处理后去除了可诱发宿主排斥反应的细胞成分及各种病毒、细菌,只保留了细胞外基质成分——真皮支架,具有胶原蛋白纤维特有的三维框架结构,其表面平滑,具有疏松的孔径,以细胞支架的形式移植到需要部位,这个生物支架可以引导细胞的爬行生长和血管化作用,具有调节、引导、促进组织生长及修复的作用,且没有明显的排斥反应^[13]。基于口腔修复膜的以上特性,因此用于口腔黏膜缺损的修复等越来越受到人们的关注,并逐渐应用于眼部手术领域。异种脱细胞真皮基质植入后的局部生物学行为主要是引导成纤维细胞和新生胶原寻其结构排列,减少瘢痕形成,为上皮细胞移行和定植提供屏障,上皮细胞可以在无炎症细胞干扰状态下完成修复可引导成纤维细胞和新生胶原寻其结构排列,应用于眼部可防止结膜囊成形术后瘢痕收缩,穹隆再次变浅,并可为唇黏膜上皮移行和定植提供保护屏障,可促进唇黏膜移植后的伤口愈合的作用。在手术过程中,所选的修复膜及所切取的唇黏膜面积应大于缺损面积,做到无张力的条件下与创缘缝合,术后应彻底止血,减少积液,使修复膜与植床和唇黏膜紧密贴合,为术后唇黏膜成活创造良好条件。

术中术后需注意的问题:(1)术中应彻底切断眶腔内

的瘢痕条索,以尽可能减少术后的瘢痕收缩,义眼台要尽可能放入肌锥内,减少暴露风险;(2)术中结膜囊成形要充分分离结膜,植入的唇黏膜及口腔修复膜要足够大,使放置眼模后睑裂可无张力自然闭合。上下睑板牢固缝合是睑裂闭合成功的关键。(3)术后加压包扎1wk以上,隔日换药时要排出结膜囊积液,消除唇黏膜及口腔修复膜下死腔,利于唇黏膜成活。术后足量应用皮质类固醇激素,以减轻水肿及渗出。(4)若薄壳眼模脱出,应及时放回结膜囊内,并重新融合睑缘。若结膜囊收缩无法放入眼模,可将眼模磨小后放回,尽可能支撑结膜囊大小。

经研究表明,我们认为口腔修复膜具有良好的生物相容性,无排斥反应,应用于唇黏膜移植联合义眼台植入治疗中重度结膜囊狭窄安全有效,能较好的满足患者的外观需求,且一次手术成形能减轻患者经济负担及精神负担,值得临床推广和使用。

参考文献

- 1 Tsur H, Kaplan H, Shafir R, et al. Repair of the severely contracted socket with meshed skin graft and semi-rigid conformer. *Ophthalmic Surg* 1991;22(5):269-273
- 2 Kumar S, Sugandhi P, Arora R, et al. Amniotic membrane transplantation versus mucous membrane grafting in anophthalmic contracted socket. *Orbit* 2006;25(3):195-203
- 3 Lee AC, Fedorovich I, Heinz GW, et al. Socket reconstruction with combined mucous membrane and hard palate mucosal grafts. *Ophthalmic Surg Lasers* 2002;33(6):463-468
- 4 Bajaj MS, Pushker N, Singh KK, et al. Evaluation of amniotic membrane grafting in the reconstruction of contracted socket ophthalmic. *Ophthal Plast Reconstr* 2006;22(2):116-120
- 5 Li D, Jie Y, Liu H, et al. Reconstruction of anophthalmic orbits and contracted eye sockets with microvascular radial forearm free flaps. *Ophthal Plast Reconstr* 2008;24(2):94-97
- 6 林明,范先群.羟基磷灰石眼座植入和结膜囊成形术矫治眼窝畸形. *临床眼科杂志* 1999;7(5):323-325
- 7 张效房,杨进献. *眼外伤学*. 郑州:河南医科大学出版社 1997:589-610
- 8 潘栋平,李学喜,郑进招,等.眼窝凹陷合并结膜囊狭窄分期手术矫治. *实用美容整形外科杂志* 2002;13(4):186-187
- 9 田旭,赵颖.三联术治疗眼窝凹陷合并重度结膜囊狭窄. *临床眼科杂志* 2005;13(2):157-158
- 10 王量,王珍祥,李喆,等.游离植皮法眼窝再造临床应用体会. *中国美容学* 2011;20(9):1338-1339
- 11 柯敏,聂新. II 期义眼座植入联合羊膜移植治疗眼窝内陷结膜囊狭窄. *中国实用眼科杂志* 2006;24(7):685-687
- 12 徐乃江. *实用眼整形美容手术学*. 郑州:郑州大学出版社 2003:251
- 13 张圃,王欣.异种细胞真皮基质修复口腔颊部肿瘤切除后组织缺损的临床观察. *中国美容医学* 2012;21(4):570-572