

DOI: 10.7251/VETJ1502284K

UDK 636.7:616.5-085

Kovačević V.¹, Kovačević D.², Majkić M.³*Originalni rad*

UČESTALOST POJAVE DEMODIKOZE PASA NA TERITORIJI OPŠTINE TESLIĆ

Kratak sadržaj

Demodikoza pasa je inflamatorna, nepruritična i nisko kontagiozna dermatoza, koja se karakteriše prisustvom većeg broja *Demodex canis* na koži pasa nego što je to uobičajeno. Najčešće se viđa kod pacijenata sa prisutnim imunološkim poremećajem. Cilj rada je pokazati učestalost pojave demodikoze pasa, način dijagnostikovanja i terapijski tretman. Na osnovu podataka iz zdravstvenih kartona veterinarske ambulante "Dr Kovačević", koja se nalazi na teritoriji opštine Teslić, 35,4% dermatoloških pacijenata su psi sa demodikozom. Dijagnoza je postavljena na osnovu kliničkih simptoma, pravljenjem klač preparata sa promenjenih mesta na koži i nalazom velikog broja parazita. Tretman demodikoze zasniva se na korišćenju preparata na bazi amitraza i ivermektina, i otklanjanjem predisponirajućih faktora.

Ključne reči: *demodikoza, dermatoza, parazit, klač preparat.*

Kovacevic V., Kovacevic D., Majkic M.

Original paper

INCIDENCE OF CANINE DEMODICOSIS ON THE TERRITORY OF MUNICIPALITY TESLIC

Abstract

Canine demodicosis is an inflammatory, non pruritic and low contagious dermatosis characterized by presence of larger than normal numbers of *Demodex canis* on

- 1 Veterinarska ambulanta "Dr Kovačević" Teslić, Republika Srpska, Bosna i Hercegovina
Veterinary Ambulance "Dr Kovacevic" Teslic, Republic of Srpska, Bosnia and Herzegovina
 - 2 Veterinarska inspekcija, Teslić, Republika Srpska, Bosna i Hercegovina
Veterinary Inspection, Teslic, Republic of Srpska, Bosnia and Herzegovina
 - 3 Departman za veterinarsku medicinu, Poljoprivredni fakultet u Univerzitetu u Novom Sadu, Republika Srbija
Department for Veterinary Medicine, Faculty of Agriculture University of Novi Sad, Republic of Serbia
- E-pošta korespondentnog autora / E-mail of Corresponding Author: s.vanja09@gmail.com

a dog skin. The most commonly seen in patients associated with immunologic abnormalities. The aim of this paper is to show incidence of canine demodicosis, diagnostic methods and therapeutic treatment. Based on informations from medical records of veterinary clinic "Dr Kovačević", which is located on municipality Teslić, 35,4% of dermatological patients are dogs with demodicosis. Diagnosis is set on clinical symptoms, using adhesive tape test on changed areas of skin and finding a lot of parasites. Treatment of demodicosis is based on using amitraz and ivermectin preparations and eliminating of predisposing factors.

Key words: *demodicosis, dermatosis, parasite, adhesive tape test.*

UVOD / INTRODUCTION

Demodikoza je parazitsko oboljenje mnogih domaćih i divljih životinja i čoveka. Karakterišu je promene na ograničenim delovima kože ili po celom telu. Klinički manifestna demodikoza je najčešća kod pasa i za ovu vrstu životinja može da predstavlja veoma ozbiljan zdravstveni problem (Dimitrijević i Ilić. 2011). Demodikoza pasa je inflamatorna, nepruritična i nekontagiozna dermatoza koja se karakteriše prisustvom većeg broja *Demodex canis* na koži psa nego što je to normalno.

Demodeksi žive kao komensali i ne mogu da opstanu izvan domaćina. Lokalizovani su u dlačnom folikulu i lojnim žlezdama. *Demodex* (Acarina, Prostigmata, Demodicidae) je ektoparazit veoma specifičan za domaćina. Dve ili više različitih vrsta demodeksa mogu se pojaviti na istom domaćinu, ali u različitim ekološkim nišama (Mueller and Bettenay, 1999). Prema Lopez i sar. psi mogu biti inficirani sa tri različita oblika demodeksa: tipična forma *D. canis*, dugačka forma *D. injai* i kratka forma, koja je neklasifikovana, može biti mutant *D. canis* ili neki

novi parazit kod pasa. Klinički, najčešće se nalazi *D. canis* koji živi u pilosebacealnim jedinicama i opisan je u dlačnom folikulu, izvodu lojnih žlezda i lojnim žlezdama. *Demodex canis* je mali izdužen parazit. Ženka je duga 180–300 μm, a široka oko 47 μm, dok je mužjak nešto manjih dimenzija. Paraziti žive i razmnožavaju se u koži, odnosno u dlačnim folikulima, lojnim žlezdama, a ponekad i u apokrinim znojnim žlezdama. Iz jaja, koja polaže ženka, preko stadijuma larve sa 6 nogu, nimfe sa 8 nogu, nastaju odrasli mužjaci i ženke, koji imaju 4 para nogu. (Popović i Lazarević, 2003). Ženka polaže 20–24 jaja, iz kojih se za 18–24 dana nastaju odrasli. Svi razvojni stadijumi ovog parazita mogu se naći u intestinalnom zidu, limfnim čvorovima, slezini, jetri, bubrezima, mokraćnoj bešici, krvi, urinu i fecesu. Međutim, paraziti uočeni u ovim ekstrakutanima mestima su obično mrtvi i degenerisani i pasivno su doneseni krvotokom ili limfom (Popović i Lazarević, 2003).

Infekcija pasa *D. canis* je veoma česta. Jedan od najčešćih načina prenošenja je

direktan kontakt obolelih i zdravih životinja, ali do promena na koži ne dolazi uvek. Za nastanak oboljenja neophodni su predisponirajući činioci, kao što su rasna predispozicija (na pojavu demodikoze naročito su predisponirani kratkodlaki psi: bokseri, dobermani, foksterijeri, ali je česta i kod nemačkih ovčara, avganistanskih hrtova i škotskih ovčara), genetska predispozicija (ženke prenose na potomstvo smanjenu otpornost koja je posledica defekta u T-ćelijskom imunom odgovoru, pa se oboljenje i češće i u težoj formi ispoljava), dugotrajna terapija glukokortikosteroidima, postojanje neoplazija, poremećaji imunološkog statusa, loša nega kože i dlake psa, često pranje sredstvima koja draže kožu, loša ishrana (naročito ona sa nedostatkom vitamina), oboljenja različite etiologije (rahitis, štenecak, infekcija izazvana crevnim parazitima i drugo). Navedeni činioci, pojedinačno ili zajedno, čine kožu direktno ili indirektno manje rezistentnom prema ovoj vrsti parazita. Od demodikoze najčešće oboljevaju mladi psi, ali su moguća i oboljenja starijih jedinki. Obolele kuje mogu da inficiraju svoju štenad već u toku prve nedelje života. U dugotrajnom kontaktu kuje i štenadi, pri sisanju, demodeksi se prenose na štenad i lokalizovani su u predelu usta, lica, periorbitalnoj regiji i na prednjim nogama (Dimitrijević i Ilić, 2011).

Cilj rada je pokazati učestalost pojave demodikoze kod pasa i način dijagnostikovanja demodikoze na teritoriji opštine Teslić, Republika Srpska, Bosna i Hercegovina.

MATERIJAL I METODE / MATERIAL AND METHODS

Na osnovu podataka iz evidencije zdravstvenih kartona u veterinarskoj ambulanti „Dr Kovačević“, iz Teslića, u periodu od 07.03.2012. do 01.04.2014., zavedeno je 423 vlasničkih pasa, od kojih je 189 pasa bilo sa nekim patološkim stanjem. Od svih pasa koji su registrovani sa nekom promenom zdravstvenog stanja 82 psa su bili dermatološki pacijenti, a od toga je kod 29 pasa dijagnostikovana demodikoza.

Dijagnoza je postavljena na osnovu anamnestičkih podataka, kliničke slike i nalaza većeg broja parazita na koži pasa, pravljemem klač preparata. Iz anamnestičkih podataka dobijeni su podaci o načinu držanja, ishrani i zdravstvenom statusu pre nego što se pojavio problem. Kliničkim pregledom je procenjeno trenutno zdravstveno stanje životinje, izmeren je trijas, zatim palpacijom je proverena veličina i pokretljivost potkožnih limfnih čvorova. Adspekcijom su uočene promene na koži i postavljena sumnja na demodikozu. Uzorci za pravljenje klač preparata su uzimani lepljenjem selotejp trake na promenjena mesta na koži, a zatim naglim skidanjem selotejp trake i prenošenjem na mikroskopsku pločicu. Sa svakog promenjenog mesta uzeto je 3 do 5 uzoraka. Preparati su pregledani pod malim uvećanjem mikroskopa.

REZULTATI/ RESULTS


U veterinarskoj ambulanti „Dr Kovačević“ od ukupnog broja pregledanih pasa kod 29 je dijagnostikovana demodikoza,

tj. u 6,86% slučajeva, a u odnosu na broj dermatoloških pacijenata, demodikoza je dijagnostikovana kod 35,36% slučajeva.

Od demodikoze su u 37,93% slučajeva oboleli psi do godinu dana starosti, tj. od 29 pasa kod kojih je dijagnostikovana demodikoza 11 pasa je starosti do godinu dana. Psi starosti 3 godine su oboleli u 13,79% slučajeva, tj. 4 psa, 17,24% slučajeva su psi starosti od 4 godine, odnosno 5 slučajeva. Psi starosti 6 godina čine 20,68% slučajeva, tj. 6 pasa, dok psi sta-

rosti 7 godina čine 3,44% slučajeva, odnosno 1 pas, i 6,89% slučajeva su psi starosti 10 godina, tj. 2 psa (Grafikon 1).

Na osnovu zavedenih podataka u evidenciji zdravstvenih kartona, najviše obolelih pasa od demodikoze su mešanci (7 pasa), zatim nemački ovčari (5 pasa), šarplaninci (4 psa), zatim labradori (3 psa), rotvajleri (3 psa), haski (2 psa), ši-cu (2 psa), pekinezeri (1 pas) i šar-pei (1 pas), dok je kod francuskog buldoga (1 pas) dijagnostikovana pododemodikoza.



Slika 1. *Demodex canis, adulti, klač preparat, uvećanje 40x*

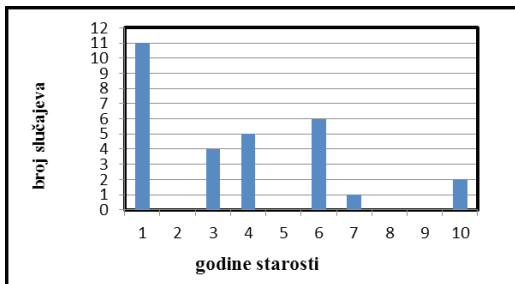
DISKUSIJA / DISCUSSION

Demodikoza pasa je dosta često i veoma uporno, inflamatorno oboljenje kože, koje se karakteriše nalazom većeg broja demodeksa na koži pasa iako je demodeks normalni stanovnik na koži psa i u većini slučajeva ne izaziva oboljenje. Da bi oboljenje nastalo potrebno je dejstvo određenih predisponirajućih faktora, koji dovode do prekomernog razmnožavanja uzročnika i nastanka oboljenja. Postoji i starosna predispozicija za nastanak oboljenja, tako da se demodikoza najčešće javlja kod pasa u pubertetu, tj. u starosti 6 do 12 meseci i povezuje se sa primar-

nim nedostatkom celularnog imuniteta. Rana forma generalizovane demodikoze se može završiti prirodnim samoozdravljenjem, kod nekih mladih pasa. Međutim, klinički je nemoguće pretpostaviti koja je to jedinka koja će na taj način reagovati na oboljenje (Fourie i sar., 2013). Kod starijih pasa bolest se javlja u slučaju da imaju neke metaboličke poremećaje ili hormonske disbalanse, kao što su hipotireoidizam i hiperadrenokorticism, zatim kod onih koji su tretirani kortikosteroidima i citostaticima. Prenos demodeksa sa obolelog na zdravog ne mora uvek da se desi prilikom kontakta, ali sa majke na

štene se prenosi u 80% slučajeva. Demodeks može da se nađe i na mestima gde leže bolesni psi, ali demodeks izvan tela može da preživi samo 24h. Psi oboleli od demodikoze se ne ostavljaju za priplod

Grafikon 1. Broj slučajeva demodikoze u odnosu na godine starosti.



Rezultatima koji su dobijeni na osnovu podataka iz zdravstvenih kartona potvrđeno je da je najviše obolelih pasa koji su do godinu dana starosti (37,93% slučajeva).

Smatra se da lokalizovanu demodikozu ne treba lečiti, ali nakon 4 nedelje treba ponovo pregledati životinju i ukoliko su se lezije povećale i broj parazita raste ili se javi adenopatija, oboljenje treba tretirati kao generalizovanu demodikozu.

Iako su se pojavili novi antiakaricidni lekovi, generalizovanu demodikozu je i dalje izazov izlečiti uspešno. Tretman amitrazom je dokazan kao uspešan u mnogim državama tokom decenija. Protokoli tretmana amitrazom se razlikuju u dozama i frekvenciji ponavljanja tretmana, pa su i podaci o uspešnosti veoma različiti. Protokol svakodnevnog ili nedeljne peroralne ili subkutane aplikacije ivermektina, doramektina ili moksidektina je, takođe, uspešan, međutim posto-

ji velika opasnost od toksičnosti kod pasa koji su oboleli od demodikoze. Ispitivanja su pokazala da je primenom tretmana spot-on preparatom, koji sadrži fipronil, amitraz i S-metopren, na dve nedelje ili jednom mesečno u toku 3 meseca, smanjen broj parazita na koži psa i vidno se poboljšalo stanje lezija (Fourie i sar.,2013).

U lečenju generalizovane demodikoze lek izbora je amitraz (Popović i Lazarević, 2003). Ukoliko je moguće, terapijska procedura bi trebalo da se sastoji iz sledećih postupaka: šišanje cele životinje, kupanje antiseboreičnim šamponom, temeljno sušenje pacijenta, natapanje cele kože rastvorom amitraza. Ovu proceduru treba ponavljati na svakih sedam do potpunog povlačenja kliničkih simptoma i dok 2 uzorka uzeta u razmaku od dve nedelje ne budu negativna.

U slučaju sekundarne bakterijske infekcije neophodan je tretman antibioticima dovoljno dugog trajanja, kako bi se infekcija suzbila i došlo do potpunog oporavka.

U lečenju pododemodikoze takođe se koristi amitraz, na isti način kao što je već opisano.

Na osnovu iskustava iz amulante "Dr Kovačević" ovo je veoma uspešan terapijski tretman demodikoze pasa, međutim neki od vlasnika pasa nisu bili spremni na ovakav način terapije, prvenstveno zbog potrebe za šišanjem životinje i obaveznim kupanjem i natapanjem psa rastvorom amitraza, iz razloga što ti psi žive napolju, uglavnom u dvorištima vla-

snika. U tim slučajevima sprovedena je terapija peroralnim davanjem ivermektina u dozi 0,4 mg/kg telesne mase. Kod kolija, pinčeva, njihovih mešanaca i svih štenaca mlađih od 3 meseca terapija ivermektinom je kontraindikovana zbog velike mogućnosti trovanja (Jezdimirović, 2010).

ZAKLJUČCI / CONCLUSIONS

Najčešće oboljevaju psi starosti do godinu dana, jer se infekcija prenosi direktnim kontaktom uglavnom sa majke na štene koje sisa tokom prvih dana života i povezuje se sa primarnim nedostatkom celularnog imunog odgovora.

Terapija demodikoze zasniva se na korišćenju preparata sa amitrazom, natanjanjem promenjenih mesta tim preparatima ili peroralnom aplikacijom ivermektina. Veoma je bitno da terapija traje dovoljno dugo kako bi došlo do potpunog ozdravljenja. Preporuka je da lečenja traju i do nekoliko nedelja.

Sve vreme se mora imati u vidu da je razlog pojave demodikoze imunodeficientno stanje. Potrebno je raditi na otklanjanju predisponirajućih faktora i poboljšanju imunološkog statusa životinje, davanjem potporne terapije odnosno davanjem vitaminskih preparata i poboljšanjem ishrane, ili otklanjanjem uzročnika druge bolesti koja je dovela do imunodefijencije.

LITERATURA / REFERENCES

- Fourie, J. Dumont, P. Halos, L. Beugnet, F. & Pollmeier. M (2013): *Efficiency of topical application of Certifect (fipronil 6,26% w/v, amitraz 7,48% w/v, (S) methoprene 5,63% w/v) for the treatment of canine generalized demodicosis*. Pasite, str. 20-46.
- Dimitrijević Sanda, Ilić Tamara (2011): *Klinička parazitologija*, Fakultet veterinarske medicine, Beograd, str. 295-298
- Jezdimirović Milanka (2010): *Veterinarska farmakologija*, Fakultet veterinarske medicine, Beograd, IV: 494-519.
- Lopez, R. Reyero, D. Banos, D. (2011): *First report of canine demodicosis by short bodied Demodex mite (Acari: Demodicidae) in Spain*, Department of Veterinary Medicine, University in Leon, Spain, Rev. Ibero-Latinoam. Parasitol; 70(2) str. 219-224.
- Mueller, RS. Bettenay, SV. (1999): *An unusual presentation of canine demodicosis caused by long-bodied Demodex mite in Lakeland Terrier*. Aust. Vet. Pract. 29:128-130.
- Popović, N. Lazarević, M. (2003): *Bolesti kože malih životinja*, Fakultet veterinarske medicine, Beograd, str. 87-90.
- Tai, Y-J. Chung, W-C. Wang, L-C. Ju, Y-T. Hong, C-L, Tsai Y-Y, Li, Y-H, Wu, Y-L.. (2011): *The dog mite, Demodex canis: Prevalence, fungal co-infection, reaction to light, and hair follicle apoptosis*, Journal of Insect Science, Taiwan II:76.