

Prevalência e conduta terapêutica de lesões pré-malignas de colo uterino em gestantes atendidas em hospital público do Rio Grande do Sul

Prevalence and therapeutic management of premalignant cervical lesions in pregnant women attended at a public hospital in Rio Grande do Sul

Silmara Ana Vendrame, Cristine Kolling Konopka, Thissiane de Lima Gonçalves Bernasconi

RESUMO

O câncer de colo do útero está intimamente ligado com a presença do papilomavírus humano (HPV), o qual é responsável pelo surgimento de lesões pré-malignas de colo uterino. Este estudo objetivou estimar a prevalência de lesões pré-malignas em gestantes que realizaram o acompanhamento pré-natal no Hospital Universitário de Santa Maria (HUSM), analisar o perfil das pacientes e avaliar o tratamento realizado por meio de análise dos prontuários impressos das pacientes armazenados no setor de arquivo do hospital, após a aprovação do Comitê de Ética. Com a coleta de dados, verificou-se que de 645 pacientes que realizaram o exame citopatológico, 1,08% apresentaram lesões pré-malignas, sendo 0,62 % casos de lesão escamosa intra-epitelial de baixo grau (LSIL) e 0,46 % de lesão escamosa intra-epitelial de alto grau (HSIL). Em sua grande maioria, as pacientes com LSIL e HSIL tiveram um acompanhamento adequado, onde a conduta terapêutica tomada foi satisfatória.

Descritores: Lesões pré-malignas. HPV. Gestantes.

ABSTRACT

Cervical cancer is closely linked with the presence of human papillomavirus (HPV), which is responsible for the onset of premalignant cervical lesions. This study aimed to estimate the prevalence of premalignant lesions in pregnant women who underwent prenatal follow-up at the Hospital Universitário de Santa Maria (HUSM), to analyze the profile of the patients and to evaluate the treatment performed by analyzing their medical records, stored in the hospital archive after approval by the Ethics Committee. With the data collection, it was verified that of the 645 patients who underwent the cytopathological examination, 1.08% presented premalignant lesions, of which 0.62% were cases of low-grade squamous intraepithelial lesion (LSIL) and 0.46% % of high-grade squamous intraepithelial lesion (HSIL). In the majority of cases, patients with LSIL and HSIL had adequate follow-up, where the therapeutic management was satisfactory.

Descriptors: Premalignant lesions. HPV. Pregnant women.

Como citar este artigo:

Vendrame, S.A. Konopka, C.K. Bernasconi, T.L.G. Prevalência e conduta terapêutica de lesões pré-malignas de colo uterino em gestantes atendidas em hospital público do Rio Grande do Sul Revista Saúde (Sta. Maria). 2018; 44(2).

Autor correspondente:

Thissiane de Lima
Gonçalves Bernasconi
Telefone: (55)99988-5956
Formação Profissional: Formada em farmácia pela Universidade Federal de Santa Maria (UFSM) que fica na cidade de Santa Maria, RS, Brasil.
Filiação Institucional: Mestrado
Endereço para correspondência: Rua Carlos Dalmolin, 48, vila jardim, Faxinal do Soturno, RS. CEP: 97220-000

Data de Submissão: 07/03/18

Data de aceite: 05/07/2018

Conflito de Interesse: Não há conflito de interesse



Introdução

O câncer de colo uterino inicia-se através da evolução de uma lesão precursora de colo uterino, a qual está intimamente ligada com a infecção pelo vírus do HPV. As lesões pré-malignas são curáveis e se acompanhadas ou tratadas adequadamente é possível evitar a progressão e a instalação do câncer de colo uterino¹.

A detecção de lesões pré-malignas de colo uterino é realizada de maneira segura e eficiente por meio do exame citológico de Papanicolaou. Se o rastreamento for realizado dentro dos padrões de qualidade, o câncer invasor é facilmente diagnosticado na maioria dos casos, e se há presença de lesões iniciais, com o tratamento precoce é possível reduzir a invasão². Outro método que pode ser utilizado para auxiliar no diagnóstico de lesões de colo uterino é a colposcopia, muito utilizada após alguma alteração no exame do Papanicolaou, e a biópsia, a qual não permite detectar o vírus e sim as alterações teciduais causadas por ele, como hiperplasia, coilocitose e hiperqueratose³⁻⁴.

Durante o período gestacional ocorrem mudanças fisiológicas no organismo, ocasionando alterações hormonais e imunológicas que favorecem a proliferação celular intensa do epitélio escamoso, criando um ambiente propício à replicação viral e, portanto, à instalação do vírus do HPV⁵. É necessário um acompanhamento pré-natal preventivo, promovendo saúde e bem-estar à mãe e ao filho, além de propiciar o tratamento precoce de problemas que poderiam se complicar no decorrer da gestação².

Dentre as lesões pré-malignas de colo uterino diagnosticadas durante a gestação, as de baixo grau são as que possuem grande potencial de regressão espontânea⁵. Já as lesões de alto grau se não forem tratadas podem se tornar com o passar do tempo cancerosas, exigindo um tratamento mais agressivo e intenso. Dessa forma, devemos dar importância a um diagnóstico precoce, pois a maioria das pacientes são assintomáticas e não procuram orientação médica até que observem alguma alteração física em seu corpo⁶.

A conduta escolhida para o diagnóstico e tratamento das lesões durante a gravidez apresenta divergências em relação àquela seguida por mulheres não grávidas⁷. O objetivo deste estudo foi determinar a prevalência de lesões pré-malignas de colo uterino nos exames citopatológicos realizados em gestantes durante o pré-natal no Hospital Universitário de Santa Maria (HUSM) - Santa Maria, RS. Tendo em vista a relevância do seguimento de lesões pré-malignas durante a gestação, este estudo ainda teve como objetivos visar uma melhor compreensão a respeito da abordagem terapêutica utilizada, conhecer o perfil das pacientes e buscar conhecer uma forma segura e eficiente para o tratamento destas lesões nas gestantes.

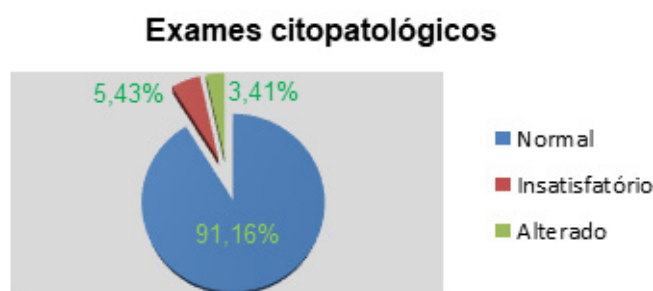
Metodologia

Realizou-se um estudo quali-quantitativo e retrospectivo por meio do acesso aos prontuários de pacientes do Ambulatório de Obstetrícia do HUSM, no período de janeiro de 2015 a dezembro de 2016. A população estudada foi composta por gestantes que realizaram o exame citopatológico (Papanicolau) durante o pré-natal no HUSM. Desta população, foram extraídas informações referentes ao perfil e ao seguimento das lesões pré-malignas. Este trabalho foi aprovado pelo Comitê de Ética da Universidade Federal de Santa Maria sob CAAE:59411316.1.0000.5346.

Resultados

Dos 645 exames citopatológicos analisados, foram identificados 588 (91,16%) casos negativos para lesão intraepitelial escamosa ou malignidade. Trinta e cinco (5,43%) foram classificados como insatisfatórios, ou seja, o material foi considerado inadequado para a análise. O total de exames citopatológicos alterados foi de 3,41% (Figura 1).

Figura 1- Distribuição dos exames citopatológicos de gestantes atendidas no HUSM no período de janeiro de 2015 a dezembro de 2016.



Dentre os exames alterados, encontrados em 22 pacientes, 2,17% apresentaram ASC-US (atípias escamosas de significado indeterminado) e 0,15% ASC-H (células escamosas atípicas que não permitem excluir uma lesão de alto grau). Os casos de lesões pré-malignas foram 7, sendo 4 casos (0,62%) de LSIL e 3 casos (0,46%) de HSIL.

Com relação ao perfil das pacientes, foram verificados alguns aspectos em seus prontuários (Tabela1), onde a faixa etária predominante para o surgimento de ambas as lesões (LSIL e HSIL) foi de 20 a 29 anos. As gestantes, em sua maioria, eram casadas e não eram pacientes HIV positivas nem fumantes. A etnia encontrada foi branca e os tipos de partos foram distintos e determinados de acordo com a paciente.

Tabela 1- Características do grupo estudado.

Variável	Pacientes com LSIL (n=4)	Pacientes com HSIL (n=3)
Idade (anos)		
20-29	3 (75%)	2 (66,6%)
30 ou mais	1 (25%)	1 (33,3%)
Estado civil (n%)		
Solteira	1 (25%)	1 (33,3%)
Casada	3(75%)	2 (66,6%)
HIV reagente		
Sim	1 (25%)	1 (33,3%)
Não	3 (75%)	2 (66,6%)
Tabagismo		
Sim	0	1 (33,3%)
Não	3 (75%)	0
Não informado	1 (25%)	2 (66,6%)
Etnia		
Branca	4 (100%)	3 (100%)
Parda	0	0
Não informado	0	0
Tipo de parto		
Normal	2 (50%)	1 (33,3%)
Cesárea	2 (50%)	1 (33,3%)
Aborto	0	1 (33,3%)

HIV:vírus da imunodeficiência humana.

Com relação à conduta terapêutica, foi realizado o acompanhamento das lesões pré-malignas após o diagnóstico da lesão até o período pós-parto em seus prontuários (Tabela 2). Foi verificado que a colposcopia e a coleta citopatológica foram utilizadas em todas as pacientes com lesões de alto grau. Já para lesões de baixo grau, a colposcopia não foi a mais indicada, prevalecendo o acompanhamento com o citopatológico. A realização de biópsia e conização foram efetuadas somente em uma paciente com HSIL.

Tabela 2 - Acompanhamento das pacientes após um primeiro exame citopatológico durante a gravidez com a presença de LSIL e HSIL.

Variável	Pacientes com LSIL (n=4)	Pacientes com HSIL (n=3)
Colposcopia		
Realizada após o diagnóstico durante a gestação	1 (25%)	0
Realizada durante e após a gestação	0	3 (100%)
Não realizada	2 (50%)	0
Não houve registro no prontuário	1 (25%)	0
Biopsia (diagnóstico histológico durante a gestação)		
Adenocarcinoma	0	1 (33,3%)
Não realizada	3 (75%)	2 (66,6%)
Não há registro no prontuário	1 (25%)	0
Tratamento cirúrgico após o parto		
Conização	0	1 (33,3%)
Nenhum	3 (75%)	2 (66,6%)
Não há registro no prontuário	1 (25%)	0
Repetição do CP após o parto		
Sim	3 (75%)	3 (100%)
Não	0	0
Não há registro	1 (25%)	0

CP: exame citopatológico; n: número de pacientes.

Discussão

A incidência de câncer de colo uterino tem aumentado a cada ano e corresponde a aproximadamente 10% das neoplasias diagnosticadas na população feminina⁸. A possibilidade de evolução para a malignidade de lesões precursoras de câncer de colo uterino na gravidez não deve ser negligenciada, pois um terço de todos os carcinomas ocorre durante o período gravídico⁶⁻⁹.

No presente trabalho, 91,16% das pacientes apresentaram exames citopatológicos negativos, no entanto, o aparecimento de lesões pré-malignas na gestação foi evidenciado e representou 1,08% dos casos. A lesão pré-maligna predominante durante a gestação foi a LSIL, seguida pela HSIL. Estudos de Rocha et al. e Rama et al., evidenciaram a prevalência em torno de 2% para a LSIL e de 1% para a HSIL^{8,10}, no entanto, estes estudos utilizaram um tamanho amostral superior e não foram realizados em gestantes. Kaplan et al. referem incidência de lesões pré-malignas em

gestantes e não gestantes semelhantes¹¹.

Com relação à faixa etária, foi verificada predominância de ambas as lesões (LSIL e HSIL) na faixa de 20 a 29 anos de idade. Freire et al. verificaram maior índice de lesões do tipo LSIL e HSIL em mulheres com menos de 35 anos.¹² Outro estudo similar de Rocha et al. relataram maior incidência de lesões de alto grau na faixa etária de 30-39 anos⁸. Os dados encontrados são semelhantes à literatura, apesar do pequeno tamanho amostral deste estudo.

A história prévia de DST, como o HIV, foi verificado em 28,57% das pacientes com diagnóstico de lesões pré-malignas neste estudo. Isso ocorre, pois a presença do vírus HIV durante a gestação aumenta a prevalência de infecções por HPV e das lesões intraepiteliais cervicais⁷. Nas pacientes que apresentam HIV na gestação, a baixa imunidade está diretamente relacionada com a incidência do vírus HPV, pois a maioria dos casos de HPV ocorre em pacientes com menos de 500 células CD4 positivas¹³, fato este que pode explicar a alta prevalência neste estudo. Em outro estudo, a frequência da infecção por HPV em mulheres HIV positivas foi de 29,2%, considerada mais elevada comparando-se com as gestantes HIV negativas¹⁴, o que vai de encontro com nossos resultados como demonstrado na tabela 1.

O consumo de cigarro é considerado um fator de risco para o desenvolvimento de neoplasia intraepitelial, adenocarcinoma e carcinoma de células escamosas¹⁵. Neste estudo, foi verificado que 14,28% das pacientes eram fumantes. Evidências demonstraram que o risco de desenvolvimento de lesões intraepiteliais cervicais em fumantes é em torno de duas vezes maior do que em não fumantes, e está relacionado ao uso prolongado e número de cigarros consumidos. O tabaco diminui a concentração de células de Langerhans presentes no colo uterino, favorecendo a persistência viral, a qual é um fator contribuinte para o surgimento de lesões cervicais pré-malignas e malignas¹.

A escolha da via de parto deve ser feita de forma criteriosa com base no tamanho e fase da lesão¹⁶. A indicação de parto cesárea em gestantes portadoras do vírus HPV não é indicada como forma de prevenção da transmissão, porém, é indicada em casos que o tamanho e localização das lesões sejam fatores determinantes, assim como o parto normal não é contraindicado em gestantes portadoras do HPV¹⁷. Portanto, a determinação da via de parto vai depender das condições obstétricas e da situação individual de cada caso, onde a paciente será submetida a uma avaliação criteriosa antes da escolha do tipo de parto.

Após o diagnóstico de lesões pré-malignas, a conduta realizada deve ser de acordo com o tipo de lesão que foi diagnosticada. As lesões do tipo LSIL, em sua maioria, regridem ou se mantêm estáveis durante a gestação. A conduta expectante no caso de lesões intra-epiteliais é o método de escolha mais seguro durante a gestação, pois há possibilidade de regressão após o parto¹⁸⁻¹⁹. Foi verificado que em 50% dos casos de lesões de LSIL não foi realizada a colposcopia, mas em 75% foi realizado o acompanhamento com repetição do exame citopatológico. Após a detecção de lesões pré-malignas, recomenda-se avaliação com citologia e colposcopia e nova coleta citológica no período pós-parto. Portanto, é recomendado utilizar as duas técnicas para melhor análise da lesão, apesar de serem poucos os casos em

que ocorre a progressão para lesões mais graves¹⁶.

As lesões do tipo HSIL irão persistir ou permanecer estáveis durante a gravidez, podendo evoluir para carcinoma invasor no pós-parto¹⁸. Devido a este grande potencial invasor, deve-se ter bastante acuidade nesses tipos de casos. Foi evidenciado que 100% das pacientes realizaram a colposcopia antes e após o parto, assim como o acompanhamento com citopatológico, condizendo com a literatura.

A realização de biopsia durante a gestação é necessária em casos com suspeita citológica ou alteração da colposcopia, sendo muito útil para afastar ou confirmar a possibilidade de invasão do tecido.⁵ Já a conização durante a gestação deve ser reservada em casos em que houver suspeita de invasão do tecido. Na maioria dos casos, a conização é adiada para o período pós-parto, como foi evidenciado neste trabalho (Tabela 2), e isto se deve aos riscos elevados de ocorrer hemorragia, trabalho de parto prematuro e abortamento neste período^{5,16}.

Considerações finais

Os resultados deste estudo demonstram relevante número de casos de lesões pré-malignas em gestantes. O monitoramento das lesões pré-malignas de colo uterino deve ser encarado com extrema importância, pois embora algumas lesões possam regredir, há um percentual de casos em que é possível haver a evolução para a malignidade, e estes casos merecem atenção, principalmente durante a gestação. O perfil das pacientes foi bastante variado, o que pode ser explicado pelo fato de ser um hospital de referência na região. O estudo também demonstrou que houve uma conduta terapêutica satisfatória nas pacientes atendidas do HUSM que vai de encontro ao recomendado pela literatura. Assim, reforça-se a importância da realização de um pré-natal adequado, o qual pode fazer o diagnóstico precoce das lesões evitando futuras complicações na gestação e pós-parto.

Referências:

1. Amorim CPS, Monteiro ABC, Siqueira GIMR, Coelho RA. Mulheres submetidas à conização de colo uterino: análise dos resultados citológico e histopatológico. Rev Med UFC. 2015; 55(1): 13-7.
2. Calou CGP, Quirino GS. Panorama da prevenção do câncer de colo uterino na gestação em município no nordeste brasileiro. Sanare. 2012; 11(1): 26-31.
3. Almeida AC, Oliveira KB. Câncer de colo uterino: desenvolvimento, diagnóstico, tratamento e marcadores moleculares.

Revista Saúde e Pesquisa. 2014; 7(1): 155-61.

4. Passos MRL, Almeida G, Giraldo PC, Cavalcanti SMB, Junior JCC, Bravo RS et al. Papilomavírose humana em genital parte I. DST J Bras Doenças Sex Transm. 2009 Jan; 20(2): 108-24.

5. Panisset KSP, Fonseca VLM. Patologia cervical na gestante adolescente. Adolesc Saúde. 2009; 6 (4):33-40.

6. Tseng JY, Bastu E, Gungor-Ugurlucan F. Management of precancerous lesions prior to conception and during pregnancy: a narrative review of the literature. Eur J Cancer Care. 2012; 21(6): 703-11.

7. Jalil EM, Duarte G, Meli PPS, Quintana SM. Infecção pelo papilomavírus humano durante a gravidez: o que há de novo?. Femina. 2009; 37(3): 132-5.

8. Rocha SMM, Bahia MO, Rocha CAM. Perfil dos exames citopatológicos do colo do útero realizados na Casa da Mulher, Estado do Pará, Brasil. Rev Pan-Amaz Saude. 2016; 7(3): 51-5.

9. Gonçalves CV, Duarte G, Costa JSD, Marcolin AC, Bianchi MS, Dias D et al. Diagnosis and treatment of cervical cancer during pregnancy. São Paulo Med J. 2009; 127(6): 359-65.

10. Rama C, Martins-Roteli C, Derchain S, Longatto-Filho A, Gontijo R, Sarian L et al. Rastreamento anterior para câncer de colo uterino em mulheres com alterações citológicas ou histológicas. Rev Saúde Pública. 2008; 42(3): 411-9.

11. Kaplan KJ, Dainty LA, Dolinski B, Rose GS, Carlson J, McHale M et al. Prognosis and recurrence risk for patients with cervical squamous intraepithelial lesions diagnosed during pregnancy. Cancer Cytopathol. 2004;102(4):228-32.

12. Freire JAA, Veloso MRO. Prevalência de casos de lesões pré-cancerosas de colo uterino em um laboratório citopatológico [trabalho de conclusão de curso]. Taguatinga: Faculdade Integrada Promove, Curso de Biomedicina; 2013.

13. Bonilha JL, Yakabe MF, Camargo BF, Martins EKL, Ribeiro MCA, Costa-Neto JM et al. Incidence of HPV infection in the uterine cervix in HIV positive pregnant women seen at the Hospital de Base in São José do Rio Preto, Brazil. Einstein. 2009; 7(3 Pt 1): 334-40.

14. Oliveira GR, Vieira VC, Barral MFM, Dowich V, Soares MA, Gonçalves CV et al. Fatores de risco e prevalência da infecção pelo HPV em pacientes de Unidades Básicas de Saúde e de um Hospital Universitário do Sul do Brasil. Rev Bras Ginecol Obstet. 2013; 35(5): 226-32.

15. Diz MDPE, Medeiros RB. Câncer de colo uterino - fatores de risco, prevenção, diagnóstico e tratamento. Rev Med. 2009; 88 (1): 7-15.

16. Ciantelli GL, Nolêto JMS, Filho NPB. Tratamento das lesões intraepiteliais cervicais e do câncer do colo uterino durante a gestação. Rev Fac Ciênc Méd Sorocaba. 2012; 14(2): 51-6.

17. Garcez NPB, Gomes VKS, França AMB, Miranda LN, Lima KBM, Moura MRW. Determinação da via de parto em gestantes portadoras do vírus do HPV: revisão integrativa. Ciênc Biol Saúde. 2016; 3(2): 95-108.

-
- 18.Frega A, Scirpa P, Corosu R, Verrico M, Scarciglia ML, Primieri MR et al. Clinical management and follow-up of squamous intraepithelial cervical lesions during pregnancy and postpartum. *Anticancer Res.* 2007; 27(4): 2743–6.
- 19.Preti VB, Hatschbach SBB, Linhares JC, Guerreiro JA, Minari CL, Maestri CA et al. Neoplasia intraepitelial cervical de alto grau durante a gestação: experiência de um serviço do Sul do Brasil. *Rev Bras Ginecol Obstet.* 2009; 31(12): 604-8.

