

Uji toksisitas akut ekstrak batang pisang ambon (*Musa paradisiaca var sapientum*) terhadap hati mencit (*Mus musculus*) dengan parameter LD50

by Hendrik Setia Budi

Submission date: 09-Aug-2018 01:57 PM (UTC+0800)

Submission ID: 988652531

File name: hendrik_toksisitas_akut_2014_ijdmf.pdf (948.62K)

Word count: 2730

Character count: 16105

1 Uji toksisitas akut ekstrak batang pisang ambon (*Musa paradisiaca var sapientum*) terhadap hati mencit (*Mus musculus*) dengan parameter LD₅₀ (Acute toxicity test of ambonese banana (*Musa paradisiaca var sapientum*) stem extract in liver of mice (*Mus musculus*) with LD₅₀ parameters)

¹Hendrik Setia Budi, ¹Ira Arundina, ¹Retno Indrawati, ²Leonita Widyana Mahardikasari

¹Departemen Biologi Oral

²Mahasiswa Program Studi Kedokteran Gigi

Fakultas Kedokteran Gigi Universitas Airlangga

Surabaya Indonesia

ABSTRACT

The sap of ambonese banana (*Musa paradisiaca var sapientum*) contain flavonoids, saponins, tannins which have been widely used by people in Trunyan Bali as traditional medicine on wound healing, and it has been reported as a potential wound healing after tooth extraction. The aim of this research was to determine the level of safety of using herbal medicine, ambonese banana stem extract on histopatology liver of mice with LD₅₀ parameters. This experimental study was performed by the post test only controlled group design. The sample were 28 mice (*Mus musculus*) randomly divided into 4 groups. K group as control group was given aquadest. P1, P2, and P3, as treatment groups were given ambonese banana stem extract with dose 0.42g/20gbw, 2.1g/20gbw, 4.2g/20gbw. The extract was given per-oral with sonde on the first day. On day 3, the mice were terminated, and the livers were microscopically histopathological observed. The observed at 3th day, there were no deaths in every groups of mice (K, P1, P2, and P3) on the third day observation. Kruskal Wallis test showed there was not significant difference in histopathological appearance on liver of mice (p=0.771). It was concluded that the maximum safety dose that can still be administered is 0.42g/20gbw following the LD₅₀ parameter. The acute toxicity test of ambonese banana stem extract did not show necrosis on liver but it showed the highest simple degeneration than all groups which were given 0.42g/20gbw dose.

Keywords: acute toxicity, ambonese banana, histopathologically liver

ABSTRAK

Getah batang pisang ambon (*Musa paradisiaca var sapientum*) mengandung flavonoid, saponin, tanin yang digunakan secara turun temurun oleh masyarakat Trunyan Bali sebagai tanaman obat penyembuh luka, dan telah dilaporkan sebagai tanaman obat yang berpotensi dalam penyembuhan luka pencabutan gigi. Penelitian ini dilakukan untuk mengetahui keamanan penggunaan tanaman obat ekstrak batang pisang ambon LD₅₀ melalui pengamatan histopatologi hepar. Penelitian eksperimen dengan rancangan *the post test only controlled group design* menggunakan mencit (*Mus musculus*) berjumlah 28 terbagi secara random menjadi 4 grup. Grup K sebagai kontrol diberi akuades. P1, P2, dan P3 sebagai kelompok perlakuan diberi ekstrak batang pisang ambon dosis 0,42g/20gbb, 2,1g/20gbb, dan 4,2g/20gbb secara per-oral pada hari pertama. Pada hari ketiga sampel dikorbankan, dan dilakukan pemeriksaan histopatologi hepar yang hasilnya menunjukkan tidak terdapat sampel yang mati pada seluruh grup. Uji Kruskal Wallis menunjukkan tidak ada perbedaan bermakna pada histopatologi hepar (p=0,771). Disimpulkan bahwa dosis aman maksimal ekstrak batang pisang ambon yang masih bisa diberikan adalah 0,42g/20gbb sesuai dengan gambaran LD₅₀. Uji toksisitas akut ekstrak batang pisang ambon secara histopatologi tidak menunjukkan nekrosis pada hepar, tetapi menunjukkan sedikit degenerasi dibandingkan semua grup pada pemberian dosis 0,42g/20gbb.

Kata kunci: uji toksisitas akut, *Musa paradisiaca var sapientum*, histopatologically liver

Koresponden: Leonita Widyana Mahardikasari, Fakultas Kedokteran Gigi Universitas Airlangga, Jl. Prof.Dr.Moestopo No. 47, Surabaya 60132, Indonesia. E-mail: leonita_020911104@yahoo.com

PENDAHULUAN

Ekstraksi gigi adalah proses pencabutan gigi dari dalam soket tulang alveolar. Komplikasi pasca ekstraksi gigi dapat terjadi setiap saat,¹ diantaranya adalah perdarahan pasca ekstraksi yang merupakan komplikasi yang paling sering dijumpai; umumnya 90% disebabkan oleh faktor lokal.²

Proses penyembuhan luka pascaekstraksi gigi seringkali membutuhkan bantuan obat sintesis untuk mengurangi kemungkinan terjadi komplikasi. Obat

yang sering digunakan adalah analgesik, *hemostatic agent*, dan anti-inflamasi.¹ Penggunaan obat sintesis mempunyai kemungkinan untuk menyebabkan efek samping,³ sehingga berkembanglah paradigma pada masyarakat bahwa obat tradisional mempunyai efek samping relatif kecil dibandingkan obat modern.⁴ Salah satu tanaman yang diduga dapat memberikan berbagai khasiat adalah pohon pisang ambon (*Musa paradisiacal var.sapientu*).

Getah batang pisang ambon mengandung tiga

senyawa aktif, yaitu *flavonoid*, saponin dan tanin.⁵ Berdasarkan penelitian dari Triranti dan Putri yang dikutip oleh Sari, dikatakan bahwa getah batang pisang ambon memiliki manfaat sebagai anti-inflamasi dan *hemostatic agent*. Bagi pengembangan penggunaan obat tradisional dalam dunia kedokteran yang telah teruji khasiat dan keamanannya, obat tradisional mesti melalui beberapa pengujian seperti uji farmakologi, toksisitas, dan uji klinik agar dapat diketahui efek samping dari obat tersebut.⁶

Uji toksisitas akut merupakan salah satu uji pra-klinik. Berdasarkan *environmental potency agency*, uji toksisitas akut dilakukan untuk mengukur derajat efek toksik suatu senyawa yang terjadi dalam waktu singkat, yaitu 24-96 jam.⁷ Tolok ukur kuantitatif yang paling sering digunakan adalah LD₅₀, yaitu dosis saat 50% dari populasi spesies tertentu mati. Penelitian uji toksisitas akut dilakukan secara *in vivo*, dengan menggunakan hewan coba mencit dengan paparan tunggal dosis bertingkat. Pengamatannya meliputi jumlah mencit yang mati serta gejala klinis adanya ketoksikan akut, serta histopatologi organ hati pada 96 jam setelah pemberian ekstrak batang pisang ambon.⁷

Penelitian eksperimen laboratorium ini dilakukan untuk mengetahui keamanan penggunaan tanaman obat ekstrak batang pisang ambon LD₅₀ melalui pengamatan histopatologi hepar.

BAHAN DAN METODE

Ekstrak batang pisang ambon dibuat dengan metode perkolasi. Serbuk simplisia bagian bonggol batang sebanyak 500 g dibasahi dengan cairan penyari yaitu etanol 80%, dan didiamkan selama 24 jam. Setelah itu massa dipindahkan ke dalam perkolator selama 24 jam.⁹ Cairan yang dihasilkan ditampung lalu dibiarkan menetes dengan kecepatan 1 mL/menit dan ditambahkan cairan penyari sampai warna filtrat yang dihasilkan menjadi jernih. Setelah itu cairan diuapkan dengan alat *rotary vacuum evaporator* pada temperatur 30-35°C dan tekanan 0,3-0,2 atm hingga diperoleh ekstrak kental sebanyak 53,391 g.¹⁰

Penelitian eksperimen laboratorium dengan *post test only controlled group design* yang menggunakan 28 ekor mencit (*Mus musculus*) jantan dalam keadaan sehat dengan berat badan 20-30 g, dan usia 2-3 bulan. Sebelum diberi perlakuan, semua mencit menjalani penyesuaian selama 1 minggu dan diberi perlakuan

yang sama. Terdapat empat kelompok yang terbagi menjadi kelompok kontrol (K) yang diberi akuades steril, kelompok perlakuan 1 (P1) dengan dosis 0,42 g/20 gbb, kelompok perlakuan 2 (P2) dengan dosis 2,1 g/20 gbb, dan kelompok perlakuan 3 (P3) dengan dosis 4,2 g/20 gbb ekstrak batang pisang ambon.

Pemberian ekstrak batang pisang ambon diberi secara *peroral* yang dilakukan sekali selama 96 jam. Sebelum perlakuan, hewan uji dipuaskan terlebih dahulu selama 8-12 jam dengan tetap diberi minum secukupnya agar ekstrak batang pisang ambon dapat terabsorpsi lebih sempurna di dalam pencernaan. Pengamatan dilakukan pada jam ke-0, 1, 2, 3, 24, dan 96. Pengamatan fisik terhadap gejala-gejala toksik (diare, sedasi, gelisah, menggaruk tubuh, muntah, tersengal-sengal) dilakukan pada jam ketiga.¹⁰ Hewan uji yang mati setelah pemberian sediaan uji sesegera mungkin dibedah pada bagian perut secara melintang untuk diambil organ hatinya, sedangkan sisa hewan uji yang masih hidup terutama hewan yang nampak sakit pada saat akhir masa 96 jam setelah pemberian suspensi sediaan uji, dikorbankan dengan induksi eter,¹¹ serta dibedah dan diambil organ hatinya untuk pemeriksaan histopatologi dengan menggunakan metode Knodell.¹²

HASIL

Hasil penelitian menunjukkan ekstrak batang pisang ambon dengan dosis 0,42 g/20 gbb; 2,1 g/20 gbb; 4,2 g/20 gbb tidak menyebabkan kematian mencit hingga akhir masa uji.

Dari tabel 1, diketahui bahwa ekstrak batang pisang ambon dengan dosis 0,42 g/20 gbb; 2,1 g/20 gbb; 4,2 g/20 gbb tidak menyebabkan kematian pada mencit. Meskipun demikian, hasil pemeriksaan secara histopatologi hati mencit menunjukkan terjadinya perubahan degenerasi pada hati mencit dalam setiap kelompok.

Selain itu, tampak pula adanya perubahan pada semua kelompok berupa degenerasi (tabel 2). Perubahan degenerasi tertinggi terdapat pada perlakuan 1 (0,42 g/20 gbb) ekstrak batang pisang ambon, sementara terendah pada kelompok kontrol (0,4286 g/20 gbb).

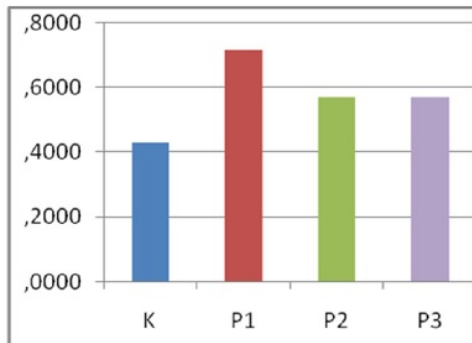
Dari gambar 1, tampak rerata jumlah skor sel hati yang mengalami degenerasi tidak meningkat sejalan dengan peningkatan dosis. Peningkatan jumlah skor perubahan histopatologi hati berupa degenerasi sel

Tabel 1 Jumlah mencit yang mati setelah pemberian ekstrak batang pisang ambon selama 96 jam

Kelompok	Jumlah mencit/kelompok	Mencit mati
K (kontrol)	7	0
P1 (0,42 g/20 gbb)	7	0
P2 (2,1 g/20 gbb)	7	0
P3 (4,2 g/20 gbb)	7	0

Tabel 2 Rerata jumlah skor perubahan degenerasi pada hati mencit

Kelompok	Skor (mean ± SD)
K (kontrol)	0,4286 ± 0,5352
P1 (0,42 g/20 gbb)	0,7143 ± 0,47208
P2 (2,1 g/20 gbb)	0,5714 ± 0,53452
P3 (4,2 g/20 gbb)	0,5714 ± 0,53452



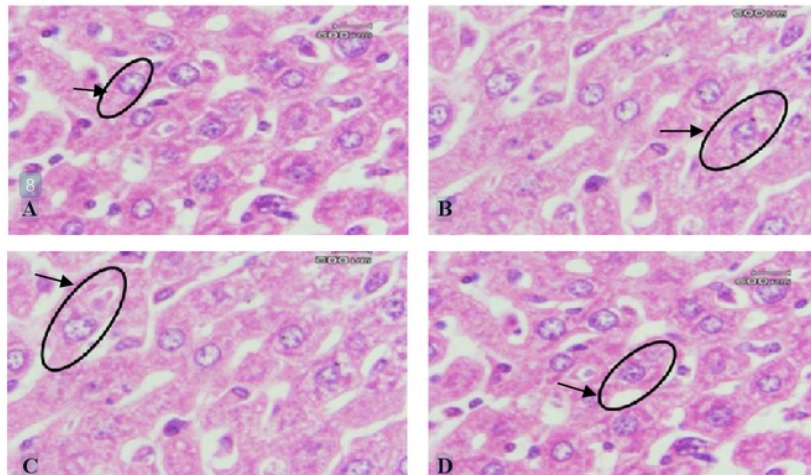
Gambar 1 Diagram batang rerata jumlah skor perubahan histopatopatologi berupa degenerasi pada sel hati mencit

mengalami peningkatan paling besar pada dosis 0,42 g/20 gbb.

Rata-rata jumlah skor degenerasi pada sel hati mencit kemudian diuji dengan uji Kruskal Wallis. Analisis statistik mendapatkan nilai $p=0,071$, yang artinya tidak ada perbedaan yang bermakna antar kelompok perlakuan.

PEMBAHASAN

Ekstrak batang pisang ambon dengan dosis 0,42 g/20 gbb; 2,1 g/20 gbb; 4,2 g/20 gbb selama 96 jam



Gambar 2 Histopatologi hati mencit pada kelompok kontrol (A) dalam lingkaran menunjukkan sel hepatosit yang normal. Inti sel berwarna biru, sitoplasma sel terlihat penuh dan tidak berlubang-lubang. Pada kelompok perlakuan P1 (B), P2 (C), dan P3 (D) daerah dalam lingkaran menunjukkan sel hepatosit yang mengalami degenerasi mengalami pembengkakan, sitoplasma pucat, dan terjadi penimbunan vakuola kecil jemih di dalam sitoplasma.

tidak menunjukkan kematian pada mencit, sehingga LD_{50} tidak perlu ditentukan atau dapat dianggap dosis yang tergolong relatif tidak berbahaya bila dijadikan sebagai LD_{50} untuk sediaan ekstrak batang pisang ambon (*Musa paradisiacal var. sapientu*).⁷

Dalam penelitian ini dilakukan terminasi pada mencit pada akhir masa 96 jam, kemudian dilakukan pemeriksaan histopatologi terhadap organ hati. Perubahan histopatologi yang terjadi pada hati yang diamati berupa degenerasi dan nekrosis disebabkan perubahan tersebut sudah terlihat pada kondisi akut. Perubahan histopatologi yang ditemukan berupa degenerasi yang ditunjukkan dengan kerusakan pada sitoplasma namun belum menimbulkan kerusakan pada inti sel sehingga kerusakan tersebut dapat pulih kembali apabila rangsangan yang mengakibatkan cedera dihilangkan.¹³

Degenerasi yang paling banyak ditemukan dalam preparat adalah degenerasi hidropik yang ditunjukkan dengan adanya sedikit pembesaran sel, dan sedikit perubahan susunan berupa sitoplasma yang keruh. Pembengkakan sel biasa disebabkan oleh kerusakan mitokondria, akibatnya proses transfer sel mengalami gangguan sehingga homeostasis kalsium dalam sel juga terganggu. Hal tersebut menyebabkan masuknya kalsium ekstrasel melintasi membran plasma yang akan diikuti pelepasan kalsium dari deposit intrasel. Peningkatan kalsium sitosol mengaktifasi bermacam fosfolipase yang mencetuskan kerusakan membran. Gangguan homeostasis sel juga mengakibatkan sel tidak mampu memompa ion natrium yang cukup keluar dari sel. Akibat peningkatan kadar ion natrium dalam sel, menyebabkan air masuk ke dalam sel.¹³

Hasil uji *Kruskal Wallis*, mengenai perubahan degenerasi sel hati mencit mendapat nilai $p > 0,05$ yang berarti tidak terdapat perbedaan yang bermakna antar grup perlakuan. Jumlah skor perubahan histopatologi degenerasi pada sel hati tidaklah meningkat sejalan dengan peningkatan dosis ekstrak batang pisang ambon. Degenerasi yang terjadi pada penelitian ini mungkin karena pada awal penelitian tidak dilakukan pemeriksaan histopatologi pada sel hati mencit dan perbedaan respon adaptasi tingkat sel pada individu uji yang berbeda-beda. Saat terpapar zat yang sama dan dengan dosis yang sama pula, individu dapat mengatabolisme zat dengan respon yang berbeda. Adaptasi tingkat sel sangat dipengaruhi oleh respon imun dan susunan genetik pada sel. Hal ini terlihat pada kelompok kontrol yang padanya juga ditemukan gambaran degenerasi.¹³

Hati memiliki fungsi vital dalam detoksifikasi melalui terjadinya metabolisme *xenobiotic*. Di dalam membran retikulum endoplasma hepatosit, terdapat enzim-enzim yang berperan metabolisme *xenobiotic*, misalnya obat, radikal bebas, dan senyawa-senyawa alam lainnya, misalnya *sulfotransferase* dan sitokrom P450. Di dalam proses metabolisme *xenobiotic*, suatu molekul diubah menjadi molekul yang lebih besar dan lebih polar (hidrofilik) sehingga bersifat lebih larut dan mudah diekskresi keluar sel melalui proses biotransformasi. Proses biotransformasi di dalam hati terjadi melalui dua tahap, yaitu reaksi tahap I dan tahap II. Pada tahap I, *xenobiotic* akan termodifikasi dengan penambahan struktur kimia fungsional, yaitu oksigen. *Xenobiotic* yang sudah termodifikasi, akan masuk pada tahap II, yaitu reaksi enzimatik yang mengikat *xenobiotic* yang telah termodifikasi dengan struktur kimia fungsional lain seperti glukoronide, sulfat, dan asam amino.¹⁴

Dalam ekstrak batang pisang ambon, terdapat senyawa fenolik berupa flavonoid, saponin dan tanin.⁵

Di dalam organ hati, senyawa fenol dapat langsung dimetabolisme melalui konjugasi menjadi konjugat, yaitu *phenyl sulfate* melalui proses sulfasi. Dalam proses sulfasi ini, enzim *sulfotransferase* berfungsi sebagai katalis dalam penempelan gugus sulfat pada gugus OH senyawa fenol, sehingga gugus OH tidak berikatan dengan molekul makro pada sel, yaitu DNA, protein, dan RNA. Sebagian besar konjugat bersifat hidrofilik sehingga bersifat lebih larut dan mudah diekskresikan keluar sel.¹⁴

Di dalam ekstrak batang pisang ambon, terdapat kandungan flavonoid yang memiliki manfaat sebagai hepatoprotektor melalui detoksifikasi dengan jalan peningkatan ekspresi enzim *gluthation S-transferase* (GST) pada organ hati yang dapat mendetoksifikasi zat yang kurang polar menjadi zat yang lebih polar melalui pengikatan senyawa elektron aktif yang tidak berpasangan pada zat toksik oleh glikosida flavonoid sehingga dapat mencegah ikatan elektron tersebut dengan DNA, RNA atau protein pada sel target.¹⁵

Suatu bahan dikatakan toksik pada sel organ apabila dapat menyebabkan kematian sel lebih dari 50% yang ditandai dengan kerusakan pada inti sel.¹⁶ Dalam setiap kelompok, degenerasi yang terjadi tidak dialami pada semua sampel dalam setiap kelompok. Degenerasi yang tampak pada keseluruhan kelompok termasuk kategori ringan. Perubahan degenerasi pada semua kelompok berada pada *range* 1, yang artinya perubahan degeneratif dalam preparat terjadi pada kurang dari sepertiga dari seluruh lapang pandang.

Dari hasil penelitian yang didapatkan, ekstrak batang pisang ambon pada dosis 0,42 g/20 gbb; 2,1 g/20 gbb; 4,2 g/20 gbb mencit tidak menyebabkan kematian pada mencit. Terdapat perubahan histologi hati mencit berupa degenerasi, tapi tidak ditemukan nekrosis sehingga disimpulkan ekstrak batang pisang ambon (*Musa paradisiaca var sapientum*) adalah zat yang relatif tidak berbahaya pada sel hati mencit.

DAFTAR PUSTAKA

1. Pedlar J, Frame JW. Oral maxillofacial and surgery. 5th Ed. London: Churchill Livingstone; 2001. p.27-47
2. Ismardianita E, Soebijanto R, Sutrisno P. Pengaruh kuretase terhadap penyembuhan luka pasca pencabutan gigi kajian histologi padatikus galur wistar. *Dentika Dent J* 2003; 8(2): 75-80
3. Loyd V, Nicholas GP, Howard C, Ansel R. Ansel's pharmaceutical dosage forms and drug delivery systems. 9th Ed. Philadelphia: Mosby; 2011. p.90-123
4. Santosa OS. Penggunaan obat tradisional secara rasional. *Cermin Dunia Kedokteran* 1999; 59: 15-40
5. Prasetyo BF, Wientarsih I, Priosoeryanto BP. Aktivitas sediaan gel ekstrak batang pohon pisang ambon dalam proses penyembuhan luka pada mencit. 2010. p.23-35
6. Sari LW. Pemanfaatan obat tradisional dengan pertimbangan manfaat dan keamanannya. *Majalah Ilmu Kefarmasian* 2006; 7(2): 23-34
7. Lu CF. Toksikologi dasar, asas, organ sasaran dan penilaian resiko. Edisi ke-3. Alih bahasa: Nugroho E. Jakarta: UI Press; 1995. hal.14-21
8. Budi HS, Ariani W, Yuliasuti WS, Arundina I. Uji sitotoksitas getah bonggol pisang ambon (*Musa paradisiaca sapientum L.*) terhadap sel fibroblas. *Hibah PHKI FKG Unair*. Surabaya. 2010. hal: 34-40

9. Iswani S. Proses preparasi ekstrak kasar (*Crude Extract*) etanol dari makroalga untuk uji farmakologi 2007. hal.3-5. Tersedia pada <http://isjd.pdii.lipi/admin/Jurnal.61075760.pdf>. Diakses tanggal 3 Maret 2012
10. Hodgson E, Patricia EL. *Modern toxicology*. 2nd Ed. London: Comell University Press; 2000. p.161-1
11. Hastowo H. Pedoman etik penggunaan dan pemeliharaan hewan percobaan, 2011. Tersedia pada http://www.batan.go.id/etikhewan_lampiran.php. Diakses tanggal 9 Desember 2012
12. Knodell. Grading and staging the histopathological lesions of: the Knodell histology activity index and beyond. *Hepatology* 2000; 31(1): 241-6
13. Robbins LS, Cotran SR, Kumar V. *Buku ajar patologi Robbins*. Jakarta: EGC; 2004.p. 1-33
14. Cairns D. *Intisari kimia farmasi*. Edisi ke-2. Alih bahasa: Puspita RM. Jakarta: Penerbit Buku Kedokteran; 2004. hal.121-30
15. Pinzaru IA, Hadaruga DI, Hadaruga NG, Corpas L, Grozescu F, Peter F. Hepatoprotector flavonoid bioconjugate/ β -cyclodextrin nanoparticles: DSC-molecular modeling correlation. *Digest J Nanomater Biostruct* 2011; 6: 1605-17
16. Latha, Ponmari PD, Sharmila JS. QSAR for study for the prediction of IC50 and log P for 5-N-acetyl-beta-dneuraminic acid structural similiar compounds using stepwise multivariate linier regression. Karunya University; 2010. p.1

Uji toksisitas akut ekstrak batang pisang ambon (*Musa paradisiaca* var *sapientum*) terhadap hati mencit (*Mus musculus*) dengan parameter LD50

ORIGINALITY REPORT

44%

SIMILARITY INDEX

43%

INTERNET SOURCES

6%

PUBLICATIONS

1%

STUDENT PAPERS

PRIMARY SOURCES

1	dent.unhas.ac.id Internet Source	20%
2	repository.unair.ac.id Internet Source	9%
3	eprints.undip.ac.id Internet Source	3%
4	adln.lib.unair.ac.id Internet Source	2%
5	mot.farmasi.ugm.ac.id Internet Source	2%
6	eprints.unlam.ac.id Internet Source	1%
7	innovareacademics.in Internet Source	1%
8	media.neliti.com Internet Source	1%

9	www.bimkes.org Internet Source	1%
10	jurnal.ugm.ac.id Internet Source	1%
11	www.mdpi.com Internet Source	1%
12	Jiao, Zhan-Jiang. "Preventive effect of blockage of renin-angiotensin-aldosterone system at different levels against hepatic fibrosis in rats", World Chinese Journal of Digestology, 2013. Publication	1%
13	www.ffa.uni-lj.si Internet Source	<1%
14	ejournal.unsrat.ac.id Internet Source	<1%
15	yunitaekawati.blogspot.com Internet Source	<1%
16	aagaraiyan.blogspot.com Internet Source	<1%
17	Godbold, P.. "Use of a Silastic plate after repair of an oronasal fistula", British Journal of Oral & Maxillofacial Surgery, 200612 Publication	<1%

18

www.poltekkes-solo.ac.id

Internet Source

<1%

19

fk.uns.ac.id

Internet Source

<1%

20

edoc.site

Internet Source

<1%

21

jstf.ffarmasi.unand.ac.id

Internet Source

<1%

22

www.litbang.depkes.go.id

Internet Source

<1%

Exclude quotes Off

Exclude matches Off

Exclude bibliography On

Uji toksisitas akut ekstrak batang pisang ambon (*Musa paradisiaca* var *sapientum*) terhadap hati mencit (*Mus musculus*) dengan parameter LD50

GRADEMARK REPORT

FINAL GRADE

/0

GENERAL COMMENTS

Instructor

PAGE 1

PAGE 2

PAGE 3

PAGE 4

PAGE 5
