

JURNAL  
PENELITIAN

**MEDIKA  
EKSAKTA**

**Profil dan Identifikasi Serum Amiloid Protein (SAP) Sebagai Protein Fase Akut pada Mencit yang Dipapar Salmonella Enteritidis**

Sunarni Zakaria, Rochmah Kurnijasanti, Iwan Sahrial Hamid

**Perbedaan Konsentrasi Bahan Pemutih Gigi Terhadap Sitotoksisitas Menggunakan Esei MTT**

Asti Meizarini

**Penentuan Shelf-Life Sediaan Kapsul Racikan Dari Tablet Karbamazepin**

I Nyoman Wijaya, Gusti Noorizka, Anila Impian Sukorini

**Komposisi Kimiawi dan Aktivitas Antimikroba Propolis dari Malang Jawa Timur**

Bambang Susilo, Ni Made Mertaniasih, Eko Budi Koendhori, Mangestuti Agil

**Gambaran Histopatologik Ginjal Tikus Putih (*Rattus Norvegicus*) Pasca Ovariohisterektomi dengan Suplemen Kalsium Karbonat Dosis Tinggi**

Wiwik Misaco Yuniarti, Ira Sari Yudaniayanti, Nusdianto Triakoso

**Aktivitas Antibakterial Ekstrak Herba Sambiloto (*Andrographis paniculata* Nees) Terhadap Bakteri *Staphylococcus* Asal Susu Sapi Perah Penderita Mastitis**

Mustofa Helmi Effendi

**Pemanfaatan Lempung Kutorejo Mojokerto Sebagai Bahan Untuk Isolasi Penyangga Produk Industri**

Abdulloh

**Optimasi Dosis Paparan Laser-Puncture Untuk Mengendalikan Kadar Gula Darah Mencit Secara Efektif dan Aman**

Welina R.K., Tri Anggono Prijo dan Muzakki

**Analisis Faktor Untuk Mengetahui Sikap Berisiko Kecelakaan Pada Lanjut Usia (LANSIA)**

Rachmah Indawati, Hj. Soenarnatalina M, Muji Sulistyowati

**Identifikasi Enterotoksin Isolat *Staphylococcus Aureus* dari Sarang Walet**

Wahyu Hidayatiningsih

J. Penelit. Med. Eksakta.	Vol. 8	No. 1	Hal. 1-87	Surabaya April 2009	ISSN 1411-6626
------------------------------	--------	-------	-----------	------------------------	-------------------

## JURNAL PENELITIAN

# MEDIKA EKSAKTA

## DAFTAR ISI

<b>Profil dan Identifikasi Serum Amiloid Protein (SAP) Sebagai Protein Fase Akut pada Mencit yang Dipapar <i>Salmonella Enteritidis</i></b>	
PROFILE AND IDENTIFY THE SERUM OF AMILOID PROTEIN (SAP) AS ACUTE PHASE PROTEIN AT MICE WHICH INOCULATED SALMONELLA ENTERITIDIS	
Sunarni Zakaria, Rochmah Kurnijasanti, Iwan Sahrial Hamid .....	1-7
<b>Perbedaan Konsentrasi Bahan Pemutih Gigi Terhadap Sitotoksitas Menggunakan Esei MTT</b>	
THE DIFFERENCES CONCENTRATION OF TOOTH WHITENING MATERIAL TOWARD CYTOTOXICITY USING MTT ASSAY	
Asti Meizarini .....	8-15
<b>Penentuan Shelf-Life Sediaan Kapsul Racikan Dari Tablet Karbamazepin</b>	
THE DETERMINATION OF THE SHELF LIFE OF EXTEMPORANEVS CARBANAZEPINE CAPSULE	
I Nyoman Wijaya, Gusti Noorrizka, Anila Impian Sukorini .....	16-22
<b>Komposisi Kimiawi dan Aktivitas Antimikroba Propolis dari Malang Jawa Timur</b>	
CHEMICAL COMPOSITION AND ACTIVITY OF PROPOLIS AS ANTI MICROBIAL FROM MALANG EAST JAVA	
Bambang Susilo, Ni Made Mertaniasih, Eko Budi Koendhori, Mangestuti Agil .....	23-30
<b>Gambaran Histopatologik Ginjal Tikus Putih (<i>Rattus Norvegicus</i>) Pasca Ovariohisterektomi dengan Suplemen Kalsium Karbonat Dosis Tinggi</b>	
HISTOPATOLOGICAL STUDY OF RENAL RATS ( <i>RATTUS NORVEGICUS</i> ) AFTER OVARYHYSTERECTOMIZED AND GIVEN HIGH DOSE OF CALCIUM CARBONATE AS SUPPLEMENT	
Wiwik Misaco Yuniarti, Ira Sari Yudaniayanti, Nusdianto Triakoso.....	31-38
<b>Aktivitas Antibakterial Ekstrak Herba Sambiloto (<i>Andrographis paniculata</i> Nees) Terhadap Bakteri <i>Staphylococcus</i> Asal Susu Sapi Perah Penderita Mastitis</b>	
ANTIBACTERIAL ACTIVITIES OF SAMBILOTO HERBS EXTRACT ( <i>Andrographis paniculata</i> Nees) ON STAPHYLOCOCCUS FROM MILK OF DAIRY COWS MASTITIS	
Mustofa Helmi Effendi .....	39-45
<b>Pemanfaatan Lempung Kutorejo Mojokerto Sebagai Bahan Untuk Isolasi Penyangga Produk Industri</b>	
THE EXPLOITATION OF KUTOREJO MOJOKERTO CLAY AS BUFFER ISOLATION MATERIAL FOR INDUSTRIAL PRODUCT	
Abdulloh .....	46-56

<b>Optimasi Dosis Paparan <i>Laser-Puncture</i> Untuk Mengendalikan Kadar Gula Darah Mencit Secara Efektif dan Aman</b>	
THE OPTIMALIZATION OF LASER-PUNCTURE DOSE EXPOSURE FOR CONTROLLING LEVEL OF THE BLOOD SUGAR RATE OF MICE IN SAFELY AND EFFECTIVENESS	
Welina R.K., Tri Anggono Prijo dan Muzakki .....	57-63
<b>Analisis Faktor Untuk Mengetahui Sikap Berisiko Kecelakaan Pada Lanjut Usia (LANSIA)</b>	
THE FACTOR ANALYSIS TO IDENTIFICATION OF RISK ATTITUDE OF ACCIDENT TO OLDER AGE (ELDERLY)	
Rachmah Indawati, Hj. Soenarnatalina M, Muji Sulistyowati .....	64-73
<b>Identifikasi Enterotoksin Isolat <i>Staphylococcus Aureus</i> dari Sarang Walet</b>	
THE IDENTIFICATION OF STAPHYLOCOCCUS AUREUS ENTEROTOXINS FROM SWITLET™ SNEST	
Wahyu Hidayatiningsih .....	74-87

GAMBARAN HISTOPATOLOGIK GINJAL TIKUS PUTIH (*Rattus Norvegicus*) PASCA OVARIOHISTEREKTOMI DENGAN SUPLEMEN KALSIMUM KARBONAT DOSIS TINGGI

*HISTOPATOLOGICAL STUDY OF RENAL RATS (RATTUS NORVEGICUS) AFTER OVARYOHYSTERECTOMIZED AND GIVEN HIGH DOSE OF CALCIUM CARBONATE AS SUPPLEMENT*

**Wiwik Misaco Yuniarti<sup>(1)</sup>, Ira Sari Yudaniayanti<sup>(1)</sup>, Nusdianto Triakoso<sup>(1)</sup>**

**ABSTRACT**

*The aim of this research was to study the effect of high dose calcium carbonate as supplement to histopatological feature of renal rats (*Rattus norvegicus*) after ovariectomy. Ovariectomy was done to achieved the lack of estrogen that equal with menopause in women.*

*Total twenty female rats, strain Sprague dawley, 13 weeks old were used as experimental animals. After ovariectomy, they were randomized in four groups. P0 has been fed with standart food without calcium carbonate as supplement. P1, P2 and P3 were groups that each rat fed standart food with 75 mg/PO/day, 225 mg/PO/day and 450 mg/PO/day calcium carbonate respectively. The calcium carbonate supplement were given every morning during 42 days successively.*

*The experimental animals were euthanized at 21 weeks old. The dexter kidneys were fixed in to 10% formalin for hystological observation using Haematoxylin-Eosin staining. The hystopatological feature of the kidneys were presented descriptively.*

*The result showed the hypercellularity of glomerulus and necrosis of tubulus contortus proxymal in P0, but normal hystological feature were observed in P1. Contrarary, the sign of renal degeneration were clearly observed in P2 and P3. Sweling of glomerulus and necrosis of tubulus contortus proxymal were observed in P3.*

*The conclusion of the research is the renal deterioration increased with augmentation of calcium carbonat given.*

**Keywords:** *Ovariectomy, menopause, estrogen, calcium carbonate, kidney*

---

(1) Bagian Klinik Fakultas Kedokteran Hewan Universitas Airlangga

## PENDAHULUAN

Usia harapan hidup di Indonesia dari tahun ke tahun terus meningkat. Meningkatnya usia harapan hidup ini disebabkan oleh peningkatan mutu kesehatan yang dari tahun ke tahun selalu mengalami perbaikan (Anonimus, 1987). Dampak dari meningkatnya usia harapan hidup tersebut akan menyebabkan meningkatnya kejadian keropos tulang (osteoporosis) pada wanita lanjut usia, hal ini disebabkan pada wanita menopause akan kehilangan estrogen dan seperti diketahui bahwa estrogen memegang peran penting sebagai inhibitor poten pada proses resorpsi tulang (Raiz and Johannesons, 1984).

Berdasarkan uraian di atas, cukup jelas bahwa di masa yang akan datang osteoporosis akan menjadi masalah kesehatan dan sosioekonomi utama di masyarakat, disamping penyakit jantung koroner dan kanker (Magetsari, 1999).

Secara umum kalsium dapat diberikan pada semua individu yang memiliki risiko menderita osteoporosis dan pada keadaan di mana individu tersebut mengalami defisiensi kalsium. Fenomena yang terjadi di masyarakat, banyak orang berusia lanjut dan wanita menopause yang mengkonsumsi kalsium tinggi. Pemilik hewan kesayangan juga berusaha memberikan kalsium kepada hewan peliharaannya sebagai usaha mencegah terjadinya gangguan proses pembentukan tulang. Penggunaan kalsium dosis tinggi tanpa diikuti dengan fosfor dalam takaran seimbang dikhawatirkan akan mengganggu keseimbangan kalsium – fosfor di dalam tubuh, hal ini akan berakibat pada terjadinya presipitasi garam kalsium di dalam berbagai jaringan tubuh, terutama ginjal (Osborne *et al.*, 1972).

Berdasarkan penelitian Firmansyah (2005), pemberian

suplemen kalsium karbonat dosis tinggi (450 mg/hari) berpengaruh dalam proses perbaikan gambaran histopatologik tulang femur pada tikus putih yang diovariohisterektomi, tetapi masih terdapat beberapa hal lain yang perlu diteliti, seperti pengaruh suplemen kalsium karbonat dosis tinggi terhadap morfologi dan fungsi ginjal secara umum.

Tiga organ utama yang menjadi pintu utama masuk dan keluarnya kalsium dari darah adalah usus, ginjal dan tulang. Kalsium masuk ke dalam darah dan saluran limfe dari usus melalui dua proses transport, yaitu (1) saturabel yang merupakan proses transeuler, pengaturannya sebageian besar oleh vitamin D dan (2) proses paraseuler yang belum jelas pengaturannya. Molekul terpenting yang mengatur kalsium transeuler adalah protein pengikat kalsium (*calbindin 9K*) yang biosintesisnya memerlukan 1,25-DHCC, suatu metabolit aktif vitamin D (Bronner and Stein, 1995).

Menurut Guyton *et al.*, (1997) kecepatan pembentukan 1,25 DHCC meningkat jika kadar kalsium darah menurun dan sebaliknya kecepatan pembentukannya menurun jika kadar kalsium dalam darah meingkat. Mekanisme transport aktif dapat menjadi jenuh apabila masukan kalsium tinggi.

Menurunnya kadar kalsium darah tidak hanya disebabkan oleh kecilnya kadar kalsium dalam diet, tetapi juga sangat dipengaruhi oleh rasio kalsium-fosfat dalam diet. Rasio kalsium-fosfat diet yang rendah akan mengakibatkan terjadinya hiperparatiroidisme sekunder dan hilangnya tulang pada hewan model (Calvo and Park, 1996; Feldman *et al.*, 1996).

Dalam keadaan hipokalsemia PTH beraksi pada ginjal terutama di tubulus konvolutus distalis untuk meningkatkan reabsorpsi kalsium

sehingga kadar kalsium ekstra sel meningkat, sebaliknya PTH beraksi pada tubulus proksimalis dan distalis untuk menurunkan reabsorpsi fosfor, sehingga menyebabkan kadar fosfor cairan ekstra sel menurun (Cunningham, 1992).

Pada kondisi sebaliknya yaitu hiperkalsemia, baik yang disebabkan karena tingginya asupan kalsium, hiperparatiroidismus, intoksifikasi vitamin D, katabolisme tulang yang meningkat, maupun gagal ginjal yang melanjut sehingga menyebabkan terjadinya retensi fosfat dan hiperparatiroid sekunder, akan menyebabkan metastase kalsifikasi (Cotran *et al.*, 1989). Menurut Hoskins (1969) metastase kalsifikasi lebih banyak terjadi di dalam organ yang relative alkalis, maupun organ yang mengekskresikan asam seperti ginjal, paru-paru dan lambung, tetapi dapat juga terjadi di dalam arteri dan jaringan yang lain.

Menurut pendapat Osborne *et al.* (1972), pengendapan pigmen kalsium dapat terjadi di dalam maupun di luar lumen tubulus ginjal, karena adanya ketidakseimbangan rasio kalsium-fosfor dalam tubuh yang dapat mengakibatkan terjadinya presipitasi garam kalsium di dalam berbagai jaringan tubuh.

Bagian ginjal yang peka terhadap mineralisasi adalah membrana basalis tubulus ginjal, kapsul Bowman's, epitel tubulus yang nekrosis terutama di dalam medulla dan korteks paling dalam (Confer and Panciera, 1988).

Berdasarkan hal tersebut di atas, perlu dilakukan penelitian untuk mengetahui pengaruh kalsium karbonat dosis tinggi sebagai usaha pencegahan dan pengobatan osteoporosis terhadap gambaran histopatologik dan mineralisasi ginjal.

Penelitian ini bertujuan untuk mengetahui pengaruh pemberian suplemen kalsium karbonat dosis

tinggi pada tikus putih pasca ovariohisterektomi terhadap perubahan histopatologik pada ginjal.

Hasil penelitian ini diharapkan dapat digunakan sebagai sumber informasi ilmu pengetahuan dan hasil yang diperoleh diharapkan dapat digunakan sebagai bahan pertimbangan dalam penggunaan kalsium pada penderita osteoporosis untuk pedoman mengetahui batas aman penggunaan kalsium karbonat, sehingga tidak berdampak buruk terhadap organ tubuh lain.

#### **METODE PENELITIAN**

Dalam penelitian ini digunakan hewan percobaan sebanyak 20 ekor tikus putih (*Rattus norvegicus*) betina jenis *Sprague dawley* umur 12 minggu dengan berat badan 150 – 200 g. Tikus diberi pakan BUR - II produksi PT. Guyofeed, Surabaya selama proses adaptasi, penyembuhan dan perlakuan.

Hewan percobaan yang akan diberikan perlakuan ditempatkan dalam kandang individual, diadaptasikan terhadap pakan dan lingkungan selama satu minggu. Selama masa adaptasi hewan coba diberi pakan standar sebanyak 10% berat badan ( $\pm$  20 g) dan air minum secara *ad libitum*.

Pada umur 13 minggu dilakukan operasi ovariohisterektomi pada semua hewan coba. Tindakan ovariohisterektomi dimaksudkan untuk menimbulkan kondisi defisiensi hormon estrogen yang dianalogkan dengan kondisi hormonal wanita pasca menopause.

Pada umur 15 minggu hewan percobaan dibagi secara acak dalam empat perlakuan, masing-masing terdiri dari lima ekor tikus betina ovariohisterektomi sebagai ulangan. Masing-masing hewan coba yang telah diacak ditempatkan dalam kandang individu sesuai perlakuan. Perlakuan

meliputi P0: hewan coba dengan pakan standar tanpa pemberian suplemen kalsium; P1: hewan coba dengan pakan standar dengan suplementasi kalsium 75 mg/ekor/hari; P2: hewan coba dengan pakan standar dengan suplementasi kalsium 225 mg/ekor/hari; P3: hewan coba dengan pakan standar dengan suplementasi kalsium 450 mg/ekor/hari.

Perlakuan suplementasi kalsium diberikan secara peroral dengan dicampur aquabides dan menggunakan *feeding tube* pada pagi hari selama 42 hari berturut-turut. Selama masa perlakuan, hewan coba diberi pakan standar sebanyak 10% BB ( $\pm$  20 g)/ekor/hari dan air minum secara *ad libitum*.

Pada akhir perlakuan (umur 21 minggu) seluruh hewan coba dieuthanasi dengan cara dislokasi tulang leher. Ginjal dexter diambil dan difiksasi dalam formalin 10% untuk pembuatan preparat histopatologik dengan pengecatan Hematoksin-Eosin (HE). Gambaran histopatologik ginjal disajikan secara deskriptif.

## HASIL DAN PEMBAHASAN

Hasil pemeriksaan histopatologik ginjal pada kelompok tikus ovariohisterektomi dengan pakan standart tanpa suplementasi kalsium (P0) menunjukkan adanya hiperse-luleritas pada daerah glomerulus dan sel-sel epitel tubulus proksimal mengalami nekrosis (Gambar 1). Pada kelompok tikus ovariohisterektomi dengan suplementasi kalsium 75 mg/ekor/hari (P1), terlihat gambaran glomerulus yang normal dengan sel-sel tubulus kontortus distalis berbentuk kuboid dan relatif normal (Gambar 2). Gambaran histopatologik ginjal pada kelompok tikus ovariohisterektomi dengan suplemen-tasi kalsium 225 mg/ekor/hari (P2),

menunjukkan adanya perubahan pada ginjal yaitu glomerulus terlihat membengkak, lumen-lumen tubulus mengalami penyempitan dan terlihat adanya kongesti (Gambar 3). Pada kelompok tikus ovariohisterektomi dengan suplementasi kalsium 450 mg/ekor/hari (P3) menunjukkan kerusakan ginjal yang lebih parah lagi, dimana glomerulus membengkak dan sel-sel epitel tubulus kontortus proksimal terlihat mengalami nekrosis (Gambar 4).

Gambaran histopatologik ginjal pada kelompok tikus ovariohis-terktomi dengan pakan standart tanpa suplementasi kalsium (P0) menunjukkan adanya gangguan ginjal. Hal ini merupakan akibat dari ovariohisterektomi yang akan menurunkan kadar estrogen, seperti diketahui estrogen berperan penting di dalam menghambat proses resorpsi tulang salah satunya dengan cara meningkatkan produksi 1,25-dihidrosikolekalsiferol (1,25-DHCC) dalam ginjal yang berfungsi membantu penyerapan kalsium di usus. Oleh karena itu bila estrogen menurun maka produksi 1,25-DHCC dalam ginjal juga menurun dan sebagai akibatnya akan terjadi hipokalsemia karena penyerapan kalsium di usus terganggu (Polzin *et. al.*, 1989). Dalam keadaan hipokal-semia akan merangsang sistem homeostasis bekerja secara langsung pada tulang melalui aktifitas hormon paratiroid (PTH) yang beraksi pada ginjal terutama di tubulus kontortus distalis untuk meningkatkan reabsorpsi kalsium sehingga kadar kalsium ekstra sel meningkat, sebaliknya PTH beraksi pada tubulus kontortus proksimal dan distalis untuk menurunkan reabsorpsi fosfat sehingga menyebabkan kadar fosfat cairan ekstra sel menurun (Cunningham, 1992).

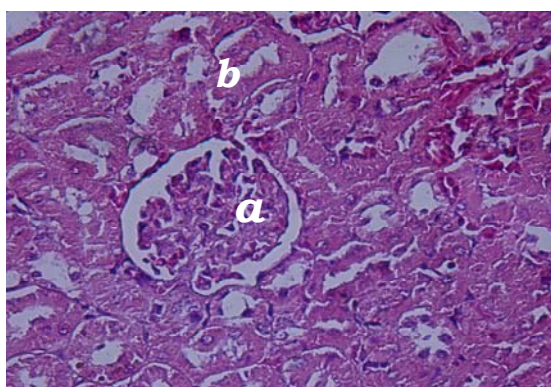
Perubahan ginjal yang terjadi pada kelompok P0, mungkin

merupakan akibat dari beban kerja tubulus kontortus proksimal dan distalis yang terlalu berat untuk mereabsorpsi kalsium dan mensekresi lebih banyak fosfat dalam usahanya mengatasi hipokalsemia akibat ovariohisterektomi tanpa adanya tambahan asupan kalsium.

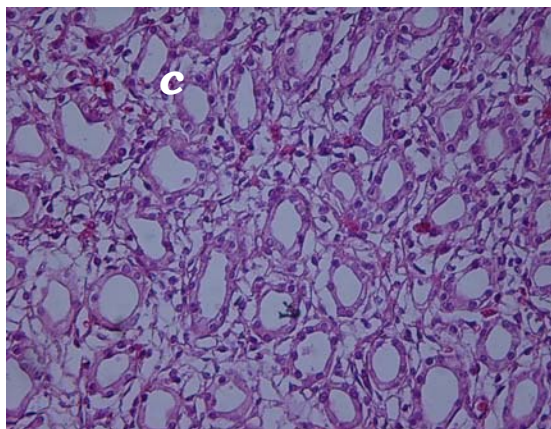
Pada kelompok P1 tidak terjadi perubahan pada ginjal, meskipun pada kelompok ini juga dilakukan ovariohisterektomi tetapi pada kelompok ini ada tambahan asupan kalsium dari luar sehingga tidak terjadi hipokalsemia.

Gambaran histopatologik perlakuan P2 dan P3 menunjukkan adanya perubahan yang cukup

signifikan pada ginjal, hal ini disebabkan adanya hiperkalsemia serta rasio kalsium dan fosfor yang tidak seimbang. Pada perlakuan P2 dan P3 meskipun dibutuhkan tambahan asupan kalsium untuk mencegah terjadinya osteoporosis akibat ovariohisterektomi, tetapi asupan kalsium yang diberikan terlalu tinggi sehingga melampaui kemampuan ginjal dalam mensekresikan dan mengabsorpsi kalsium yang menyebabkan beban ginjal menjadi lebih berat. Gangguan pada ginjal mengakibatkan naiknya kalsium diuresis dan retensi fosfat (Cunningham, 1992).



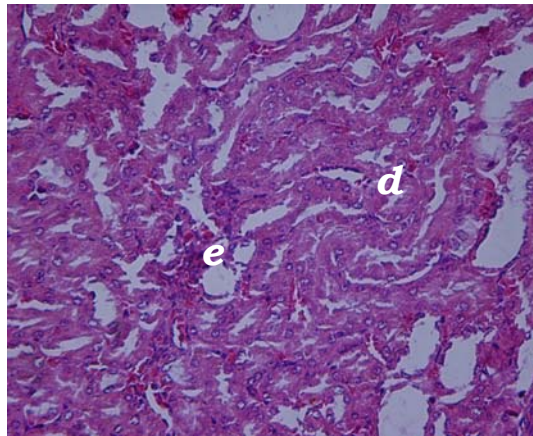
Gambar 1. Gambaran histopatologik ginjal kelompok tikus ovariohisterektomi dengan pakan standart tanpa suplementasi kalsium (P0), terlihat adanya hiperseluleritas glomerulus (a) dan sel-sel tubulus proksimal mengalami nekrosis (b) (Pewarnaan H.E., 400X)



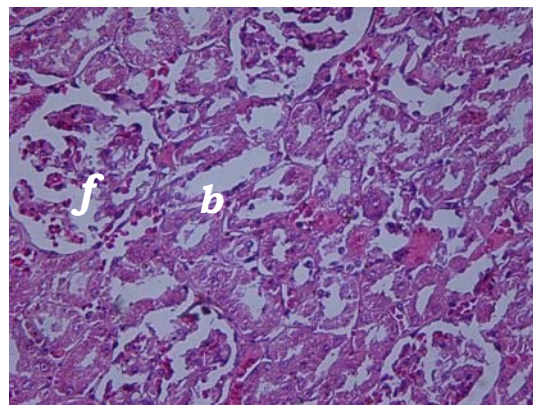
Gambar 2. Gambaran histopatologik ginjal kelompok tikus ovariohisterektomi dengan pakan standart dan suplementasi kalsium 75 mg/ekor/hari (P1), terlihat bahwa sel-sel epitel tubulus kontortus distalis berbentuk kuboid dan relatif normal (c) (Pewarnaan H.E., 400X)



Gambar 3.  
Gambaran histopatologik ginjal kelompok tikus ovariohisterektomi dengan pakan standart dan suplementasi kalsium 225 mg/ekor/hari (P2), terlihat bahwa lumen-lumen tubulus menyempit (d) dan terlihat adanya perdarahan (e) (Pewarnaan H.E., 400X)



Gambar 4.  
Gambaran histopatologik ginjal kelompok tikus ovariohisterektomi dengan pakan standart dan suplementasi kalsium 450 mg/ekor/hari (P3), terlihat glomerulus membengkak (f) dan sel-sel tubulus proksimal mengalami nekrosis (b) (Pewarnaan H.E., 400X)



Perubahan pada ginjal yang berupa hiperseluleritas glomerulus, atrofi dan nekrosis tubulus ginjal serta adanya titik-titik perdarahan didaerah interstitial menunjukkan glomerulonefritis fase kronik. Hal ini sesuai dengan pendapat Osborne (1972), yang menyatakan pada glomerulonefritis fase kronis disamping terlihat banyak glomeruli dan tubuli yang mengalami atrofi dan nekrosis iskemik, juga terlihat adanya hiperseluleritas di dalam beberapa glomeruli. Hiperseluleritas di dalam beberapa glomeruli terjadi karena nefron yang viabel melakukan kompensasi dengan cara hipertrofi dan hiperplasia. Menurut Maxi (1993), glomerulonefritis kronis ditandai oleh adanya penebalan kapsula Bowman sebagai akibat hiperplasia sel epitel

parietal, penebalan membran basalis dan proliferasi sel mesangial.

Perubahan pada tubulus ginjal yang berupa atrofi dan nekrosis disebabkan sel-sel epitel tubulus ginjal mempunyai aktifitas metabolik yang tinggi sehingga lebih peka terhadap pengaruh ischemia dibandingkan glomeruli, pembuluh darah dan jaringan interstitial (Osborne, 1972). Menurut Confer dan Panciera (1988), Iskhemia yang berlangsung dalam waktu lama mengakibatkan epitel tubulus mengalami degenerasi, diikuti dengan nekrosis semua epitel tubulus dan pengelupasan sel. Chew dan Dibartola (1989) juga menyatakan bahwa meskipun efek iskhemia yang menimbulkan lesi histopatologik paling nyata terjadi di dalam tubulus, tetapi juga berpengaruh pada fungsi

glomerulernya. Apabila kerusakan ginjal lebih berat maka lesi yang ditimbulkan juga lebih luas. Hal ini dapat terjadi karena adanya ischemia yang menyebabkan produksi energi seluler menurun, sel membengkak dan permeabilitas membran sel tubulus ginjal meningkat. Pada tahap awal dari ischemia, jumlah sel epitel tubulus ginjal mengalami peningkatan secara progresif, jika berlanjut sel epitel akan mengalami kerusakan yang bersifat permanen. Kemampuan glomeruli untuk memfiltrasi maupun aliran darah renalis secara cepat juga mengalami penurunan.

## **SIMPULAN DAN SARAN**

### **Simpulan**

Berdasarkan hasil penelitian ini dapat disimpulkan (1) Pemberian suplemen kalsium karbonat dosis tinggi 450 mg/ekor/hari pada tikus ovariohisterektomi (P3) akan menyebabkan perubahan pada ginjal, dimana berdasarkan gambaran histopatologik ginjal ditemukan adanya pembengkakan pada glomerulus dan sel-sel epitel tubulus kontortus proksimalis sudah mengalami nekrosis. Hasil ini juga didapat pada perlakuan P0 dan P2, (2) Pada tikus Ovariohisterektomi dengan pakan standart dan suplementasi kalsium 75 mg/ekor/hari (P1), berdasarkan gambaran histopatologik ginjal tidak ditemukan perubahan yang signifikan dengan ditemukannya gambaran glomerulus yang normal dan sel epitel tubulus yang berbentuk kuboid.

### **Saran**

Berdasarkan hasil penelitian ini dapat disarankan bahwa (1) Konsumsi kalsium untuk mencegah terjadinya osteoporosis sebaiknya jangan menggunakan dosis tinggi, tapi dosis normal dan harus ada waktu

penghentiannya, dan (2) Perlu dilakukan penelitian tentang jenis kalsium yang aman untuk ginjal dan efektif pada tulang.

## **DAFTAR PUSTAKA**

- Anonim, 1987. Proyeksi Penduduk Indonesia 1985 - 2005 Berdasarkan Hasil Survei Penduduk Antar Sensus 1985. Biro Pusat Statistik, Seri Supas No. 33: 29 - 34.
- Bronner F and Stein WD, 1995. Calcium Homeostasis An Old Problem Revisited. *J. Nutr.* 125: 1987S - 1995S.
- Calvo MS and Park YK, 1996. Changing Phosphorus Content of The US Diet: Potential for Adverse Effects on Bone. *J. Nutr.* 126: 1168S - 1180S.
- Chew D.J. and Dibartola S.P., 1989. Diagnosis and Pathophysiology of Renal Disease, in *Text Book of Veterinary Internal Medicine*, Ettinger S.J. 3<sup>rd</sup> ed., W.B. Saunders Company Philadelphia.
- Confer A.W. and Panciera R.J., 1988. Urinary System, In *Special Veterinary Pathology*, Thompson (ed). BC. Decker Inc. Toronto, pp. 437-460.
- Cotrans, R.A., Kumar, V., and Robbins, S.L., 1989. *Robbins Pathologic Basis of Disease*, 4<sup>th</sup>. ed., W.B. Saunders Company, pp 1-20.
- Cunningham J.G., 1992. *Textbook of Veterinary Physiology*, W.B. Saunders Company, pp. 416-423.
- Feldman D, Malloy PJ and Gross C, 1996. Vitamin D: Metabolism and Action. In *Osteoporosis*. Academic Press. London, pp 206 - 225.
- Firmansyah I, 2005. *Gambaran histopatologik tulang Femur tikus Putih (Rattus norvegicus) Pasca Ovariohisterektomi Dengan Suplemen Kalsium Karbonat Dosis Tinggi*. Skripsi, Fakultas Kedokteran Hewan, Universitas Airlangga, Surabaya.
- Guyton A.C., Hall J.E., 1997. *Review of Medical Physiology*. Dalam Setiawan I.: *Fisiologi Kedokteran*. E.G.C. Penerbit Kedokteran. Jakarta Pp. 397-404; 1241-1256
- Hoskins, H.P., Lacroix, J.V., Mayer, K, and Bione, J.F., 1964. *Canine Medicine*, 2<sup>nd</sup> ed., American

- Veterinary Publications, Inc. Santa Barbara.
- Magetsari R, 1999. Osteoporosis Pada Wanita Pascamenopause. Seminar Bahagia Menjelang Dan sesudah Menopause, Yogyakarta: 27 – 33
- Maxi MG, 1993. The Urinary Sistem, In Pathology of Domestic Animals. Academic press. Inc. Harcourt Brace Jovanovich Pub., San Diego. Pp 343 – 389.
- Osborne CA, Low DG and Finco DR, 1972. Canine and Feline Urology, WB Saunders Co., Philadelphia, pp 127 – 135; 165 – 169; 214 – 219.
- Polzin D., Osborne C., and O'brien T., 1989. Disease of the Kidneys and Ureters. In Text Book of Veterinary Internal Medicine, Ettinger S.J. 3<sup>rd</sup> ed, W.B. Saunders Company Philadelphia.
- Raisz LG and Johannessons A, 1984. Pathogenesis, Prevention and Therapy of Osteoporosis, Journal of Med, 15: 267 – 278.