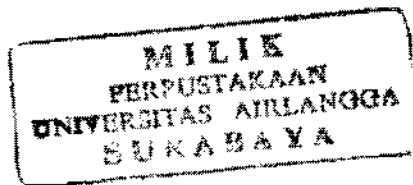


**PERUBAHAN MORFOLOGIK DAN FUNGSIONAL
JARINGAN MUKOSA RONGGA MULUT SEBAGAI
LANDASAN GIGI TIRUAN LENGKAP
(KAJIAN PUSTAKA)**



SKRIPSI



Oleh :

RINA PRABAJATI
NIM : 029512247

**FAKULTAS KEDOKTERAN GIGI
UNIVERSITAS AIRLANGGA
SURABAYA
2003**

**PERUBAHAN MORFOLOGIK DAN FUNGSIONAL
JARINGAN MUKOSA RONGGA MULUT SEBAGAI
LANDASAN GIGI TIRUAN LENGKAP
(KAJIAN PUSTAKA)**



SKRIPSI

**Diajukan Sebagai Salah Satu Syarat Untuk
Menyelesaikan Pendidikan Dokter Gigi
Pada Fakultas Kedokteran Gigi
Universitas Airlangga
Surabaya**

Oleh :

**RINA PRABAJATI
NIM : 029512247**

Disetujui oleh :

Dosen Pembimbing I

**Mahayatma Soendoro, drg, PAH
NIP. 130 445 315**

Dosen Pembimbing II

**Ester Ariyani Rachmat, drg, MS
NIP. 130 937 967**

**FAKULTAS KEDOKTERAN GIGI
UNIVERSITAS AIRLANGGA
SURABAYA
2003**

BAB IV

KESIMPULAN DAN SARAN

4.1 Kesimpulan

1. Peningkatan keratinisasi karena pemakaian GTL pada awalnya merupakan proses adaptasi rongga mulut namun, jika tidak dikontrol dengan seksama dapat berdampak negatif yang dapat berkembang ke arah keganasan dan kelainan oklusi yang parah.
2. Pada peletakan landasan GTL yang tidak tepat dan dipengaruhi oleh faktor-faktor baik nutrisi, usia maupun trauma mekanis dapat mempengaruhi resorpsi tulang alveolar yang bersifat patologis.

4.2 Saran

1. Telaah lebih lanjut perubahan-perubahan baik morfologis dan fungsional pada proses resorpsi tulang alveolar akibat pemakaian Gigi Tiruan Lengkap.
2. Dapat ditingkatkan suatu penelitian pada penderita pemakai GTL berkaitan dengan jaringan mukosa landasan dan terjadinya keratinisasi.